COLUMBIA LIBRARIES OFFSITE
HEALTH SCIENCES STANDARD
HX64169944
RC406.S9 S34 1895 Die Syringomyelie; e

RECAP

Columbia University
in the City of New York

COLLEGE OF
PHYSICIANS AND SURGEONS
LIBRARY

NEUROLOGICAL LIBRARY

1478 7836

Digitized by the Internet Archive
in 2010 with funding from
Open Knowledge Commons

http://www.archive.org/details/diesyringomyelie00schl

DIE

SYRINGOMYELIE.

EINE MONOGRAPHIE

VON

Dr. HERMANN SCHLESINGER.

MIT EINER TAFEL UND 29 ABBILDUNGEN IM TEXTE.

AUS DER III. MEDICINISCHEN UNIVERSITÄTS-KLINIK UND DEM INSTITUTE FÜR ANATOMIE UND PHYSIOLOGIE DES CENTRALNERVENSYSTEMS AN DER WIENER UNIVERSITÄT.

LEIPZIG UND WIEN.
FRANZ DEUTICKE
1895.

RC
406
.S9
S34
1895

Verlags-Nr. 440.

JAN 12 1951 SF

SEINEN HOCHVEREHRTEN LEHRERN

DEN HERREN PROFESSOREN

Dr. LEOPOLD SCHRÖTTER und Dr. HEINRICH OBERSTEINER
RITTER VON KRISTELLI

IN DANKBARKEIT GEWIDMET

VOM VERFASSER.

Vorwort.

Wenn ich das Wagnis unternehme, kurze Zeit nach den umfangreichen und umfassenden Arbeiten von Bruhl und Hoffmann eine Monographie über Syringomyelie zu veröffentlichen, so mag dasselbe in dem Umstande seine Entschuldigung finden, dass seither wesentliche Fortschritte in der Kenntnis dieses Krankheitsbildes gemacht wurden, und dass in jenen, eben genannten Publicationen mehrere Capitel nicht die hinreichende Berücksichtigung gefunden haben. Auf diese bisher etwas stiefmütterlich behandelten Abschnitte habe ich mein besonderes Augenmerk gerichtet und sie eingehend berücksichtigt. Durch die Möglichkeit, an einer internen Klinik das grosse Krankenmaterial zu den Untersuchungen benutzen zu können, war ich in die glückliche Lage versetzt, nicht nur nach Literaturangaben, sondern auch nach meinen eigenen Erfahrungen sprechen zu können. Eine grössere Zahl neuer klinischer Beobachtungen, von denen nicht wenige durch die Obduction verificirt sind, die Untersuchungen von vierzehn, bisher nicht veröffentlichten anatomischen Fällen, denen ich noch die histologische Bearbeitung mehrerer bereits veröffentlichter Fälle anreihen konnte, sind am Schlusse der Arbeit mitgetheilt. Es ist dies keineswegs das ganze von mir beobachtete Material, sondern nur jene Beobachtungen, über welche ich mir genauere Aufschreibungen gemacht habe. In der Abhandlung habe ich mich mehrfach auch auf Fälle (mit den früher erwähnten etwa 50 klinisch untersuchte) bezogen, deren detaillirte Beschreibung ich wegen unvollständiger Angaben unterlassen habe.

Ich habe mich bemüht, in allen Abschnitten den Stand unserer gegenwärtigen Kenntnisse darzustellen, damit ein Weiterbauen auf der bereits vorhandenen Basis ermöglicht werde. Besonders eingehend sind die Bulbärerscheinungen studirt, ein auffälliger Weise bisher ziemlich vernachlässigtes Capitel, welches dem Forscher noch reiche Ausbeute bieten dürfte. Das Capitel über die trophischen Störungen der Haut wurde breiter angelegt; es soll keineswegs den Abschluss unserer dermato-

logischen Erfahrungen bei Syringomyelie darstellen, sondern nur das vorliegende Material für künftige Studien zu sichten helfen.

Der ausführlichere Abschnitt Differentialdiagnose soll die Möglichkeit erweisen, auch frühzeitig zur Beobachtung gelangende und atypisch verlaufende Fälle von ähnlichen Krankheitsformen klinisch zu trennen. Dass solche Diagnosen mitunter möglich sind, ist durch die am Schlusse mitgetheilten Beobachtungen erwiesen. Nach den hervorstechendsten Symptomen, sowie dem anatomischen Sitze sind mehrere der am häufigsten vorkommenden klinischen Formen als Haupttypen beschrieben. Ich will selbstverständlich damit nicht eine gewisse Zahl streng von einander geschiedener Gruppen aufstellen, sondern nur auf besonders häufig sich combinirende Symptome die Aufmerksamkeit lenken, da sich aus der Verknüpfung dieser Erscheinungen auch oft Besonderheiten des Verlaufes ergeben.

Die anatomischen Untersuchungen haben mich zu einem Ergebnisse geführt, welches in vielen Punkten mit dem Hoffmann's gut übereinstimmt, in mehreren wichtigen Momenten aber von demselben nicht unwesentlich abweicht; besonders scheint dem Verhalten der Gefässe eine ungleich wichtigere Rolle zuzufallen, als dies jetzt allgemein angenommen wird. Den sehr interessanten und noch wenig gekannten Hinterstrangsveränderungen bei Syringomyelie ist ein grösserer Abschnitt gewidmet.

Das umfangreiche Material, welches ich bei meinen Untersuchungen benützen konnte, wurde mir durch die Unterstützung der Abtheilungsvorstände des k. k. allgemeinen Krankenhauses, sowie durch die Liebenswürdigkeit der Collegen zugänglich.

Vor allem bitte ich Herrn Professor v. Schrötter für die liberale Ueberlassung des Materials, für seinen mir so werthvollen Rath, für die gütige Nachhilfe bei der laryngologischen Untersuchung der Fälle meinen wärmsten Dank entgegenzunehmen. Ebenso danke ich hier den Herren Professoren Mosetig, Weinlechner und Hochenegg, Herrn Primarius Freiherr v. Pfungen und Docent Dr. v. Frankl-Hochwart, den Assistenten Dr. Ewald, Dr. v. Weismayr und Dr. Eisenmenger, Herrn Dr. Erben, sowie allen Collegen bestens, die meine Arbeit durch Zuweisung einschlägiger Fälle wesentlich förderten.

Bei den anatomischen Untersuchungen war mir mein verehrter Lehrer, Herr Professor Obersteiner, fortwährend mit Rath und That behilflich. In seinem Laboratorium habe ich alle Unterstützung gefunden, welche ich bei den umfangreichen Untersuchungen so sehr benöthigte. Mit der Zueignung der Monographie habe ich ihm und Herrn Professor Schrötter nur einen kleinen Theil meiner Schuld abtragen. Durch Ueberlassung des anatomischen Materials haben mich

die Herren Professoren Weichselbaum und Kolisko, sowie die Herren Assistenten Dr. Albrecht und Schlagenhaufer tief verpflichtet. Ein Theil desselben entstammt den Sammlungen des Institutes Professor Obersteiner's.

Schliesslich drängt es mich, Herrn Docenten Dr. Redlich für die selbstlose Unterstützung, welche er mir durch reichliche Zuwendung klinischen, wie anatomischen Materials zu Theil werden liess, sowie für seine Rathschläge bestens zu danken.

Nach begonnener Drucklegung des Werkes hat mich Herr Dr. Lamaq, ehemaliger Interne an der Klinik Professors Pitres in Bordeaux, schriftlich von seiner Absicht verständigt, die Bulbärerscheinungen bei Syringomyelie umfangreicher zu beobachten. Die mir vom geehrten Herrn Collegen in liebenswürdigster Weise übermittelten Resultate seiner Untersuchungen stimmen in erfreulichster Weise mit den von mir gewonnenen Ergebnissen überein. Ich habe, wo immer nur möglich, noch in den Correcturen die Angaben Herrn Lamaq's eingefügt.

Inhalts-Verzeichniss.

Vorwort.

Historische Einleitung . . . . . 1—5

Symptome . . . . . 5—96

Motorische Störungeu 6

Sensible Störungen 16

Trophische Störungen 29

1 Trophische Störungen der Haut 30

2. Gelenkserkrankungen und Knochenaffectionen 50

3. Wirbelsäule 62

4. Vergrösserung einzelner Körperabschnitte 64

Reflexe 65

Blasen-Mastdarmstörungen; Störungen der Genitalfunction; Urinsecretion 67

Bulbaersymptome 70

Haupttypen . . . . . 96—114

I. Syringomyelie mit den classischen Symptomen 97

II. Syringomyelie mit vorwiegend motorischen Erscheinungen 103

III. Syringomyelie mit vorwiegend sensiblen Erscheinungen 108

IV. Syringomyelie mit vorwiegend trophischen Störungen 109

V. Tabischer Typus 113

Combination mit anderen Krankheiten 114

Differentialdiagnose . . . . . 115—134

Diagnose . . . . . 134—136

Aetiologie . . . . . 136—138

Verlauf . . . . . 138—140

Therapie 140

Pathologische Anatomie . . . . . 142—190

Aeusserer Anblick des Rückenmarkes 142

Makroskopischer Anblick des Rückenmarksquerschnittes 143

Mikroskopisches Bild 145

Differentialdiagnose in anatomischer Beziehung 173

Pathogenese 175

Eigene Beobachtungen . . . . . 193—271

Literatur-Verzeichnis 272

Historische Einleitung.

Angaben über das Vorkommen von Höhlen und klaffenden Canälen im Rückenmarke liegen schon aus dem Ende des siebzehnten und mehrfach aus dem achtzehnten Jahrhunderte vor und zeigen bei dem Umstande, dass zu jenen Zeiten nicht allzu oft vollständige Obductionen vorgenommen wurden die relative Häufigkeit dieser Anomalien.

Der älteste Fall scheint der von Brunner im Jahre 1688 beobachtete zu sein, welcher in Bonet's Sepulchretum (Edit. II., Genf 1700, Lib. I. p. 394 u. ff.) mitgetheilt ist: Ein neugeborenes Mädchen trug neben den Rippenwirbeln eine längliche Geschwulst. Die am 10. Lebenstage vorgenommene Punction förderte etwa 3 Unzen klarer Flüssigkeit zu Tage. Die Stichöffnung verheilte, es begann sich aber ein enormer Hydrocephalus zu entwickeln, welchem das Kind in der 12. Lebenswoche erlag. Die Obduction ergab einen sehr mächtigen Hydrocephalus. Das Rückenmark „war in der Mitte perforirt und das Loch mit Wasser angefüllt." Man konnte eine Sonde eine Hand breit vom 4. Ventrikel aus nach der erwähnten Geschwulst zu mit Leichtigkeit einführen.

Morgagni theilt sodann im Jahre 1740 mit, dass er mit Santorini zusammen das Rückenmark eines venetianischen Fischers untersucht habe. Bei der Trennung des Rückenmarkes von der Medulla oblongata gewahrten sie eine in der Mitte des Schnittes gelegene Höhle, in welche man fast die Spitze des kleinen Fingers hineinlegen konnte, und welche sich fünf Finger breit weiter nach unten erstreckte. (Der Wirbelcanal war nicht tiefer eröffnet worden.)

Portal bereicherte die Casuistik dieser Erkrankung im Beginne unseres Jahrhundertes ganz wesentlich. Er hat im Ganzen vier Fälle von Höhlenbildungen im Rückenmarke beschrieben, von welchen zwei zweifellos schwere Erscheinungen intra vitam hervorgerufen hatten, demnach auch als die ersten, wenn auch sehr unvollständigen klinischen Beobachtungen von Syringomyelie zu gelten haben. In dem ersten Falle findet man folgende Angaben: „Der 30—35 jährige Mann war nach langwieriger Krankheit gestorben. Da der Kranke lebhafte Schmerzen in den Extremitäten empfunden hatte, wurde der Wirbelcanal eröffnet." Im andern Falle äussert sich P. wie folgt: Bei einem Manne stellte sich in kurzer Zeit eine Paralyse der untern Extremitäten ein; dieselben schwollen wie auch der ganze Körper ödematös an. Allmälig wurden auch die oberen Extremitäten gelähmt. Bei der Autopsie fand man in der Mitte des ödematösen Rückenmarkes einen Canal, welcher sich bis zum dritten Rückenwirbel fortsetzte, und von der Dicke eines starken Gänsefederkieles war.

Aus der späteren Zeit liegen mehrfache Befunde von Rachetti, Bullier, ein klinisch, wie anatomisch ziemlich genau untersuchter Fall von Andral, je einer von Hutin, Nonat u. a. vor. Sehr interessant ist der Umstand, dass bereits die ersten Erklärungsversuche entwicklungsgeschichtliche Anomalieen, ja direct fehlerhaften Schluss des Centralcanals als Ursache der Veränderungen im Rückenmarke darstellen. So äussert sich Calmeil (nach Bruhl) im Jahre 1828 dahin, dass dann ein Canal im Innern des Rückenmarkes entstehen könne, wenn das Medullarrohr sich nur an seinen freien Rändern schliesse, nicht aber in der Mitte; fehlt die graue Comissur, so könne der Canal bis zur vorderen Comissur reichen.

Die grösste Bedeutung unter den Arbeiten aus dieser Zeit hat die von Ollivier aus Angers, welcher als erster den Ausdruck Syringomyelie für jedes Fortbestehen des Centralcanales im Rückenmarke erwachsener Personen gebrauchte. O. fasst das Vorhandensein eines persistirenden Centralcanales oder einer grösseren Höhle als pathologischen Befund, als eine Hemmungsbildung auf und spricht sich auf das energischste gegen die von Etienne vertheidigte Anschauung aus, dass sich ein Centralcanal constant im Rückenmarke befinde.

Die späteren physiologischen Untersuchungen, besonders die grundlegenden Arbeiten von Stilling und Waldeyer wiesen die Unrichtigkeit dieser Anschauungen nach und förderten hiedurch die Hypothese, dass die Höhle aus dem abnorm weiten Centralcanal hervorginge (Hydromyelie). Gleichzeitig wurden auch neue Beobachtungen bekannt, welche darthaten, dass die Syringomyelie unter dem Bilde eines sehr schweren, oft mit Muskelatrophien verbundenen Rückenmarkleidens auftreten könne, ohne dass man noch für die Symptomatologie bestimmte Anhaltspunkte gefunden hatte. Hieher gehören die Beobachtungen von Landau, Nonat, Lenhossek, Gull. Duchenne hat schon zweifellos Fälle von Syringomyelie unter den von ihm wegen Muskelatrophien untersuchten vor sich gehabt, und es war bereits dem scharfsinnigen Kliniker aufgefallen, dass ein Theil seiner Fälle sich anders verhielt, als die gewöhnlichen Beobachtungen spinaler progressiver Muskelatrophien. Er äussert sich hierüber unter anderm: . . . . „Ich habe in einem guten Theile meiner Fälle constatirt, dass die electro-cutane Sensibilität, ebenso wie die Hautsensibilität afficirt war. Diese Anästhesie ist manchmal so bedeutend, dass der Kranke weder die stärksten Ströme, noch das Ferrum candens verspürt. Ich habe mehrere Kranke gesehen, welche tiefe Verbrennungen an den anästhetischen Stellen erlitten hatten, weil sie die Berührung brennender Körper nicht empfanden und nur durch den Gesichtssinn auf den Contact mit denselben aufmerksam gemacht wurden. Diese Anästhesie findet sich in der Regel an den oberen Extremitäten, und zwar in der Regel an solchen, welche früher Sitz von Schmerzen waren. Diese Symptome dürften durch eine Ausbreitung des Processes auf die Hinterhörner zu erklären sein.“

Mehrere spätere Beobachtungen, wie die von Landois und Mosler, Vulpian, Bamberger, Lokhard Clarke boten zumeist mehr casuistisches oder anatomisches Interesse. Für die Klinik schien wie früher aus den Beobachtungen nur der Satz hervorzugehen, dass hinter sehr mannigfachen Störungen von Seite der Musculatur und der

Sensibilität eine Syringomyelie verborgen sein könne. Die wichtigsten klinischen Beobachtungen aus jenem Zeitabschnitte stammen von Schüppel und Steudener.

Während die Klinik der Syringomyelie bis zu den achziger Jahren auf dem gleichen Standpunkte verblieb, hatte die Anatomie, resp. Histologie dieser Rückenmarkserkrankung wesentliche Fortschritte gemacht und beschäftigte Anatomen wie Neurologen sehr intensiv. L. Clarke leitete die Höhlenbildung von körnigem Zerfalle in der Rückenmarkssubstanz (molecular desintegration) ab. Einige Jahre später (1869) vertrat Hallopeau die Anschauung, dass ein chronisch myelitischer Process die Höhlenbildung veranlassen könne; ihm folgten sehr bald darauf Charcot und Joffroy mit neuen Mittheilungen.

Zu den nun hauptsächlich vertretenen drei Anschauungen, dass nämlich die Höhle der erweiterte Centralcanal, das Endproduct eines myelitischen oder molecularen Zerfallsprocesses sei, trat nun in den siebziger Jahren noch eine schon lange früher von Grimm aufgestellte Hypothese, welche aber wenig Beobachtung gefunden hatte und nun von Simon, später von Schultze mit neuen Argumenten gestützt und scharf formulirt wurde. Die eben genannten Autoren führten die Höhlenbildung auf den Zerfall geschwulstartiger Neubildungen zurück. Da aber in derselben Zeitperiode von Virchow-Leyden die entwicklungsgeschichtlichen Anomalien in den Vordergrund gestellt wurden, rückte die Erkrankung in den Vordergrund neurologischen Interesses. Neue Beiträge erschienen vielfach. Unter ihnen sei an erster Stelle der von Kahler und Pick gemachten, eingehenden Untersuchungen gedacht, und der bedeutsamen Publicationen von Roth und Strümpell Erwähnung gethan. Auch wurden abermals neue Theorien entwickelt, so die von Langhans.

Ein ganz ausserordentliches Interesse gewann aber die Erkrankung, als durch die nahezu gleichzeitigen Publicationen (im Jahre 1882) Kahler's und Schultze's der Nachweis erbracht wurde, dass sie unter gewissen Umständen diagnosticirbar sei. Diese Entdeckung, durch welche die Syringomyelie eigentlich erst das neurologische Bürgerrecht erlangte, wendete allen Nachforschungen erhöhte Aufmerksamkeit zu; jedoch wagten in den ersten Jahren noch sehr wenige Autoren die Diagnose. Bernhardt, Bemak, Oppenheim, Freud, Fürstner und Zachner, also zumeist deutsche und österreichische Autoren waren es, welche das klinische Bild der Krankheit erweiterten. Im Jahre 1887 erschien eine von Wichmann herausgegebene Monographie über die Erkrankung. Kurze Zeit später wurden von Anna Bäumler die bis dahin bekannt gewordenen Thatsachen und Beobachtungen in einer ungemein fleissig gearbeiteten Dissertation gesammelt, welche bereits 112 anatomische und klinische Beobachtungen enthielt. Im Jahre 1888 betonten abermals Schultze und Kahler auf neues Untersuchungsmaterial gestützt, dass die klinische Diagnose möglich sei, und von da an mehrt sich die Zahl der publicirten Beobachtungen derart, dass fast jeder namhafte Neurologe, viele Internisten, Chirurgen und Anatomen deutscher Zunge einen Beitrag zur Lehre von der Syringomyelie lieferten. Ich nenne nur die Namen: Bernhardt Eisenlohr, Erb, Czerny, Graf, Jolly, Hitzig, Moebius, Marwedel, Mendel,

Fr. Müller, H. Fr. Müller, Karg, Nonne, Nissen, Recklinghausen, Remak, Senator, Oppenheim, Rumpf, Sonnenburg, Mann, Pagenstecher. Von Oesterreichern und Ungarn seien erwähnt: Chiari, Mader, Hochenegg-Paltauf, Kretz, Redlich, Pribram, Weil, Hellich, Gyurman, Schaffer und Preisz. Ich habe in den letzten drei Jahren mehrmals Abhandlungen über Syringomyelie veröffentlicht.

Wohl unstreitig die bedeutsamste aller neueren Arbeiten ist die von Hoffmann (1892), welche auf klinischem und anatomischem Gebiete sehr wichtige neue Thatsachen zu Tage gefördert hat, und in welcher betont wird, dass bei der Entstehung der Höhlen wesentlich entwicklungsgeschichtliche Anomalien und Gliawucherung eine hervorragende Rolle spielen.

Erst relativ spät wurde in Frankreich das klinische Symptomenbild der Syringomyelie bekannt. Die Publicationen von Debove, Dejerine, Raymond, Roth, Blocq und insbesonders die von Charcot, welche sämmtlich erst gegen Schluss des verflossenen Jahrzehntes erschienen, trugen wesentlich dazu bei, die Kenntnis der Krankheit, sowie der Möglichkeit dieselbe intra vitam zu diagnosticiren, zu verbreiten und wir verdanken gerade den französischen Forschern Charcot und Dejerine sehr wichtige Beiträge zur Klinik der Syringomyelie. Charcot's Schüler Bruhl veröffentlichte im Jahre 1890 eine Monographie, welche trotz geringer eigener anatomischer Untersuchungen auf der Höhe der damaligen Kenntnisse über Höhlenbildungen im Rückenmarke stand. Seither ist auch in Frankreich die Syringomyelie ein von Neurologen stark bearbeitetes Thema geworden und hat durch die von Zambaco herbeigeführte Verquickung der Frage mit jener der in der Bretagne endemischen Lepra und der sogenannten Morvan'schen Krankheit auch in weiteren Kreisen das allgemeine Interesse wachgerufen. Ich nenne nur von den hervorragenderen Autoren der letzten Jahre Raymond, Zaguelmann, Souques, Marie, Lepine, Pitres, Bouchaud, Raichline, Critzmann, Joffroy, Achard, Grasset, Guinon, Gilles de la Tourette.

Besonders eifrig haben die französischen Gelehrten die von Bernhardt aufgeworfene Frage geprüft, ob die 1882 von Morvan beschriebene und nach ihm benannte Krankheit identisch sei mit Syringomyelie. Joffroy und Achard, welche im Jahre 1887 eine sehr vielfach bemerkte Arbeit über Syringomyelie („myelite cavitaire") veröffentlicht hatten, theilten zwei Befunde mit, welche die Zusammengehörigkeit beider Affectionen darzuthun schienen. Die um dieselbe Zeit (1891) erschienene Arbeit von Prouff beschäftigte sich mit demselben Gegenstande, Dejerine-Tuilant und Rouffinet mit den Augenstörungen bei diesen Affectionen.

Die Belgier Verhoogen und Vandervelde haben in jüngster Zeit über familiaere Syringomyelie berichtet. (Meine Anschauung hierüber v. später.)

Das rege Interesse, welches die englischen Autoren überhaupt den Erkrankungen des Rückenmarkes zuwendeten, macht es begreiflich, dass eine so stattliche Zahl von Autoren sich über diese Affectionen äusserte und ihre Ansicht hierüber mittheilte. Aus dem vorigen Decennium stammen die Berichte von Wipham, Ross, Dreschfeld, später

kamen die von Gowers, Taylor, Coleman und Carrol, Lunn, Newmark, Parkin, Beevor, Steel, H. Jackson, Silcock.

Seit mehreren Jahren ist auch in Amerika die Erkrankung allgemeiner gekannt und häufig beobachtet worden. Die ersten Mittheilungen stammen von Upson, Ira van Gieson, Starr, Booth, Jeffries, Berkley, Shaw; in den letzten Jahren sind zahlreiche Publicationen erschienen. Ich zähle nur die Namen auf, ohne dass die Liste Anspruch auf Vollständigkeit erhebt: Abbe und Coley, Krauss, Vought, Deyer, Dercum, Mill, Escridge, Dana.

Sehr grosse Verdienste gebühren den russischen Forschern auf diesem Gebiete. Ich habe früher erwähnt, dass der Russe Roth bereits in den siebziger Jahren eine schöne Arbeit über Syringomyelie veröffentlicht hat. Eine in den Jahren 1886—1888 in französischer Sprache erschienene Monographie wurde von ihm in russischer Sprache im Jahre 1890 weiter fortgeführt. Rossolimo, Sokoloff, Minor, Rosenbach und Schichterbak, Jegorow, Tambourer, Homén, Bruttan, Bernstein, Gerlach lieferten zum Theile sehr wichtige Beiträge zur Klinik und pathologischen Anatomie der Krankheit.

Die italienischen Kliniker beschäftigten sich auch erst seit Kurzem mit der Syringomyelie. Die wichtigsten Arbeiten sind die von Marchiafava und Bignani, Mingazzini, Vizioli, Agostini, Ferranini. Die im Jahre 1894 erschienene Arbeit von Rummo bringt wesentlich neue klinische Beobachtungen über atypische Formen der Syringomyelie.

Mit den eben genannten Namen ist die Zahl der Autoren noch lange nicht erschöpft. Aus Spanien und Portugal kommen in jüngster Zeit vereinzelte Publicationen (Martins, Viñalis), sogar das ferne Japan betheiligt sich rühmlich im wissenschaftlichen Wettbewerbe; die Arbeiten der beiden japanischen Forscher Miura, die in Deutschland veröffentlichte Mittheilung Hidigoro Kanasugi's legen hiefür Zeugnis ab.

Symptome.

Die Fülle der jetzt bereits bekannten Symptome bei Syringomeylie wird jeden in Erstaunen setzen, der die Literatur dieser Krankheit durchblättert und sieht, dass ihr vor kurzem überhaupt noch eine bestimmte Symptomatologie abgesprochen wurde. Eine Reihe von Zeichen, zu einem bestimmten Complexe zusammengefasst, wurden zuerst von Kahler und Schultze als der Syringomyelie eigenthümlich hervorgehoben. Wenige Jahre später waren bereits zahlreiche andere klinische, durch Syringomyelie hervorgerufene Erscheinungen bekannt. Charcot, welcher sich zu wiederholten Malen in seinen Vorlesungen mit dieser Erkrankung beschäftigte, schlug eine anatomische Eintheilung der Symptome vor. Er brachte dieselben in folgende Gruppen:

1. Symptômes intrinseques (durch Läsionen der grauen Substanz hervorgerufene Erscheinungen.

a) Symptômes poliomyéliques antérieurs (Muskelatrophien);

b) Symptômes poliomyéliques postérieurs (Affection des Schmerz- und Temperatursinnes ohne Betheiligung der tactilen Sensibilität und des Muskelsinnes. Charcot nennt diese Art der Sensibilitätsstörungen „dissociation syringomyélique“);

c) Symptômes poliomyéliques médians (trophische Störungen).

2. Symptômes extrinseques. Symptome von Seite der weissen Substanz, welche eigentlich nicht der Syringomyelie als solcher zukommen, sondern dieselbe nur häufig begleiten. Es gehören hieher:

a) Symptômes leucomyéliques lateraux (Parese oder spastische Lähmungen).

b) Symptômes leucomyéliques postérieurs (tabetische Erscheinungen, Störungen der Sensibilität).

Es sind erst wenige Jahre verflossen, seitdem Charcot dieses geistvolle, von vielen Autoren acceptirte Schema aufgestellt hat, die grosse Zahl neuer Erfahrungen lässt es aber nicht mehr gut durchführbar erscheinen, ohne dass zusammengehörendes auseinandergerissen, Symptome an der unrichtigen Stelle besprochen werden müssten. Es hat sich herausgestellt, dass manche Erscheinungen, welche anfangs als dem Bilde der Syringomyelie fremd angesehen wurden, zu demselben gehören, und dass überhaupt der ganze Symptomencomplex ein sehr viel umfangreicherer ist, als man je vermuthet hatte. In dieser Monographie wurde deshalb von dem Systeme Charcot's Abstand genommen und sind die Symptome nach der klinischen Zusammengehörigkeit besprochen. Die gesammten Sensibilitätsanomalieen, die Störungen des motorischen Apparates, die trophischen Affectionen, die Störungen von Seite der Blase, des Mastdarms, und der Genitalfunction, die Reflexe, die Erscheinungen von Seite der Medulla oblongata werden in je einem Capitel nach ihrer klinischen Zusammengehörigkeit vorgeführt werden.

Der Einfachheit halber habe ich in den ganzen nachfolgenden Ausführungen den Ausdruck Syringomyelie für jene Rückenmarksveränderungen gebraucht, welche gegenwärtig als Hydromyelie, centrale Gliose und Syringomyelie bezeichnet werden und im Gegensatze hiezu mich des Ausdruckes Tumor- (Gliom-) bildung für Bezeichnung der Gliomatose des Rückenmarkes bedient Bezüglich der näheren Definition dieser Begriffe verweise ich auf den anatomischen Theil.

Motorische Störungen.

Die Erkrankung der Musculatur ist bei der Syringomyelie ein ungemein häufiges Vorkommnis und gewisse Störungen von Seite des motorischen Apparates werden unter die Cardinalsymptome der uns beschäftigenden Krankheit gerechnet. Die Störungen betreffen zumeist die Abnahme des Muskelvolums einzelner Muskeln oder von Abschnitten derselben bis zur höchstgradigen Atrophie der Gesammtmusculatur eines grösseren Körperabschnittes.

Die Atrophie der Musculatur hat den Charakter einer allmäligen Progression und lässt zumeist eine gewisse Gesetzmässigkeit in dem Fortschreiten der Erkrankung nicht verkennen. Weitaus häufiger werden die oberen Extremitäten von der Muskelatrophie zuerst ergriffen und bleiben oft der alleinige Sitz der musculären Veränderungen. Dieselben

beginnen dann zumeist in den distalsten Abschnitten derselben, an den kleinen Handmuskeln. In einer Reihe von Fällen kann man als erstes Anzeichen der sich an den Muskeln vollziehenden Veränderungen ein grubiges Eingesunkensein des spatium interosseum I wahrnehmen, während sonst noch keinerlei Difformitäten und Abnormitäten an der Hand sichtbar sind. Dann folgen in der Regel die anderen kleinen Handmuskeln, die den Thenar und den Antithenar constituirenden, sowie die Musculi interossei und lumbricales nach. Manchmal ist zuerst der Thenar und dann erst die Interossei erkrankt. Die zeitliche Aufeinanderfolge in dem Befallenwerden der eben erwähnten Muskelgruppen wechselt und in Folge dessen kann durch überwiegende Betheiligung der einen oder der anderen Muskelgruppe bald die eine, bald die andere Handstellung dominiren. In einer grossen Zahl von Fällen ist der Beginn und Verlauf der Atrophie ganz analog einem in Folge einer isolirten Ulnarisläsion auftretenden Muskelschwunde. (Nonne): Es sinken demzufolge die Zwischenräume zwischen den Mittelhandknochen immer mehr ein, da die Musculi interossei gelähmt sind und atrophiren. Nicht selten eilt die Functionsstörung der Atrophie voran, so dass eine Spreizung der Finger, sowie eine Beugung derselben nur schwer ausgeführt werden kann. Durch Wegfall der Function der Interossei überwiegt die Wirkung der Antagonisten (Musculus extensor digitorum communis, Extensor digitorum minimus, Extensor indicis einerseits, Flexor digitorum communis sublimis et profundus, sowie die Lumbricalmuskeln anderseits.) Die Finger werden in diesem Falle im Metacarpophalangealgelenke überstreckt, in den zwei letzten Phalangealgelenken gebeugt, der Daumen abducirt und im Endgelenke flectirt gehalten. Die Hyperextension im Grundgelenke ist an den beiden letzten Fingern am stärksten ausgesprochen. An der Palma sieht man die Sehnen der Beuger stark vorspringen und zwischen ihnen, besonders zwischen 4. und 5. eine grubige Vertiefung (Wegfall des letzten Lumbricalis, sowie völliger Schwund des Antithenar). Auf diese Weise entsteht dann die sogenannte Krallenhand (Klauenhand, main en griffe, clasped hand). Ich habe im vergangenen Jahre durch längere Zeit eine Kranke beobachten können, welche bei zweifelloser Syringomyelie das Bild einer reinen Ulnarislähmung ohne Mitbetheiligung eines einzigen von einem anderen Nerven versorgten anderen Muskels dargeboten hätte. Wieder andere Fälle — und zwar ist dies ein anscheinend seltenes Vorkommnis — zeigen ein der isolirten Medianuslähmung entsprechendes Bild. Der Thenar ist sodann hochgradig abgemagert, nicht aber die spatia interossea. Der stark extendirte Daumen liegt der Hand an und kann den anderen Fingern nicht gegenüber gestellt werden. Die Finger können nur im Metacarpophalangealgelenke, nicht aber in den Interphalangealgelenken gebeugt werden (mit Ausnahme der letzten 2 Finger). Die Stellung ist dann die von Duchenne beschriebene Affenhand (Bruhl Fall 2, Critzmann Fall 4, Dejerine-Sottas, Fischer, Singer). Als vorübergehende Episode im Beginne der Erkrankung habe ich einmal ein derartiges Bild bei einem Falle von Syringomyelie durch mehrere Monate beobachten können. Mitunter wird die Scenerie durch eine Lähmung der vom Nervus radialis versorgten Muskeln eingeleitet (in einem Falle von Schultze war die Radialislähmung peripheren Ursprunges). Diese

Paralyse (der Extensoren) zeigt das charakteristische schlaffe Herabhängen der Hände in Palmarflexion; die Grundphalangen der Finger und des Daumens können nicht gestreckt werden.

Zumeist ist aber der Functionsausfall und die Atrophie der Muskeln nicht so strenge an das Verbreitungsgebiet einzelner Nerven geknüpft, sondern es werden regellos von verschiedenen Nerven versorgte Muskeln befallen, so dass man oft gleichzeitig Musculi interossei, lumbricales, den Musculus opponens, adductor pollicis und digiti minimi verschieden stark atrophirt findet, ohne dass ein Nervengebiet besonders bevorzugt ist. Ja, es können sogar gleichzeitig alle Muskeln im Verbreitungsgebiete aller drei Nerven erkranken. Die dann durch Contractur entstehende Krallenstellung der Hand lässt dann zumeist nicht mehr ein vorwiegendes Ergriffensein der letzten zwei Finger, desgleichen nicht die Predigerhand oder ein Verschontbleiben der Interossei erkennen, sondern ist vollkommen gleich der bei der progressiven Muskelatrophie, Typus Aran-Duchenne zumeist auftretenden, von welcher die Syringomyelie ja erst seit kurzer Zeit abgetrennt ist. Die überwiegende Mehrheit der in der Literatur mitgetheilten Fälle bot ein derartiges Bild dar.

Die Atrophie kann sodann stationär bleiben und keine weiteren Gebiete befallen; ist sie progredient, so lässt sich ein einheitlicher Typus für ihr Fortschreiten nicht aufstellen. Während sie mitunter auf die Musculatur des Vorderarmes übergeht und ein allmäliges Schwinden derselben bewirkt, bleibt in anderen Fällen der Vorderarm auch bei höchstgradiger Atrophie der kleinen Handmuskeln nahezu intact und das Fortschreiten der Abmagerung macht sich sodann mit Ueberspringen der dazwischen liegenden Muskeln im Deltoideus geltend, der selbst wieder nun bündelweise degeneriren kann. Dann erst im weiteren Verlaufe kann auch die Vorderarm- und Schultergürtelmusculatur erkranken. In einem von mir untersuchten Falle war neben Klauenstellung der Hand und hochgradiger Atrophie des Deltoideus eine geradezu herkulische Entwickelung der dazwischen gelegenen Abschnitte der Musculatur vorhanden. Manchmal schreitet aber die Atrophie vom distalen Ende der Extremitäten zum proximalen vor, ohne eine Muskelgruppe zu verschonen; es scheinen dann am Vorderarm häufiger zuerst die Extensoren und dann erst die anderen Muskeln ergriffen zu werden, während am Oberarm das umgekehrte Verhalten häufiger stattfinden dürfte. Hat die Atrophie bereits den Schultergürtel erreicht, so werden zumeist alle Muskeln desselben mehr minder befallen, jedoch nicht selten auffällig bündelweise, so dass mitunter einzelne Abschnitte desselben Muskels nicht wesentlich alterirt erscheinen, während er in seinen anderen Theilen sehr schwere Veränderungen aufweist. Im weiteren Verlaufe kann es dann zu hochgradiger Volumsabnahme und damit verbundener Schwäche im Bereiche des Latissimus dorsi und der anderen Rückenmuskeln kommen (Raymond). Der Process kann die Intercostal- und die Bauchmuskeln ergreifen (Hoffmann, Haumann), noch später können die unteren Extremitäten von der Atrophie befallen werden.

Die eben erwähnten Rumpfmuskeln können aber auch übersprungen werden und die Erkrankung an den Beinen nur um etwas später manifest werden, als an den oberen Extremitäten (Schultze, Debove, Rosenbach und Schichterbak, Hoffmann). Die auffallendsten

Veränderungen zeigen dann in der Regel die Wadenmusculatur, die Abductoren (Stadelmann), die Glutaeen (Haumann, Gyurman), oder auch die Extensoren des Unterschenkels und der Vastus cruris (Oppenheim). In seltenen Fällen können auch an den unteren Extremitäten durch Muskelatrophien eigenthümliche Stellungen der Füsse entstehen; wenn nämlich die an der Aussenseite des Unterschenkels gelegene Muskelgruppe atrophirt, so kann, wie ich dies in 2 Fällen meiner Beobachtung gesehen habe, eine Equino-varusstellung des Fusses eintreten. Brunzlow beschrieb Krallenstellung der Zehen des rechten Fusses, an dem die Grundphalangen überstreckt und die Endphalangen flectirt gehalten wurden (Lähmung der Interossei des rechten Fusses). Schultze beobachtete Calcaneusstellung.

Lenhossek sah einen Kranken, bei welchem eine maximale Plantarflexion des Fusses und der Zehen bestand, so dass die Endphalangen der Zehen in die Planta eingebohrt waren „die Füsse boten den Anblick von an einem Ende schneckenförmig eingerollten Stelzen dar.“

Durch überwiegende Betheiligung der Adductoren des Oberschenkels kann Einwärtsrollung (Görtz), oder Auswärtsrollung durch Betheiligung der entsprechenden Musculatur zu Stande kommen (Haumann).

Auch die Musculatur des Halses ist nicht selten ergriffen, besonders oft scheint der Cucullaris erfasst zu werden, allerdings nur in einzelnen Portionen. Mitunter erkranken auch die Scaleni und der M. sternocleidomastoideus (H. F. Müller, eigene Beobachtungen). Auch der Trapezius bleibt nicht verschont (Roth), desgleichen der Levator scapulae (Kretz).

Durch die allmälig fortschreitende Atrophie der Intercostalmuskeln (Roth, Hoffmann u. a. m.), sowie des Zwerchfells können direct lebensbedrohliche Zustände hervorgerufen werden. Ueber die Vorgänge an den Kehlkopfmuskeln und der Musculatur des Kopfes soll an anderer Stelle berichtet werden.

Bei weit vorgeschrittener Erkrankung sind überall die Knochen unmittelbar unter der Haut sichtbar, die oberen Extremitäten hängen wie Stücke Holz herunter, und sind mitunter contrahirt; nirgends sind die durch das knöcherne Skelet bedingten Unebenheiten ausgeglichen.

Das Auftreten der Muskelatrophien kann einseitig oder doppelseitig sein. Häufiger ist die bilaterale Entwicklung der Muskelabnahme; zumeist ist an einer Seite der Process bereits deutlich wahrzunehmen, wenn er an der anderen Seite eben beginnt, so dass eine völlig symmetrische Atrophie relativ selten ist. Die Assymetrie ist oft noch auffallender, wenn die Stammmusculatur, sowie die eines Beines zuerst ergriffen werden, bevor die andere Seite wesentlich geschädigt wurde.

Bei dieser Gelegenheit wollen wir auch erwähnen, dass neben dem gewöhnlichen Beginne der Muskelatrophie in den kleinen Handmuskeln die Atrophie mitunter an den Muskeln des Schultergürtels einsetzt und erst von hier aus weiter fortschreitet; die Muskelatrophie zeigt dann den Scapulo-Humeraltypus. Solche Fälle sind erst in geringer Zahl in der Literatur bekannt geworden: so ist ein Fall von Roth mitgetheilt worden, in welchem die Veränderungen von der Hand nach dem Rumpfe hin an Intensität zunahmen; die Bewegungsbeschränkung und Atrophie

war im Bereiche der Schultergürtelmusculatur am meisten ausgesprochen. Gyurman hat eine ähnliche Beobachtung veröffentlicht. Ich habe vor mehreren Jahren eine hieher gehörige Mittheilung gemacht; Hoffmann beschrieb in seiner ausführlichen Arbeit einen solchen Fall. Ueber mehrere ähnliche Befunde, welche ich in jüngster Zeit beobachten konnte, wird an späterer Stelle referirt werden.

In manchen Fällen beginnt die Erkrankung an den periscapulären Muskeln, wie in Raymond's Beobachtung, wo die Deltoidei anfangs verschont waren.

Remak erwähnt weiters, dass er Fälle mit dem nach ihm benannten Oberarmtypus gesehen habe.

Befallen Atrophien die Muskeln der oberen Extremitäten en masse vom distalen Ende gegen das proximale Ende fortschreitend und sind hiebei durch die später zu erörternden Umstände die Reflexe stark erhöht, so resultirt das bei Syringomyelie nicht sehr seltene Bild der amyotrophischen Lateralsclerose (Schultze, Kahler, Debove, Lunn). Dann können besonders am Unterschenkel die Atrophien (der Wadenmuskeln und im Peronaeusgebiet) auffallend hervortreten.

Mitunter wird der Muskelschwund bei der Betrachtung nicht sofort sichtbar, da durch eine mächtigere Entwicklung des Fettgewebes die Abnahme des Extremitätenumfanges vollkommen ausgeglichen werden kann. (Debove.) In sehr seltenen Fällen kann auch durch andere Umstände die Atrophie verdeckt bleiben; Hitzig und Mendel erwähnen brettharte Infiltrationen der Muskeln, welche sie bei Syringomyelie haben wahrnehmen können. Ich habe in 2 Fällen neben atrophischen Vorgängen auch direct hypertrophische u. z. an den Musculi bicipites und streckenweise auch im Musculus deltoideus constatiren können, so dass bei dem gleichzeitigen Beginne der Affection am Schultergürtel und an der Rumpfmusculatur und dem Freibleiben der kleinen Handmuskeln die Vertheilung der Muskelerkrankung lebhaft an die Dystrophia musculorum progressiva erinnerte.

In den in Abmagerung begriffenen Muskelbündeln sind fibrilläre Zuckungen nicht selten. Man kann sie unter Umständen hervorrufen, wenn man eine bereits geschwächte Muskelgruppe stark anstrengt, so in den Interosseis bei Versuch der Spreizung und Beugung in den Fingern. Es gibt aber von dieser Regel Ausnahmen, Fälle, bei welchen nie fibrilläre Zuckungen gesehen wurden, obgleich der Muskelschwund sehr beträchtlich war. Sind fibrilläre Zuckungen vorhanden, so bestehen sie nur selten kurze Zeit, zumeist durch Monate und viele Jahre. Sie sind nicht selten die ersten Zeichen der beginnenden Atrophie, und ist der Panniculus adiposus gut entwickelt, so können sie dem Auge des Beobachters entgehen, während sie der Kranke subjectiv wahrnimmt. Die Zuckungen treten entweder in einzelneu Abschnitten der Muskeln auf, oder man bemerkt in ganzen in Mitleidenschaft gezogenen Körpertheilen bald vereinzelte, bald reichlichere Zuckungen.

Die mechanische Muskelerregbarkeit ist mitunter in den erkrankten Muskeln erhöht, so dass auf Beklopfen des Muskelbauches eine ungemein ausgiebige, aber träge Contraction des Muskels erfolgt.

Die Abnahme der Kraft hält keineswegs immer gleichen Schritt mit der Entwicklung resp. der Atrophie der Musculatur; sehr häufig geht der Atrophie bereits eine leichte Abnahme der motorischen

Fähigkeiten in den befallenen Muskelgruppen voraus. Es können dann nur Bewegungen, welche nicht viel Kraft erfordern, gut ausgeführt werden, während selbst einem geringen Widerstande gegenüber die geschwächten Muskeln erlahmen. Ganz verschieden von dieser Abnahme der functionellen Fähigkeiten, welche zumeist nur als ein Vorläuferstadium des dauernden durch Muskelschwund bedingten Ausfalles betrachtet werden kann, ist die oft plötzlich einsetzende Lähmung einzelner Extremitätenabschnitte und ganzer Extremitäten. Nach kurz währenden Sensationen im Bereiche des später paretischen Gliedes tritt eine hochgradige Schwäche desselben ein, welche in wenigen Tagen, ja Stunden zu vollständiger Lähmung führen kann. Die Parese kann den monoplegischen Charakter tragen, oder es kann Arm und Bein derselben Seite afficirt sein und auf diese Weise das Bild der spinalen Hemiplegie entstehen, oder es werden endlich beide untere Extremitäten plötzlich gelähmt. Auch Paralyse einzelner Muskelgruppen kann plötzlich einsetzen. Eine derartige acut eintretende Lähmung kann zwei Ursachen ihre Entstehung verdanken. Wenn in neu gebildetes Gewebe im Rückenmarke eine Blutung erfolgt, so kann ja in Folge des erhöhten Druckes oder durch directe Zerstörung von Rückenmarksabschnitten eine Parese einer Extremität zu Stande kommen. Man findet in der That nicht selten im Rückenmarke bei dieser Erkrankung Residuen mehr minder umfangreicher Blutungen. Hat jedoch der Process schon längere Zeit bestanden und an den oberen Extremitäten sich bereits manifestirt, so kann durch collaterales Ödem um neu gebildetes Gewebe im Rückenmarke eine Compression der Pyramidenseitenstrangbahnen stattfinden und auf diese Weise eine Parese der Beine zu Stande kommen. Besonders leicht wird man sich zur Annahme einer derartigen Entstehungsweise entschliessen, wenn die Lähmung nur vorübergehender Natur ist.

An den Beinen ist sehr häufig eine Abnahme der motorischen Fähigkeiten vorhanden, welche sich ganz allmälig entwickelt hat und im auffallenden Gegensatze zu der noch ziemlich kräftigen Beschaffenheit der Musculatur stehen kann. Bei der langsamen Entwicklung dieses Lähmungszustandes kann man mit den früher gegebenen Erklärungen nicht ausreichen; es muss vielmehr die Parese durch eine andere Ursache veranlasst worden sein. Sehr oft sind bei Syringomyelie die krankhaften Veränderungen im Halsmark besonders stark ausgesprochen und erleiden die Pyramidenseitenstrangbahnen mehrminder schwere Läsionen, auf welche sie mit Zugrundegehen zahlreicher Nervenfasern und consecutiver absteigender Degeneration reagiren. Da die Degeneration oft hochgradig ist, so erscheint es begreiflich, wenn sich an den unteren Extremitäten neben einer erheblichen Abnahme der motorischen Kraft spastische Phänomene geltend machen. Die Musculatur der unteren Extremitäten wird dann häufig rigide, die Beine werden zumeist im Kniegelenke gestreckt und an einander adducirt gehalten, die Füsse stehen mitunter in Spitzfussstellung. Wenn die Rigiditäten längere Zeit andauern, so kann es auch zur Entwicklung von Contracturen mit theilweiser Fixation der Gelenke kommen. Sind die Pyramidenseitenstrangbahnen noch oberhalb der Cervicalanschwellung ergriffen, so können die Rigiditäten auch an den oberen Extremitäten

in sehr ausgeprägtem Maasse hervortreten, während sonst mehr schlaffe Lähmungen überwiegen. So war in Raymond's Falle eine allgemeine Rigidität der Musculatur, an welcher auch die Rumpfmuskeln theilnahmen, vorhanden; in einem von Dr. Redlich beobachteten Falle, dessen Krankengeschichte später mitgetheilt wird, waren die Rigiditäten so ausgesprochen, dass der Kranke den Eindruck machte, wie wenn er aus einem Stücke gegossen sei.

Oft habe ich in der Literatur Angaben gefunden, welche ich durch Beobachtung an meinen Kranken nur bestätigen kann, welche motorische Reizerscheinungen in den paretischen und atrophirten Gliedern betreffen (Roth, Mann, Hoffmann, Bruhl, Graf, Critzmann u. A.) Gar nicht selten eilen diese Reizsymptome auch der Lähmung und Abmagerung voraus oder erstrecken sich auch über später nicht erkrankte Abschnitte und sind wegen der Spontaneität des Auftretens für die Kranken äusserst lästige und beängstigende Erscheinungen. In den leichtesten Formen sind diese motorischen Anomalien angedeutet durch einen gleichförmigen, geringen Tremor der Hände mit ganz kleinen Excursionen derselben. Ist der Kranke ruhig, so sind die Oscillationen nur ausnahmsweise deutlich zu beobachten, treten aber deutlich auf, wenn Bewegungen intendirt werden und erinnern derart an den Intentionstremor bei multipler inselförmiger Sclerose (Rosenblath, Bruttan, eine eigene Beobachtung). Der Charakter dieser Spontanbewegungen kann aber auf verschiedene Weise eine nicht unbeträchtliche Modification erfahren, u. zw.: 1. Durch die Grösse der Excursionen, 2. durch Veränderung der zeitlichen Aufeinanderfolge der Bewegungen, und 3. des zeitlichen Ablaufes derselben. So wurden bald Schüttelbewegungen, bald unregelmässige Zuckungen bei Syringomyelie beschrieben. Die Spontanbewegungen können sogar choreatischen Charakter haben.

Brunzlow (Fall 1). „Patient ist nicht im Stande, die Finger ausgestreckt zu erhalten, vielmehr führen diese Bewegungen aus, durch welche sie unter und über einander gerathen."

Die von Duchenne und Hoffmann beschriebenen Fälle, bei welchen neben chronischer Chorea bei der Obduction noch eine Syringomyelie gefunden wurde, dürften hingegen nur eine Combination beider Krankheiten dargeboten haben.

Ein Zittern mit ganz besonderen Qualitäten ist von Bruhl beschrieben worden: Es existirte weder in der Ruhe, noch beim Gehen, trat aber schon bei einer sehr leichten mechanischen Erregung, z. B. Berührung mit der Hand als allgemeines Zittern mit grossen Oscillationen auf, welches man unterdrücken konnte, wenn man den Kranken unsanfter anfasste. Das Zittern wurde deutlicher, wenn sich der Kranke setzte.

In einem von Stadelmann beschriebenen Falle traten continuirliche Muskelzuckungen am Oberschenkel auf; Strümpell beschreibt Schüttelkrämpfe.

In späteren Stadien sind die motorischen Reizerscheinungen mehr tonischer Art. Neben den früher erwähnten Rigiditäten sieht man bei den Kranken mitunter Krämpfe in den oberen und unteren Extremitäten mit Streckung in den Ellbogen- und Kniegelenken auftreten. Oefter fand ich auch Wadenkrämpfe notirt. (Z. B. bei Wichmann.) In einer Beobachtung von Lenhossek waren Krämpfe der Einwärtsroller der Oberschenkel, sowie der Flexoren der Beine vorübergehend aufgetreten.

Bei bereits weiter vorgeschrittenen Fällen nehmen auch, wie ich habe beobachten können, Rumpf- und Athmungsmuskeln an den Krämpfen Theil. Die ganze Körpermusculatur ist stark contrahirt, der Kopf nach rückwärts gezogen, es entwickelt sich Opisthotonus von solcher Intensität, dass man bei einer Erhebung des Kopfes den ganzen Körper mithebt. Der Athem geht zuerst tief und keuchend, später setzt er in Folge Glottiskrampfes aus; die Respiration beginnt sodann mit einem hörbaren inspiratorischen Jauchzen (Laryngospasmus); die Dauer des Anfalls kann 5 Minuten betragen. Diese generalisirten Anfälle, bei deren Auftreten man wohl an ein Ergriffensein der Medulla oblongata denken muss, sind auch von mehreren anderen Autoren beschrieben, wie Schultze, Hoffmann, Wichmann und anderen.

Eine, wie es scheint, bisher bei Syringomyelie noch nicht beschriebene Bewegungsstörung habe ich beobachten können. Ein 35-jähriger Mann, der hauptsächlich an den Händen erkrankt war (Typus Morvan) und gesteigerte Sehnenreflexe bei etwas spastischem Gange darbot, konnte sich nach einer längeren Ruhepause nie sofort erheben und weiter gehen, sondern musste erst mit den Händen das rechte (etwas paretische) Bein durch mehrere Minuten bearbeiten, da die Muskeln sich auf den Bewegungsimpuls hin allerdings contrahirten, aber in ihrer Contraction nicht nachliessen, sondern durch Minuten als straffe, feste Stränge durch die Haut durchzufühlen waren, deren Spannung sich erst allmälig löste. Bei kalter Witterung dauerte die Steifigkeit durch längere Zeit an und verlor sich erst nach $^1/_4$ Stunde und noch länger. Dieser Zustand soll erst nach der Erkrankung der Hände ganz allmälig begonnen haben; in der Familie soll keine ähnliche Erkrankung vorgekommen sein. Die elektrische Erregbarkeit war normal; eine myotonische Reaction (Erb) konnte nicht beobachtet werden. Man wird wohl jene Bewegungsanomalien mit jenen eigenartigen Störungen in eine Parallele setzen müssen, die Eulenburg als Paramyotonia beschrieben hat.

Hieher gehört auch der früher bereits erwähnte Fall mit der Hypertrophie einzelner Muskelabschnitte, bei welchem Doc. Dr. v. Frankl-Hochwart vor 6 Jahren Intentionskrämpfe hat beobachten können, Krämpfe, welche stets bei mit der Hand intendirten Bewegungen auftraten und durch längere Zeit andauerten. Es ist jedoch die Möglichkeit nicht ausgeschlossen, dass in diesem Falle auch eine functionelle, nebenbei bestehende Erkrankung (Hysterie?) die Krämpfe veranlasst hat.

Die elektrische Untersuchung der Musculatur zeigt kein einheitliches Ergebnis. Die erkrankten Muskeln können eine einfache Herabsetzung der Erregbarkeit sowohl für den faradischen, als auch für den galvanischen Strom erkennen lassen, entsprechend der Abnahme ihres Volums; diese Herabsetzung kann bis zum Schwinden der Erregbarkeit fortschreiten. In anderen Fällen tritt eine Steigerung der directen Muskelerregbarkeit auf galvanische Ströme auf. Die Zuckungen sind schon bei geringer Stromstärke vorhanden, sind aber deutlich langgezogen, träg, wurmförmig; auf faradischen Strom tritt keine Zuckung mehr auf. Die Zuckungsformel ist dann zumeist auch verändert, die Anoden-Schliessungszuckung prävalirt (Entartungsreaction). Ausgesprochene Entartungsreaction ist nach meinen Erfahrungen bei Syringomyelie gleichzeitig höchstens an einigen Muskeln, an diesen auch oft nur bündelweise zu constatiren und nur selten in einem grösseren Muskelabschnitte anzutreffen. Mitunter findet man auch partielle Entartungsreaction, also bei Anwendung des galvanischen Stromes Umkehr der Zuckungsformel, Zuckungsträgheit und Steigerung der Erregbarkeit neben entsprechender Verminderung der faradischen Erregbarkeit vom Muskel aus, während vom Nerven aus nur eine Herabsetzung der Erregbarkeit vorhanden ist. In einem Falle (der auch von v. Frankl-Hochwart beobachtet wurde)

sah ich auf directe Reizung des Musculus biceps mit dem faradischen Strome ein eigenthümliches Wogen in demselben auftreten, welches während der ganzen Dauer der Reizung anhielt.

Histologische Untersuchungen der Muskeln wurden bei Syringomyelie zu wiederholtenmalen vorgenommen und über den Befund eingehend berichtet. Mitunter fehlen Veränderungen vollständig (Critzmann, Hochhaus); am häufigsten ist aber folgendes Bild: das Fettgewebe normal oder etwas geschwunden, nie auffällig vermehrt; das intermusculäre Bindegewebe ganz leicht gewuchert; die Gefässe sind von normalem Kaliber und gewöhnlicher Zahl; um dieselben keine auffallenden Anhäufungen von Leukocyten, keine Zeichen eines entzündlichen Processes. Die Muskelfaser befindet sich zumeist in einem Zustande hochgradiger Atrophie; die Fasern in einem Gesichtsfelde sind oft von ausserordentlich verschiedener Breite. Neben vereinzelten hypertrophischen Fasern (Roth, Schultze) sieht man auffallend zahlreich ganz dünne, welche aber die Querstreifung noch deutlich erkennen lassen. Die atrophischen Fasern haben mitunter keinen grösseren Querdurchmesser, als 3—4 μ. Mehrmals wurden auch leere, zum Theil mit zahlreichen Kernen gefüllte Sarcolemmschläuche beobachtet (Schüppel, Dejerine-Sottas). Bezüglich des Verhaltens der Kerne machen verschiedene Autoren ganz verschiedene Angaben; Lewin nimmt eine geringe Kernwucherung an, Roth hingegen meint, dass gegen Beendigung des Processes die Zahl der Kerne abnehme; Schultze hat Kernwucherung beobachtet; ebenso gibt Schüppel an, dass er deutliche Zunahme der Kerne wahrgenommen habe. Ich glaube nach meinen Präparaten, dass man zumeist eine leichte Zunahme der Kerne constatiren kann; letztere sind selbst wieder oft etwas verändert; sie sind mitunter auffallend gross, lassen aber einen deutlichen Nucleolus erkennen, oder sie sind stäbchenförmig und formiren sich dann zu „Zeilen."

Von diesem allgemein gehaltenen Bilde gibt es natürlich erhebliche Abweichungen. So habe ich in einem Falle ein Ueberwiegen hypertrophischer Fasern constatiren können. Eine derartige Dickenzunahme einzelner Muskelfasern kann ausserordentlich bedeutend werden. So hat Lewin Fasern bis 150 μ Dicke gemessen; Hoffmann hat in seinen Fällen keine hypertrophischen Fasern gefunden. Mitunter verlieren die Fasern ihre Querstreifung und degeneriren (aber nur einzeln, nicht en masse) wachsartig. In einem Falle hat Friedreich in der Musculatur der Wade Längsstreifung der Musculatur auftreten gesehen bei fehlender Querstreifung; Schüppel hat beginnenden Zerfall in der Längsrichtung bei erhaltener Querstreifung und feiner staubartiger Trübung des Muskels beobachten können. In wieder anderen Fällen sieht man Fettkörnchen in den Muskelfasern auftreten, u. zw. kann man dann sämmtliche Uebergänge von einer einfachen Granulation des Protoplasma bis zum Verschwinden der regulären Querstreifung wahrnehmen (Roth, Schüppel).

Roth beschreibt eine sonderbare Veränderung der Muskelfasern, welche er an den Musculis interosseis und dem M. biceps hat beobachten können. Es sind in die Muskelfasern, u. zw. in das Sarkolemm derselben, streckenweise ovoide Körper eingelagert, deren Längsachse parallel der Richtung der Fasern steht. Sie sind granulirt und färben sich lebhaft mit Karmin. Durch ihre Einlagerung erhält die Muskelfaser ein rosenkranzartiges Aussehen.

Die intramusculären Gefässe sind mitunter in ihren Wandungen verdickt oder obliterirt (Joffroy und Achard).

Die intramusculären Nerven waren in mehreren Fällen hochgradig verändert und zeigten weniger markhaltige Fasern, als nor-

mal (Dejerine, Dejerine-Sottas); in anderen (Joffroy und Achard) aber keine wesentliche Abweichung von der Norm.

Der Gang der Kranken zeigt häufig, u. zw. bereits in verhältnismässig frühen Stadien bedeutende Störungen. Anfangs klagen die Kranken nur darüber, dass sie beim Gehen rascher ermüden und bieten noch keine dem Auge des Beobachters sichtbaren Gangstörungen dar. Später bewegt sich der Kranke bedeutend langsamer, das zuerst befallene Bein wird kaum vom Boden mit seiner Ferse erhoben, während es mit seiner Spitze am Fussboden laut hörbar schlürft. Späterhin treten die Störungen immer auffallender hervor. In Folge der spastischen Parese der Beine werden dieselben zumeist stark adducirt und überkreuzen sich leicht in dem Momente, in welchem ein Bein vorgesetzt wird. Da nun beide Beine sehr schwer vom Boden erhohen werden können — sie „kleben" an demselben — so ist jede Fortbewegung von dem laut schlürfenden Geräusche der am Fussboden schleifenden Zehen begleitet. Je schwerer die Erkrankung wird, desto mühseliger gestaltet sich der Gang. Wenn der Kranke fest auftritt, so geräth durch den Zug, der plötzlich an der Achillessehne ausgeübt wird, die Wadenmusculatur in clonische Krämpfe, die Kniee reiben unaufhörlich an einander, die Vorwärtsbewegung erfolgt nun durch eine Art Bogenbewegung zumeist im Hüftgelenke, bei welcher die Zehen den Boden nicht verlassen; die Schritte werden ausserordentlich kurz. In diesem Stadium vermögen die Kranken nur mühsam, auf einen Stock gestützt, weiter zu humpeln.

Es gibt aber Formen der Syringomyelie — wir werden später auf dieselben ausführlich zu sprechen kommen — bei welchen eine auffällige Rigidität in den unteren Extremitäten nicht besteht, sondern blos Ataxie, sei es, dass sich der syringomyelitische Process mit Tabes combinirt, oder selbst durch seine Localisation die Erscheinungen hervorruft. In diesen Fällen, deren einen durch Autopsie bestätigten ich durch lange Zeit beobachten konnte, ist der Gang ganz analog dem der Tabiker, also rascher und stampfend; in diesen Fällen wird die Ferse und nicht die Fussspitze zuerst auf den Boden aufgesetzt, das Bein beim Vorwärtsschreiten übermässig gehoben und geschleudert. Bei mehreren Autoren findet man diesbezügliche Angaben. So bemerkt Lunn ausdrücklich, dass sein Kranker ataktisch ging.

Endlich gibt es noch eine Gangart bei Syringomyelie, welche ganz verschieden ist von beiden eben besprochenen. Localisirt sich nämlich der morbide Process entweder primär oder erst in seinem weiteren Fortschreiten in der Medulla oblongata, so kann in seltenen Fällen sich ein eigenthümlich taumelnder Gang einstellen; die Kranken sind nicht im Stande in einer Geraden vorwärts zu gehen, sie schreiten breitspurig, aber taumelnd aus, ihr Körper kommt in's Schwanken, der Kranke geräth in Gefahr hinzustürzen, kurz wir haben das typische Bild des Ganges der Kleinhirnkranken.

Hoffmann erzählt, dass einer seiner Kranken wegen seines Ganges für betrunken gehalten wurde.

Im Falle Raichline's sind zu wiederholtenmalen Anfälle aufgetreten, nach welchen stark taumelnder Gang beobachtet wurde. Ebenso im Falle Fürstner und Zachner. (Derselbe betrifft aber einen Paralytiker.)

Der Kranke H. Fr. Müller's konnte nur bei geöffneten Augen schwankend auf einen Stock gestützt gehen; bei geschlossenen Augen war das Gehen für ihn unmöglich.

Haumann's Kranker gab an, dass vor seiner völligen Parese der Beine der Gang wankend und taumelnd geworden sei.

Taylors Patient ging durch kurze Zeit wie ein Betrunkener.

Sensible Störungen.

Die für die Diagnose der uns beschäftigenden Erkrankung wichtigsten Entdeckung war die bei der Syringomyelie gefundene Dissociation der Empfindungen in dem Sinne, dass bei völlig erhaltener oder nur wenig geschädigter tactiler Sensibilität, ein völliger Ausfall der Schmerz- und Temperaturempfindnng stattfinden kann. Es war zwar bereits früher bekannt, dass eine derartige partielle Empfindungslähmung in Folge organischer Erkrankung zu Stande kommen könne. So hatte Nothnagel bereits Ende der sechziger Jahre über derartige Vorkommnisse im Gefolge von Neuritiden berichtet, Brown-Sequard in Verfolgung seiner Studien über Halbseitenläsion des Rückenmarkes eine ähnliche Spaltung im Bereiche der sensiblen Sphäre beobachtet; jedoch gilt dieses Vorkommnis als ganz ausserordentliche Seltenheit, als ein zumeist nur an kleineren Körperabschnitten und sehr ausnahmsweise (Schüppel) über die ganze Hautoberfläche verbreiteter Befund. Er wurde mehrmals bei Fällen von progressiver Muskelatrophie erhoben, ohne dass die Autoren daran dachten, diese Trennung der Empfindungsqualitäten auf die im Rückenmarke gefundenen Veränderungen zu beziehen. Eulenburg hebt noch in Ziemssen's Handbuch diese Sensibilitätsstörung hervor, ohne den wahren Zusammenhang zu ahnen. Die Bedeutung des Fundes lag darin, dass für die von der Physiologie (Schiff, Brown-Sequard) bereits seit längerer Zeit geforderte räumliche Trennung der sensiblen Fasern, welche uns die Empfindung der Berührung, des Schmerzes und der Temperatur übermitteln, anscheinend die anatomische Grundlage gefunden wurde. Zwei Forscher, Schultze und Kahler, entdeckten nahezu gleichzeitig und unabhängig von einander die Beziehungen der Alterationen der Hautsensibilität zu der bestimmten Erkrankung im Rückenmarke, der Syringomyelie, und ermöglichten hiedurch für eine ganze Gruppe dieser Krankheit die Diagnose.

Wir wollen nun auf das Verhalten der einzelnen Empfindungsqualitäten bei Syringomyelie näher eingehen und erst die sensiblen Ausfalls- und dann die Reizerscheinungen beobachten.

Berührungsempfindung.

Es wurde weiter oben hervorgehoben, dass Kahler und Schultze gerade die Integrität der Berührungsempfindung im Vergleiche zu den ausserordentlich schweren Alterationen im Bereiche des Schmerz- und Temperatursinnes betont haben. Es ist dies nun allerdings für eine sehr grosse Zahl von Fällen zutreffend, und es gibt Kranke, welche bis zum Tode auch nicht die allergeringste Störung der tactilen Sensibilität aufweisen. Es hat aber dieses Gesetz mit der näheren Kenntnis der Krankheit für andere Fälle erhebliche Modificationen erfahren.

Bei den genauen Sensibilitätsuntersuchungen, welche eine grosse Zahl von Forschern vorgenommen haben, wurden im Wesentlichen fol-

gende Fähigkeiten geprüft: Erkennung feiner Berührungen (mit einem Faden oder einem Pinsel), eines leichten Druckes und Unterscheidung von Nadelstichen. Neben diesen ganz allgemein gebräuchlichen Untersuchungsmethoden wurde in eine Zahl von Fällen die Grösse der Weber'schen Tastkreise vermittelst des Tastcirkels festgestellt. Hiezu kamen noch in vereinzelten Beobachtungen einige specielle Prüfungen: Rumpf untersuchte bei seinem Kranken, wie die successiven tactilen Eindrücke percipirt wurden (Methode von Vierordt und Leube); Critzmann und Rummo das Vermögen der Haut verschieden dichte Flüssigkeiten zu unterscheiden; mehrere Autoren bedienten sich der von Leyden angegebenen elektrocutanen Prüfung der Hautsensibilität.

Als Ergebnis der Untersuchungen kann man ganz im Allgemeinen sagen, dass bei Syringomyelie, u. zw. insbesondere in den vorgeschrittenen Stadien derselben, sowie auch bei vorhandener Neigung zu ausgebreiteten trophischen Störungen eine Aenderung der Berührungsempfindung eintreten kann. Diese Alteration kann sämmtliche Abstufungen von leichter Hyperästhesie bis zu completer Anästhesie umfassen. Vollständiger Verlust der Berührungsempfindung ist allerdings relativ selten, spricht aber nach meinen, durch Obductionen controlirten Erfahrungen durchaus nicht gegen Syringomyelie, wenn sich sonst die Symptome mit der Diagnose dieser Erkrankung in Einklang bringen lassen. Es ist wohl wichtig, diesen Punkt in den Vordergrund der Erörterungen zu stellen, da Morvan bei der Beschreibung der nach ihm benannten Krankheit dieses Moment (Verlust der Tastempfindung) als eines der entscheidenden Kriterien seiner Krankheit gegenüber der Syringomyelie aufstellte. Roth hat in 11 unter 18 Fällen eine mehr oder minder starke Störung der tactilen Sensibilität constatirt. Joffroy und Achard, Hückel, Stein, Oppenheim, Bernhardt u. A. haben ein ähnliches Verhalten beschrieben, so dass man den seinerzeit von Schultze und Kahler aufgestellten Satz in der Weise modificiren muss: Die Berührungsempfindung bleibt in vielen Fällen von Syringomyelie intact, nicht sehr selten tritt aber eine mehr minder hochgradige Abstumpfung der tactilen Sensibilität ein, welche nicht gegen Syringomyelie spricht, wenn die anderen Symptome an Höhlenbildung im Rückenmarke denken lassen.

Diese Herabsetzung der Tastempfindung wurde bei der Prüfung mit den verschiedenen Untersuchungsmethoden festgestellt. So berichten Müller und Hückel über Abnahme der elektrocutanen Sensibilität, desgleichen Graf; Critzmann über Herabsetzung der Fähigkeit verschieden dichte Flüssigkeiten zu unterscheiden; mehrere andere Autoren über Vergrösserung der Weber'schen Tastkreise. Rumpf hatte, wie früher erwähnt, zu ermitteln gesucht, welche Länge ein Strich auf der Haut haben muss, um als solcher empfunden zu werden und hatte eine Modification der Tasteindrücke an den analgetischen Abschnitten beobachten können. Critzmann hatte ein analoges Verhalten nachgewiesen. Ich habe mich auch mehrmals dieses Verfahrens bedient und in einem Falle mit bulbären Störungen eine ganz ausserordentlich schwere Affection des Tastsinnes im Bereiche des Trigeminus gefunden, so dass Ziffern, welche ich dem Kranken mit einem zugespitzten Holze auf die Wangen

schrieb, 5—6 *cm* lang sein mussten, um percipirt zu werden, während sonst in dieser Gegend Linien von 1 *cm* Länge genügen, um als Streichen und nicht als Drücken erkannt zu werden.

Mehrmals konnte ich durch rasch wiederholte Berührungen einer hypästhetischen Hautstelle noch Tastempfindung auslösen. Es ist dies offenbar ein Summationsvorgang. Polyästhesie oder Verspätung einer Empfindung, sowie Allochirie habe ich nie beobachtet. Zu wiederholtenmalen habe ich Nachempfindungen als ein allerdings vorübergehendes, immerhin aber den Kranken durch Wochen und Monate belästigendes Symptom gefunden. Jede Berührung an bestimmten Körperstellen fühlt der Kranke noch Minuten lang nach, jeden Nadelstich empfindet er noch durch längere Zeit hindurch. Ich habe erwähnt, dass diese Erscheinung zumeist vorübergehend ist; sie gehört der Gruppe von Symptomen an, welche der sensiblen Lähmung vorausgeht, verschwindet an dem einen Orte, an welchem der definitive Ausfall der Empfindung eintritt, und lässt sich an anderen Punkten als erstes Symptom der beginnenden Sensibilitätsparese ausfindig machen. In dieselbe Gruppe gehören die Hyperästhesien, welche sich mitunter an grösseren Abschnitten der Körperoberfläche localisiren und eine ganz analoge Bedeutung als Prodromalsympotm einer Sensibilitätslähmung besitzen.

Bezüglich der Ausdehnung der Anästhesien und Hyperästhesien ist zu bemerken, dass zumeist grosse Körperabschnitte von denselben nicht befallen werden; in der Regel deckt sich ihr Gebiet mit den am schwersten afficirten analgetischen und thermoanästhetischen Zonen, ist an der Peripherie am ausgesprochensten und verliert sich, je mehr man sich dem Rumpfe nähert, früher als die anderen sensiblen Störungen. In dieser Weise ist zumeist die beim Typus Morvan der Syringomyelie vorhandene Anästhesie ausgebildet. Manchmal sind aber ganz ähnlich, wie bei Hysterie an dem Rumpfe oder an den Extremitäten anästhetische Zonen, gürtelförmige, handschuhförmige Abschnitte, mit Sensibilitätsstörungen nachweisbar, welche nach ihrer Ausbreitung keinem peripheren Nerven entsprechen können. Lloyd hat vor kurzer Zeit eine derartige Beobachtung beschrieben. Ich habe in einem anderen Falle, in welchem von Hysterie nicht die Rede sein konnte, eine ähnliche Beobachtung gemacht.

Anästhesie, welche beinahe den ganzen Körper betrifft, ist von Schüppel beschrieben worden: der Kranke konnte Gegenstände nur fassen, wenn er sie sah; er musste sein Taschentuch immer aus der Tasche heraushängen lassen, da er es sonst nicht fand; in der Nacht konnte er die Decke, welche er verloren hatte, nicht wieder finden; wenn er im Bette auf dem Rücken lag, hatte er, solange das Nachtlicht brannte, ein ganz normales Bewusstsein; sobald aber das Licht ausgelöscht war, und den Kranken völlige Dunkelheit umgab, hatte er das Gefühl, wie wenn er vollkommen frei in der Luft schweben würde und in Gefahr sei, immer tiefer zu fallen.

Die Berührungsempfindung, welche von den Schleimhäuten des Mundes, der Nase, des Rachens, Rectums, der Urethra und Blase ausgelöst werden kann, ist in der Regel gut erhalten. Ueber Störungen derselben werden wir später zu sprechen haben.

Störungen der Schmerzempfindung.

Seit langer Zeit nehmen die Physiologen, gestützt auf einige klinische Beobachtungen und die oft citirten Experimente Schiff's an, dass die Bahnen für den Schmerzsinn und die Tastempfindung wenigstens im Rückenmarke getrennt verlaufen. Die Hypothese, der viele bedeutende Physiologen beipflichteten (Funke, Brücke, Brown-Sequard) hat durch die Untersuchungen über Syringomyelie eine ausserordentlich bedeutsame Unterstützung gefunden. Dissociation der Tast- und Schmerzempfindung gehört ja, wie bereits öfter hervorgehoben wurde, zu den Cardinalsymptomen der Syringomyelie. Die Veränderung des Schmerzsinnes kann nach zwei Richtungen hin stattfinden; ähnlich wie bei der Tastempfindung kann erst ein hyperalgetisches Stadium vorhanden sein, in welchem die Kranken von lebhaften Schmerzen in den später gefühllosen Körperabschnitten heimgesucht werden und jede Berührung, das Erfassen einer Hautfalte schon schmerzhaft fühlen und von äusserst lebhaften Nachempfindungen gequält werden. Nach diesem oft Monate währendem Stadium tritt eine allmählige Abnahme der Schmerzempfindung, aber oft nur der objectiv nachweisbaren auf, während der Kranke noch häufig spontan Schmerzen hat. Die Entwicklung einer Hypalgesie oder Analgesie braucht längere Zeit, oft Jahre, ist aber ein Symptom, das, einmal voll entwickelt, nur verhältnismässig selten (Goldschmidt) erhebliche Schwankungen zeigt. Die Analgesie kann eine nur mässige sein, d. h. es werden noch Stiche und schmerzhafte Manipulationen als Schmerz empfunden, aber in viel geringerem Maasse, als an anderen Körperstellen oder in früherer Zeit; oder sie ist eine vollständige, so dass man Hautfalten schmerzlos durchstechen, schmerzlos in die Haut incidiren, mit den stärksten faradischen Strömen von der Haut aus keinen Schmerz auslösen kann. Aber nicht blos die Schmerzempfindung oberflächlicher Theile, auch die der tiefen kann verloren gehen, so dass selbst schwere Läsionen vollkommen schmerzlos sich entwickeln. Berühmt ist in dieser Hinsicht ein Bäcker, von dem Schultze berichtet, dass er sich beim Teigkneten die Vorderarmknochen gebrochen habe, ohne Schmerzen zu empfinden; ich habe einen Kranken gesehen, bei welchem eine Luxation schmerzlos eintrat und ohne Schmerzen auch reponirt wurde. Nissen, Sokoloff und Graf berichten über Operationen, welche bei dem nicht narkotisirten Kranken vorgenommen wurden, ohne dass derselbe Schmerz äusserte. Dabei kann die grobe Empfindung, ganz wie an der Haut, erhalten sein. Einer meiner Kranken gab bei einer an ihm ohne Narkose schmerzlos vorgenommenen Muskelexcision immer ganz prompt an, was für Manipulationen erfolgten. Auch die Einwirkung höchstgradiger Temperaturen (Verbrennung, Verbrühung) ruft keinen Schmerz hervor und es spielen gerade solche Verletzungen in den Krankengeschichten eine sehr bedeutsame Rolle.

Auch die Schleimhäute participiren an der Herabsetzung des Schmerzsinnes; so die Schleimhaut der Mundhöhle, der Nase, der Blase, des Rectums, sowie die Conjunctiva, an welchen allen die Analgesie so hochgradig ausgesprochen sein kann, dass Operationen ohne Narkose schmerzlos durchgeführt werden können.

Die Ausbreitung der Analgesie findet in der Regel folgendermaassen statt: zuerst erlischt an einer Extremität, an den Fingern die

Schmerzempfindung, allmählig rückt die Grenze immer weiter gegen den Stamm hinauf und afficirt zuletzt einen Abschnitt des Rumpfes; gleichzeitig haben in der Regel an der anderen Extremität ähnliche Vorgänge begonnen, welche in ihrer weiteren Entwicklung zu einer ganz analogen Ausbreitung der Analgesie führen. Treffen am Rumpf die analgetischen Zonen zusammen, so hat man dann das, was Charcot und Bruhl als „westenförmige“ Analgesie bezeichnen. Es kann sich dann die Analgesie weiter cerebralwärts und gegen die Beine zu ausbreiten. Manchmal entwickelt sich die sensible Lähmung ausserordentlich rasch im Laufe weniger Tage und kann dann in Kurzem den grössten Theil der Körperoberfläche betreffen. Vielleicht ist in solchen Fällen die rasche Zunahme der Sensibilitätsstörung durch eine concommittirende Rückenmarksblutung zu erklären. In seltenen Fällen ist die Analgesie streng halbseitig und betrifft den ganzen Körper (Rossolimo, Oppenheim); sie kann dann leicht eine hysterische Hemianästhesie vortäuschen. Oft sind die analgetischen Zonen durch grössere Strecken normal empfindender Haut getrennt, ja man kann sogar gleichzeitig an dem einen Arm und dem entgegengesetzten Bein die gleichzeitige Entwicklung der Analgesie beobachten. Ausnahmsweise kommt es durch eine ausserordentliche Längenentwicklung des Rückenmarksprocesses zu einer vollständigen Analgesie des ganzen Körpers, wie dies Schüppel und Bruhl beschrieben haben und ich in einem meiner Fälle beobachten konnte.

In der Reihe der sensiblen Symptome eilt öfters Verlust des Schmerzsinnes der Beeinträchtigung der Temperaturempfindung erheblich voran und kann sogar das einzige Ausfallssymptom bleiben. In anderen Fällen wieder entwickelt sich die Analgesie gleichzeitig mit der Thermoanästhesie, oder folgt sogar derselben nach. Im Falle von Bäumler-Reinhold waren Temperaturempfindung, Muskel- und Tastsinn hochgradig gestört, die Schmerzempfindung aber nur wenig.

Eine Verspätung der Schmerzempfindung oder eine zeitliche Dissociation des Schmerz- und Tastsinnes wurde nur selten, so von Daxenberger beobachtet. Die analgetischen Bezirke und jene, in welchen eine Atrophie oder Parese der Muskeln eingetreten ist, müssen nicht identisch sein; es ist vielmehr eine ganze Gruppe von Fällen bekannt, bei welchen die Syringomyelie unter dem Bilde der Brown-Sequard'schen Lähmung aufgetreten ist, also der Schmerzsinn an der motorisch nicht gelähmten Körperhälfte erloschen war.

Temperaturempfindung.

Oft constatirt man bei der Untersuchung Syringomyelie-Kranker einen Ausfall im Bereiche der Temperaturempfindung, von welcher die Leidenden keine Ahnung haben. Sie wissen, dass sie heisse Gegenstände angreifen können, ohne einen Schmerz zu empfinden, haben erfahren, dass sie in Folge von Manipulationen Verbrennungen und Verbrühungen der Haut erleiden können, ohne durch unangenehme Sensationen auf die Verletzung aufmerksam gemacht zu werden, und dennoch haben viele Kranke dieser Art bei vollständigem Verlust der thermischen Sensibilität das subjective Gefühl für Wärme und Kälte erhalten. Es ist wohl eine ungemein interessante psychologische Frage, warum mit der

meist doch sehr allmählig vor sich gehenden Abstumpfung der Temperaturempfindung nicht gleichzeitig eine Correctur der Vorstellungn durch äussere Eindrücke zu Stande kommt, nachdem die Kranken ja täglich wahrnehmen können, dass sie mit ihrem Gefühl thermisch differente Gegenstände nicht mehr unterscheiden können. Zwei meiner Kranken, welche am ganzen Körper die Temperaturempfindung verloren hatten, welche die Berührungen mit Eisstücken oder heissen Gegenständen stets nur als Berührung, nie als Wärme- oder Kälteeinwirkung empfanden, suchten stets den Ofen auf „weil die Wärme sehr wohl that“ und beide „die Kälte nicht vertrugen.“ Dass der eine der Kranken einmal am Ofen lehnend, sich am ganzen Rücken eine ungeheure Brandwunde zuzog, corrigirte nicht seine Ansicht, denn die „Wunde thut ja nicht weh.“ Der andere Kranke wollte immer mehrere Decken zum Zudecken haben, da er auch kalte Luft nicht vertrüge. Ich legte ihm unter die Decke zwischen die Oberschenkel Eisstücke und zeigte ihm dann, dass er dieselben nicht gefühlt hätte. Am nächsten Tage verlangte der sonst nicht unintelligente Mann seine doppelten Decken mit derselben Motivirung wieder.

In dieser Uncorrigirbarkeit der Vorstellung über Wärme und Kälte findet wohl der Umstand seine Erklärung, dass die Kranken stets wieder mit heissen Gegenständen hantiren und sich hiebei verletzen.

Die Veränderungen im Bereiche der thermischen Sensibilität beginnen ganz ähnlich denen im Bereiche der anderen Qualitäten mit speciellen Parästhesien, also mit subjectiven Hitze- und Kälteemfindungen. Manchmal schildern Kranke ihre Empfindung mit sehr lebhaften Farben, es kommt ihnen vor, wie wenn ihre Arme oder Beine mit siedend heissem Wasser übergossen wären; anderen, wie wenn ein Körpertheil erfrieren würde; einer meiner Kranken machte sich wochenlang heisse Umschläge um die Brust, um das Kältegefühl daselbst zu mildern; ein anderer Kranker jammerte fortwährend, er habe das Gefühl, wie wenn ihm sein Bauch mit Eisstücken angefüllt wäre. Analoge Angaben, auf welche überdies Schultze als erster mit Nachdruck aufmerksam gemacht, findet man in zahlreichen in der Litteratur dieser Krankheit befindlichen Beobachtungen. So theilt Stein in jüngster Zeit die Geschichte eines Kranken mit, welcher wegen quälender Kälteparästhesien noch im Sommer Winterhandschuhe tragen musste. Diese subjectiven Empfindungen bestehen mitunter auch noch in einem Gebiete, von welchem aus eine objective Temperaturwahrnehmung nicht mehr stattfindet.

Im weiteren Verlaufe erleidet der Temperatursinn erhebliche Modificationen. u. zw. wird 1. überhaupt eine Temperaturempfindung schwerer ausgelöst, als eine andere Wahrnehmung; so kann man beobachten, dass die Kranken beim Anlegen auch grösserer warmer oder kalter Gegenstände längere Zeit mit der Antwort zögern, wenn man sie nach ihrer Empfindung fragt; es scheint, wie wenn in dem Wettstreit der Wahrnehmungen, welche durch den Tast- und Temperatursinn nahezu gleichzeitig ausgelöst werden, der letztere unterdrückt würde; es ist also oft die Schwelle für die Temperaturwahrnehmung erhöht; es muss der einwirkende äussere Reiz abnorm gross werden, um eine Temperaturempfindung hervorzurufen. 2. Werden zumeist erst grössere Temperaturdifferenzen erkannt, d. h. die Unterschiedsempfindlichkeit nimmt ab, sie wird abgestumpft. 3. Es tritt mitunter ein gegensätzliches Verhalten

zwischen Wärme- und Kälteempfindung ein, in der Weise, dass die zwei rfüher erwähnten Momente nur für die eine von beiden Qualitäten des Temperatursinnes Geltung haben.

Ad. 2. Mit dieser Aenderung muss auch gleichzeitig für die Kranken eine andere Auffassung des Begriffes eintreten, welchen die Physiologen unter dem Namen der Nullpunkttemperatur in die Physiologie eingeführt haben. Hering nennt jene objective Temperatur Nullpunkttemperatur, welche der thermische Apparat einer bestimmten Hautstelle hat, wenn wir an dieser Stelle weder Wärme noch Kälte fühlen, da die Temperaturempfindung dabei so zu sagen auf dem Nullpunkte ist. Der thermische Apparat kann sich aber auch für eine neue Eigentemperatur adaptiren, d. h. es kann auch in einem wärmeren oder kälteren Raume jede Temperaturempfindung verloren gehen; die Adaptirung ist nur innerhalb gewisser Grenzen möglich.

Die Nullpunkttemperatur ist allerdings an verschiedenen Hautstellen verschieden, hat aber stets nur eine geringe physiologische Breite; desgleichen sind der Adaptirungsfähigkeit Schranken gesetzt. Bei der Syringomyelie ist nun die Nullpunkttemperatur eigentlich gar keine bestimmte Temperatur, sondern es wird zwischen einer grösseren und geringeren Zahl von Graden überhaupt keine Temperatur empfunden, d. h. es wächst bei Syringomyelie die physiologische Breite der Nullpunkttemperatur; es nimmt weiters — in Folge der abgestumpften Unterschiedsempfindlichkeit — die Adaptionsfähigkeit für höhere und tiefere Temperaturen zu.

Ad 3. Dieser Contrast kann so bedeutend sein, dass entweder eine der beiden Qualitäten überhaupt nicht hervorzurufen ist, indem auf thermischeReize der verschiedensten Art immer nur Temperaturempfindungen einer Qualität ausgelöst werden, oder es wird innerhalb der thermometrischen Grenzen einer Qualität nur eine (Wärme oder Kälte-) Empfindung durch entsprechende äussere Reize hervorgerufen, während die höher, beziehungsweise tiefer temperirten (in den thermometrischen Bereich der anderen Qualität fallenden) Reize nur als Tast- und Berührungsempfindungen percipirt werden. (Dejerine und Tuilant.)

Diese klinischen Thatsachen deuten auf eine gesonderte anatomische Leitung der Kälte- und Wärmesinnsbahnen, wenigstens im Bereiche des Rückenmarkes, hin und lassen sich mit der von Hering aufgestellten Annahme eines einheitlichen Nervenapparates für Temperaturen nicht in Einklang bringen. So kann ein Kranker ganz gut alle Kälteempfindungen wahrnehmen und auch differenziren, während er an Stelle der Wärmeempfindung nur Tasteindrücke erhält (Dejerine), oder sie sehr abgestumpft hat (Remak); ich habe dieses Phänomen als einen Monate lang währenden Zustand bei einem Kranken beobachten können, bei welchem zuletzt complete Thermoanästhesie eintrat.

Eine Dissociation der Temperaturempfindung in diesem Sinne ist aber selten. Im Allgemeinen wird in der Regel Kälte- und Wärmesinn gleich schwer getroffen; es tritt Hypästhesie, in schweren Fällen sogar Anästhesie für die betreffenden Sinnesqualitäten ein. Der Verlust der Temperaturempfindung ist oft genau auf dasselbe Territorium beschränkt, wie der Schmerzsinn; manchmal aber decken sich die Grenzen der beiden Gebiete nicht, oder sie sind überhaupt vollkommen räumlich von ein-

ander geschieden. Auch für diese Empfindung gibt es eine halbseitige Betheiligung des Körpers (Rossolimo, Dejerine-Sottas, Oppenheim), manchmal auch ein Befallensein der Hautoberfläche, ohne dass die Ausbreitung sich nach der Vertheilung der Nervenstämme richtet; es hält sich vielmehr die Aenderung der Empfindung, ganz ähnlich der hysterischen Sensibilitätslähmung, mehr an die anatomische Gliederung des Körpers. So entstehen handschuhförmige, ringförmige Zonen der Thermoanästhesie. Treffen die anästhetischen Zonen wieder in der Mittellinie zusammen, und umfasst dann die Sensibilitätsstörung die ganze obere Thoraxhälfte und die Arme, so ist dann wiederum Charcot's „westenförmige" Anästhesie („Kurtoi" Roth) vorhanden. In manchen Fällen dehnt sich späterhin die Thermoanästhesie über den ganzen Körper aus.

Mitunter gelangen noch eigenthümliche Abweichungen des Temperatursinnes von der Norm zur Beobachtung, welche zum Theil in den früher besprochenen Verhältnissen ihre Erklärung finden: so wird öfter eine Perversion des Temperatursinnes in der Art beobachtet, dass „Kalt" beständig die Sensation von „Warm" erzeugt, oder umgekehrt. In diesen Fällen muss man annehmen, dass die Einwirkung eines Gegenstandes, welcher anders temperirt ist, als die momentane Nullpunkttemperatur des Individuums beträgt, nur im Stande ist eine Art von Nervenfasern zu erregen, während die andere Leitung unfähig geworden ist. Viel schwerer erklärlich ist freilich die gleichzeitige Perversion beider Qualitäten des Temperatursinnes, wie dies bei einem Falle von Stein mitgetheilt wurde.

Dass die Gebiete, in welchen Kälte und Wärme schlechter empfunden werden, sich räumlich nicht immer decken, ist ebenfalls nach dem Gesagten selbstverständlich; diese örtliche Trennung kann so weit gehen, dass Kälte und Wärme empfindende Zonen überhaupt vollständig geschieden sind.

Ein seltenes Phänomen, welches stark an tabische Sensibilitätsstörungen erinnert, ist an zwei meiner zur Obduction gelangten Fällen und mehrmals klinisch von mir constatirt worden. Es handelt sich nämlich um eine zeitliche Dissociation der Temperaturempfindung, in dem Sinne, dass dieselbe an den Beinen im Vergleiche zu den anderen Sinnesqualitäten erheblich verspätet eintraf (eine dieser Beobachtung ist von Dr. Redlich erhoben worden). Becker theilt in jüngster Zeit eine analoge Beobachtung mit.

Physiologisch ausserordentlich interessante Ergebnisse liefert die Untersuchung der Schleimhäute bei Syringomyelie in Bezug auf den Temperatursinn. Es liegen bisher hierüber sehr wenige Angaben in der Literatur vor und diese betreffen fast sämmtlich die Schleimhaut der Mundhöhle, welche öfter völlig thermoanästhetisch war.

Da E. H. Weber in seinen berühmten Untersuchungen über Sensibilität auch die thermische Empfindung, welche von den Schleimhäuten per inneren Organe ausgelöst werden kann, in den Bereich seiner Betrachtungen gezogen hat, schien es mir für die Physiologie wichtig zu sein, die Resultate Weber's mit jenen zu vergleichen, welche sich durch das Naturexperiment gleichsam von selbst ergeben.

E. H. Weber nimmt als Organ des Tastsinnes die Haut, die Eingänge zu den Schleimhäuten, sowie die nach aussen mündenden Anfangs-

theile derselben an, während die im Innern des Körpers gelegenen Schleimhäute keine Temperaturempfindung besitzen sollen. Beim Schlucken sehr heisser und kalter Getränke konnte Weber noch die Kälte oder die Wärme im Munde, im Gaumen und im Schlunde, aber nicht in der Speiseröhre und im Magen wahrnehmen. Die Empfindung der Wärme und Kälte in der Magengegend nach dem Genusse kühler oder heisser Flüssigkeiten rührt nach Weber von der Abkühlung oder Erwärmung der äusseren Haut her. Ich konnte mich zu meinen Untersuchungen zweier Medien bedienen, welche für das Studium dieser Frage wie geschaffen erschienen; bei beiden war Schmerz- und Temperaturempfindung der Haut völlig erloschen (in dem einen Falle war nur der Stirnast des Trigeminus noch empfindend). Bei beiden konnte weder von der Schleimhaut der Mundhöhle noch des Rachens eine Schmerz- oder Temperaturempfindung ausgelöst werden. Bei beiden ergab nun die Untersuchung ein analoges Ergebnis: es konnte zwischen Wärme und Kälte unterschieden werden, aber nur zwischen diesen beiden Qualitäten; die Kranken gaben stets richtig an — die Versuche waren oft wiederholt worden, ob sie eine kalte oder warme Flüssigkeit getrunken hatten. Nachdem die Bauchhaut vollkommen thermoanästhetisch war, konnte die Wärmeempfindung nur vom Magen oder dem denselben deckenden peritonealen Ueberzuge ausgelöst werden. Bei einem Kranken versuchte ich auch die Temperatur kalter und warmer Einläufe in das Rectum angeben zu lassen. Auch hiebei konnte ich einen Irrthum von Seite des Kranken nicht constatiren. Durch dieses Experiment ist es bewiesen, dass sowohl vom Magen, als vom Rectum Wärme- und Kälteempfindungen ausgelöst werden, ohne dass der Haut die Rolle des vermittelnden Organs zufällt. Bei der Empfindung der Hitze kommen wohl schon auch die Schmerznerven mit in Betracht und so ist es begreiflich, dass der eine der beiden Kranken auch beim Genusse sehr heisser Speisen nur immer die Empfindung von Wärme hatte, da alle seine Schleimhäute, soweit sie der Untersuchung zugänglich waren, analgetisch befunden wurden, während der andere angab, er fühle sehr warm und zugleich Schmerz. Derselbe Kranke hatte mir spontan angegeben, dass er sich oft beim Trinken der Suppe — er war ein hastiger Esser — den Mund verbrennen, ohne es gleich zu merken dass er aber „sofort im Magen spüre," ob das Getränk kalt, warm oder heiss war. Diese 3 Qualitäten unterschied er constant.

Die Schleimhaut der Urethra war, wie ich mich beim Katheterisiren überzeugen konnte, in dem einen Falle thermoanästhetisch, ebenso auch die Blasenschleimhaut.

Ortssinn.

Die Störung dieser Sinnesqualität spielt bei der Syringomyelie eine untergeordnete Rolle; zumeist ist sein Verhalten vollkommen analog dem Tastsinne. Er ist also intact bei intactem Tastsinn; bei Störung der tactilen Sensibilität hingegen entsprechend herabgesetzt.

Muskelsinn.

Es wird in weitaus den meisten Abhandlungen über Syringomyelie betont, dass Störungen des Muskelsinnes nicht zum Krankheitsbilde ge-

hören, und wenn sie vorkommen, als accidentell aufgefasst werden müssen: dass diese Auffassung nicht vollkommen richtig ist, gedenke ich später zu zeigen; hier will ich nur betonen, dass bereits eine grössere Zahl von Beobachtern Störungen des Muskelsinnes mitgetheilt hat und dass für diese Alterationen auch oft eine anatomische Grundlage hat erhoben werden können. Sie sind sowohl bei den durch centrale Gliose entstandenen, als auch bei den durch Tumoren bedingten Formen wahrgenommen worden. Ich will zunächst hier ganz absehen von der bei Syringomyelie nicht seltenen Combination mit Tabes und nur Fälle von nicht complicirter Syringomyelie betrachten. Es ergibt sich dann bei Durchsicht der Literatur und der Berücksichtigung meiner eigenen Fälle, dass die Störungen des Muskelsinnes vorübergehende oder dauernde sein können. Wenn man sich die Lage der im Rückenmarke gelegenen Höhlen und Neubildungen vergegenwärtigt, wird man es begreiflich finden, dass durch Störungen der Circulation, vielleicht durch Auftreten eines transitorischen Oedems, einer Blutung, eine vorübergehende Schädigung der Hinterstränge gesetzt werden kann; der Ausfall würde ganz analog sein dem durch Zugrundegehen der Nervenfasern entstandenen.

Von den Qualitäten des Muskelsinnes gelangen vor Allem in Betracht: die Empfindung passiver Bewegungen, Empfindung activer Bewegungen, Lagewahrnehmung, Empfindung der Schwere und des Widerstandes (Kraftsinn). Abnormitäten wurden schon im Bereiche aller vier Qualitäten gefunden. In einem meiner Fälle waren diese Störungen an den Beinen vorhanden und glichen vollkommen denen bei Tabes dorsalis; man konnte ausserordentlich grosse Excursionen in den verschiedenen Gelenken der Beine ausführen, ohne dass der Kranke es bemerkte oder über eine veränderte Lage der Extremitäten hätte Rechenschaft ablegen können; auch das Gefühl für active Bewegungen und für die Schwere der Glieder war erheblich beeinträchtigt. Diese Symptome gingen nach etwa $^1/_2$ Jahr Dauer zurück. Sonst finden sich Angaben über Muskelsinnstörungen bei vielen anderen Autoren wie Volkmann, Stein, Colemann, Carrol u. A.

In einem durch Obduction bestätigten Falle von Lancereaux heisst es: Gebrauch der Hände nur unter Mithilfe des Gesichtes möglich.

Gilles de la Tourette: Muskelsinn erloschen; der Kranke verliert im Bette seine Beine.

Rosenblath berichtet über einen Fall, bei welchem die Empfindung der Lage der Beine und des linken Armes aufgehoben war. Die Höhle hatte das Gebiet der Hinterstränge eingenommen.

In H. Fr. Müller's Falle war an der ganzen rechten Körperhälfte das Gefühl für active Bewegungen erheblich gestört, ebenso das für passive; die Lagevorstellung und das Gefühl für die Schwere war rechts durchaus sehr stark gestört.

Auch Brunzlow hat vorübergehende Ataxie an den Beinen beobachtet.

In dem Falle von Görtz fehlte die Lagevorstellung im rechten Arme, welcher auch sonst vollkommen anästhetisch war.

Ausserordentlich ausgesprochen waren die Erscheinungen in Schüppel's Falle, bei welchem Bewegungen unter Controle des Gesichtes ganz gut ausgeführt werden konnten (keine Ataxie vorhanden war); sobald der Patient aber die Augen schloss, hatte er das Gefühl für passive Bewegungen, ebenso für active, vollkommen verloren (an allen Extremitäten) und konnte die Lage der Glieder absolut nicht angeben.

In einem durch Obduction verificirten Falle von Taylor war die Lagevorstellung in der rechten Hand und in sämmtlichen Fingergelenken verloren gegangen.

In der von Bäumler-Reinhold mitgetheilten Beobachtung bestanden in einem Arme ataktische Störungen, welche sich aber durch die gleichzeitig bestehenden Contracturen und Spasmen von der bei Tabes vorkommenden Ataxie unterscheiden liessen: auch bestand Romberg'sches Phänomen. Die Obduction ergab eine Syringomyelie im mittleren Halsmarke bis zum Beginn der Medulla oblongata. Die Höhle lag besonders in der Hinterstrangregion.

Die Ataxie kann entweder, wie in den früher erwähnten Fällen, den Charakter der spinalen, oder den der cerebellaren Ataxie tragen; letztere ist in jenen ziemlich seltenen Fällen zu beobachten, in welchen der Process entweder die Höhe des Kleinhirns, von unten nach oben fortschreitend, erreicht oder in welchen die Erkrankung in der Medulla oblongata, Pons oder Kleinhirn beginnend nach abwärts sich ausbreitet. Die am meisten in die Augen springende Störung ist dann die von Seiten des Ganges (vide daselbst).

Alle diese Störungen können sogar nach Monate langem Bestande noch zurückgehen; andererseits ist durch die anatomische Untersuchung mehrerer Fälle das Vorkommen von ausgedehnter Syringomyelie und starker Gliosewucherung in den Hintersträngen festgestellt worden (Leyden, Schmaus, Rosenblath, Gowers, Oppenheim u. A.), und ist hiedurch auch die Erklärung für dauernd vorhandene Ausfallserscheinungen gegeben (die bei Syringomyelie und centraler Gliose so häufig zu beobachtenden Hinterstrangsaffectionen (vide anatomischen Theil) dürften wahrscheinlich wegen ihrer geringen Ausdehnung keine klinischen Erscheinungen veranlassen). Schwanken bei geschlossenen Augen (Romberg'sches Symptom) ist nicht sehr selten vorhanden; es ist mitunter so stark ausgebildet, dass die Kranken sofort hinstürzen, wenn sie die Augen schliessen; besonders leicht scheint dies zu geschehen, wenn der Bulbus medullae afficirt ist. In dem auch sonst so genau beschriebenen Falle Schüppel's ist folgendes Verhalten angegeben: Schliesst Patient die Augen, während er liegt, so geräth der Rumpf in unsicher schwankende, theils pendulirende, theils rotirende Bewegungen und kommt erst dann zur Ruhe, wenn das (noch empfindende) Antlitz zufällig das Bettkissen berührt. Noch stärkere Schwankungen bis zum Stürzen treten ein, wenn der Kranke sitzend oder stehend die Augen schliesst.

Drucksinn.

Nach den bisherigen Angaben ist derselbe bei Syringomyelie nur selten geschädigt, und zwar in der Regel nur dann, wenn die Gesammtsensibilität vermindert oder aufgehoben ist, wie in der Beobachtung von Görtz. Im Falle von Schüppel war der Drucksinn am ganzen Körper nahezu aufgehoben; während der Schmerzsinn an den Beinen erhalten war, konnten an denselben erst Differenzen von 8—10 Pfunden in der Belastung unterschieden werden. Roth fand in einem Falle eine Incongruenz zwischen tactiler Sensibilität und Drucksinn, indem ersterer ungestört war, während der letztere an Stellen, an welchen der Temperatursinn lädirt war, erhebliche Störungen zeigte.

Ich habe noch eine eigenartige, bisher unbekannte Anomalie des Drucksinnes gefunden, welche auch für die physiologische Auffassung dieser Empfindung von Werth sein dürfte. Diese Anomalie besteht

in einer Dissociation des Drucksinnes der Haut und der tiefen Theile.

Man darf zur Erkennung dieser Anomalie nicht die gewöhnliche Methode der Drucksinnsprüfung (Belastung der Haut durch Gewichte von verschiedener Schwere) allein verwenden, sondern muss dieselbe durch eine gesonderte Prüfung des Hautdrucksinnes vervollständigen.

Ich verwendete zu diesen Prüfungen ein von Dr. Max Herz und mir schon vor mehr als 4 Jahren construirtes Algesimeter für Messung des Schmerzsinnes der Haut.*) Fig. 1. Dasselbe besteht aus einer Pince mit einer festen (a) und einer federnden Branche (b); an dem Drehungspunkte der Branchen (e) ist ein Zeiger (d) angebracht, welcher auf einer empirisch graduirten, fix mit der federnden Branche verbundenen Kreistheilung spielt. Zur Abschwächung des Kantendruckes und um den ausgeübten Druck auf eine Fläche von genau bekannter Ausdehnung beziehen zu können, wurden an den kurzen Enden der Branchen zwei quadratische, aus derbem Gummi geschnittene Platten von 0·25 *cm* Oberfläche angebracht.

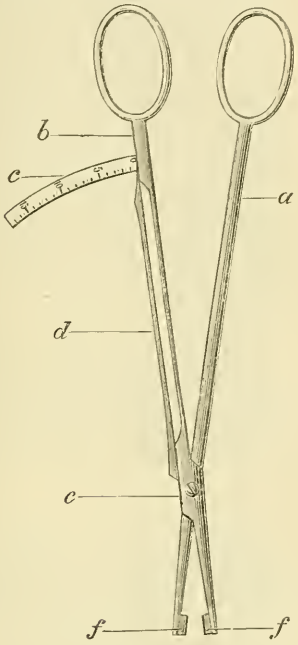

Fig. 1.

Zum Zwecke der Prüfung fasst man an Stellen mit lockerem Bindegewebe und leicht abhebbarer Haut (!) eine Hautfalte zwischen beide Branchen und übt einen allmählig steigenden Druck aus, bis Schmerzempfindung eintritt. Der ausgeübte Druck wird direct am Kreisbogen abgelesen. Durch eine grössere Anzahl von Prüfungen haben wir uns überzeugt, dass diese Methode gut übereinstimmende Resultate liefert und gröbere Anomalien des Schmerzsinnes mit diesem Instrumente mit Sicherheit erkannt werden, respective ziffernmässig (im Gewichtmaasse) ausgedrückt werden können.

Fasst man die Hautfalte zwischen den Branchen nur locker, so kann — genügende Aufmerksamkeit und Intelligenz des Untersuchten vorausgesetzt — bereits eine geringe Zu- und Abnahme des Druckes, eine Differenz von mehreren Grammen mit Sicherheit erkannt werden, wie zahlreiche Untersuchungen an cca. 20 gesunden Collegen uns gezeigt haben. Langes Verweilen der Hand in Carbollösung, Bepinseln der Haut mit Cocain bewirkt eine Herabsetzung der Unterschiedsempfindlichkeit für Druck.

Die Prüfung bei Syringomyelie-Kranken ergab nun das bemerkenswerte Resultat, dass mitunter das Gefühl für den auf die Haut allein ausgeübten Druck erloschen oder hochgradig

*) Dasselbe wurde nach unseren Angaben gleich mehreren anderen, für Prüfung der Schmerzempfindung der tiefen Theile bestimmten Algesimetern vom Instrumentenmacher Hajek in Wien verfertigt und von mir im „Wiener medicinischen Club“ Sitzung vom 5. April 1893) demonstrirt.

herabgesetzt sein konnte, während der Tastsinn noch intact war und der Drucksinn, nach gewöhnlicher Weise geprüft, keine Anomalie zeigte. Diese Dissociation des Drucksinnes war in einem Falle so ausgesprochen, dass Druckdifferenzen von einem Gramme (nach der gewöhnlichen Methode geprüft) stets richtig angegeben wurden, während einfaches Aufheben und stärkstes Kneifen von Falten derselben, Druckempfindungen anscheinend so fein übermittelnden Hautstellen, vollkommen gleich gefühlt, oft auch ganz verkehrt angegeben wurde. Da gleichzeitig Schmerz- und Temperaturempfindung gelähmt war, lag es nahe diese Anomalie auf die mangelnde Controle dieser beiden Empfindungsqualitäten zu beziehen.

Fortgesetzte Untersuchungen bei zwei Syringomyelie-Kranken, welche sonst ein annähernd gleiches Verhalten der Sensibilität zeigten, lassen aber eine derartige Annahme hinfällig erscheinen. Bei beiden Kranken war der Drucksinn, nach der gewöhnlichen Weise geprüft, normal; hingegen war bei beiden Individuen die an denselben Hautstellen ermittelte Hautdruckempfindung nur in einem Falle intact, in dem anderen war sie wesentlich alterirt. Hiemit fällt die Hypothese, dass die Hautdruckempfindung wesentlich abhängig sei vom Verhalten des Schmerz- und Temperatursinnes. Auf die physiologischen Consequenzen dieses merkwürdigen Verhaltens behalte ich mir vor bei anderer Gelegenheit näher einzugehen.

Das geschilderte Verhalten fand sich unter neun, von mir untersuchten Fällen zweimal evident, einmal angedeutet vor, die andern male fehlte es vollständig. Ich konnte ein ganz analoges Verhalten mehrmals auch bei anderen Nervenkrankheiten nachweisen; es ist also für Syringomyelie nicht charakteristisch.

Stereognostischer Sinn.

Die Fähigkeit bei geschlossenen Augen die Formen geometrischer Körper, welche in die Hände gelegt werden, richtig anzugeben, ist mitunter bei Syringomyelie hochgradig herabgesetzt oder verloren gegangen. Da der stereognostische Sinn zum mindesten von zwei Factoren abhängig ist, von der tactilen Sensibilität derjenigen Hautstelle, welche mit dem zu erkennenden Gegenstande in Berührung kommt, und von der Sensibilität der tiefen Theile (Muskelsinn und Sensibilität der Gewebe), so kann die Störung der einen oder der anderen Componente eine Beeinträchtigung der stereognostischen Empfindung setzen. Critzman hat insbesondere diese Sensibilitätsalteration betont, da er sie in zwei Fällen in sehr ausgesprochener Weise vorfand. Hoffmann hatte sie ebenfalls in vereinzelten Fällen constatirt, auch H. Fr. Müller sie gefunden. Eine besondere Bedeutung im Symptomenbilde der Syringomyelie scheint dieser Störung nach meinen Erfahrungen nicht zuzukommen.

Sensible Reizerscheinungen.

Ich habe bereits bei der Besprechung der Störungen von Seite einzelner Sinnesqualitäten auf mehrere Erscheinungen aufmerksam gemacht, welche als sensible Reizungsphänomene aufzufassen sind. Als ungemein häufige Symptome müssen, wie erwähnt, die insbesondere von Schultze

betonten Parästhesien von Seite des Temperatursinnes aufgefasst werden. An zweiter Stelle rangiren die schmerzhaften Parästhesien an manchen Abschnitten des Körpers, dann kommen die Nebenempfindungen im Bereiche der tactilen Sphäre; es gibt aber auch noch andere Parästhesien; so erwähnt Müller (Graz) eines Kranken, der, obwohl anidrotisch, fortwährend die Empfindung hatte, wie wenn er von Schweiss triefen würde. Auch der Nachempfindungen und der bei Syringomyelie vorkommenden Hyperästhesien und Hyperalgesien habe ich bereits gedacht. Es bleibt mir aber noch eine Gruppe wichtiger quälender Symptome zu besprechen übrig; es sind dies die lancinirenden Schmerzen. Man ist im Allgemeinen gewöhnt, dieselben als eine Specialität der Tabiker zu betrachten und erwähnt sie, obgleich sie kein seltenes Symptom darstellen, bei der Syringomyelie zumeist nur nebenbei. Ganz wie bei Tabes sind die lancinirenden Schmerzen nicht selten Initialsymptome und dauern oft viele Jahre an; sie werden in ganz analoger Weise wie bei Tabes von den Kranken geschildert; sie sind schiessend, blitzartig, oft geradezu unerträglich schmerzhaft; sie können nach meinen Beobachtungen in einer Extremität noch lange Zeit fortbestehen, nachdem sowohl die oberflächlichen, als auch tiefen Schmerz- und Temperaturempfindungen vollständig verloren gegangen sind und können durch ihre Intensität den Kranken geradezu zur Verzweiflung bringen. Eine andere Reizerscheinung, welche aber nicht selten erwähnt wird, betrifft jene zusammenschnürende Empfindung, welche man mit dem Namen Gürtelgefühl bezeichnet. Dasselbe wird bei Rückenmarkstumoren sehr viel häufiger beobachtet, als bei einer Syringomyelie aus anderer Ursache.

Trophische Störungen.

Wir haben bereits früher aus Anlass der Schilderung der Muskelatrophien einen Theil der bei Syringomyelie vorkommenden trophischen Störungen erwähnt. In diesem Capitel kommen nur die Veränderungen der Haut, des Unterhautzellgewebes, der Knochen und Gelenke, sowie die der Wirbelsäule zur Sprache.

Nächst der Tabes ist wohl keine einzige Krankheit so geeignet die Abhängigkeit gewisser Veränderungen in den Geweben von dem Einflusse des Nervensystems vor Augen zu führen, wie die Syringomyelie. Es ist bisher nicht der bestimmte Nachweis erbracht worden, dass diese Alterationen direct durch trophische Nerven bedingt sind und die vor mehr als 30 Jahren von Samuel begründete Lehre von der Existenz trophischer Nerven ist im Laufe der Zeit durch klinische Erfahrungen nur gestützt worden, aber noch keineswegs siegreich durchgedrungen; jedoch gewinnt unter den Klinikern die Anschauung immer mehr Raum, dass viele Veränderungen nur dem Einflusse trophischer Nerven zuzuschreiben sind und es besteht noch heute als Argument für diese Anschauung der Ausspruch Charcot's in Kraft: dass trotz aller Mängel man die Existenz trophischer Nerven annehmen müsse, da dieselben besser geeignet sind eine grössere Anzahl klinischer Phänomene zu erklären, als alle andern bisher herangezogenen Hypothesen.

Die Lehre von der Syringomyelie, die gleichsam durch dieselbe gegebenen Naturexperimente werden zweifellos dazu beitragen, manche schwe-

bende Frage in dieser Hinsicht zu erledigen und unsere Anschauungen hierüber wesentlich zu modificiren. Ich will nur auf das bisher behauptete Abhängigkeitsverhältnis zwischen Hautanästhesien und dem Auftreten trophischer Veränderungen hinweisen, welches für manche Fälle nun gewiss nicht mehr in Betracht gezogen werden muss, wie eine später erwähnte Beobachtung lehrt; in derselben konnte ich noch unmittelbar vor dem Tode keine ausgesprochene Sensibilitätsstörung, wohl aber sehr schwere trophische Veränderungen der Haut, Knochen und Gelenke constatiren, welche an das Vorhandensein einer Syringomyelie denken liessen, die auch wirklich durch die Autopsie erwiesen wurde.

I. Trophische Störungen der Haut.

Dieselben gehören zu den allerhäufigsten und oft auch zu den quälendsten Veränderungen im Verlaufe einer Syringomyelie und lassen eine ganz ausserordentliche Mannigfaltigkeit sowohl in dem klinischen, als auch dem anatomischen Bilde erkennen. Ich habe in der Literatur so zahlreiche Mittheilungen über Hautaffectionen bei den in Rede stehenden Krankheiten gefunden und so zahlreiche Fälle selbst beobachten können, dass der Versuch wohl gerechtfertigt erscheinen dürfte, die Veränderungen ausführlicher mitzutheilen.

So verlockend es erschien als Eintheilungsprincip das von Auspitz geistreich erdachte, das sinnreiche System Schwimmers zu acceptiren, musste ich dennoch bei eingehender Ueberlegung das von Hebra aufgestellte und von Kaposi beibehaltene anatomische System wählen, in dessen Rahmen ich die auf nervöser Ursache beruhenden Hauterkrankungen bei Syringomyelie besprechen will. Ich habe mich im Grossen und Ganzen strenge an dieses Eintheilungsprincip gehalten und mir nur einige durch den zu behandelnden Stoff gebotene Abweichungen gestattet. Es sei bei dieser Gelegenheit gleich betont, dass ein gleichzeitiges Vorkommnis von Affectionen, welche in verschiedene Abtheilungen rangiren bei der Syringomyelie nahezu Regel ist, dass es aber im Interesse der Uebersicht geboten war, dieselben gesondert zu beschreiben.

1. Hyperaemiae cutaneae.

(Durch Blutüberfüllung in den oberflächlichen Hautschichten veranlasste Hautkrankheiten.)

Die bei Syringomyelie auftretenden Hyperämien der oberen Hautschichten lassen 2 Formen erkennen, von denen keine eine grössere klinische Bedeutung besitzt.

Die activen Hyperämien (Erythema congestivum idiopathicum) spielen nur selten eine bedeutende Rolle. Dieselben manifestiren sich durch das Auftreten kleinerer oder grösserer rother Flecken, mitunter auch durch das Befallensein grösserer Hautabschnitte; ihre Färbung hält dem Fingerdruck nicht Stand; eine nachweisbare Schwellung ist nicht vorhanden, hingegen besteht mitunter eine geringe Erhöhung der Hauttemperatur (Moebius). Eine Ursache für das Auftreten dieser Erytheme lässt sich mitunter absolut nicht ausfindig machen, wie in einem meiner Fälle, in welchem bald über der Brust, bald über den Armen ein lebhaftes rothes Erythem durch Stunden und Tage sichtbar war und

gerade so schnell verschwand, als es gekommen war. Mitunter dürfte allerdings ihr Auftreten in Zusammenhang zu bringen sein mit einer in manchen (beginnenden) Formen vorhandenen leichten Reactionsfähigkeit auf thermische und tactile Reize der verschiedensten Art (wie in Fällen von Neuhaus, Lenz, Hoffmann u. A.).

Die passiven Hyperämien findet man als Theilerscheinungen verschiedener Bilder. Sind die Kranken bettlägerig, so sieht man mitunter über vorspringenden Knochenleisten, den Trochanteren, dem Kreuzbeine, der Scapula jene dunkelrothen Stellen auftauchen, welche der Circulationsbehinderung in Folge mechanischer Einflüsse und der Parese der Gefässwandung ihre Entstehung verdanken. Sie stellen nur das Vorläuferstadium einer beginnenden Gangrän dar; es ist aber auffallend, wie spät erst sich häufig bei Syringomyelie diese vasomotorischen Anomalien zeigen. Die Kranken können Wochen- und Monatelang bettlägerig sein, bis diese Zeichen der Hyperämie markanter hervortreten.

Eine zweite Form der bei Syringomyelie zu beobachtenden passiven Hyperämien der Haut trägt oft deren sämmtliche Symptome zur Schau: Blaurothe bis schwarzblaue, beim Fingerdruck erblassende Hautfarbe, geringe Schwellung und verminderte Hautwärme. Mitunter ist dieses Vorkommnis nur der Ausdruck eines Stadiums der Raynaud'schen Affection, auf welche wir später noch eingehender zu sprechen kommen; mitunter aber ist diese Störung als solche durch längere Zeit vorhanden, ohne eine wesentliche Veränderung aufzuweisen.

Gyurman hebt als auffallend die oftmalige livide Verfärbung der Hände seines Kranken hervor.

Kanasugi erwähnt: die Hände sehen cyanotisch aus, sind immer kalt.

Hoffmann theilt einen Fall mit, bei welchem die zuerst erkrankte Hand im Winter auffallend blau wurde.

Ein anderer Kranker Hoffmanns gab anamnestisch an, dass trotz subjectiven Hitzegefühls die Hände immer schwarzblau waren.

In einem Falle von Neuhaus fiel die cyanotische Färbung der Hände auf.

Schultze äussert sich bei einem Falle: Die Haut der Hände livid, gedunsen mit dunklen Flecken bedeckt.

Adler: Linke Hand livid verfärbt, gedunsen, kühler.

Dreschfeld: Die Hände waren kalt anzufühlen; lange Zeit nach dem Elektrisiren behielten sie noch ein dunkelrothes Aussehen.

2. Anaemiae cutaneae.

(Krankheitserscheinungen an der allgemeinen Decke, bedingt durch verminderten Blutgehalt der Capillaren der Haut.)

Dieselben gehören nur als Theilerscheinungen des Raynaud'schen Symptomenbildes in den Rahmen der Krankheit; sonst ist die Blässe der Haut nur Zeichen einer Complication, da die Syringomyelie selbst zu einer bedeutenderen Anämie nicht führt.

Diesen Circulationsstörungen möchte ich die von Remak bei Syringomyelie zuerst beobachtenden spinalen Oedeme anschliessen, welche sich durch ihre lange Dauer und den Ort des Auftretens auszeichnen und bei intactem Gefässapparate, bei vollkommen normaler Herz- und Nierenthätigkeit den spinalen Ursprung nicht verkennen lassen.

Im Falle von Gyurman traten an den Armen lang andauernde ödematöse Schwellungen auf.

Im Falle von Coleman und Carrol war eine Hand stark ödematös, kalt, schmerzlos und blass.

3. Anomaliae secretionis cutaneae et glandularum cutanearum.

(Durch Abnormitäten der Hautsecretion und der Hautdrüsen veranlasste Hautaffectionen.)

Anomalien der Hautperspiration und Schweisssecretion.

Sowohl eine Vermehrung, als auch eine Verminderung der Schweissabsonderung, kurz, eine Alteration derselben, gehören zu denjenigen Veränderungen, die wir bei Syringomyelie so oft erwähnt und auch genauer studiert finden, wie bei den wenigsten anderen Rückenmarksaffectionen. Gar nicht selten theilen die Kranken mit, dass sie bereits seit längerer Zeit Veränderungen der Schweissabsonderung bemerkt haben; es rangirt dann diese Erscheinung unter die Frühsymptome der Syringomyelie; in anderen Fällen sind bereits die Muskelatrophien weit vorgeschritten, haben sich bereits andere trophische Störungen der Haut eingestellt, bis eine Aenderung der sudoralen Secretionen eintritt; in noch anderen Fällen kann trotz schwerster sonstiger Störungen die Schweissabsonderung völlig normal sein. Die Alterationen selbst können nun bestimmte Nervenabschnitte umfassen, wie das Gebiet des Trigeminus, oder es ist eine ganze Extremität afficirt; oft tritt halbseitige Hyperidrosis oder Anidrosis auf, jedoch wird nur in seltenen Fällen ein Versiegen der Schweissproduction oder eine profuse Schweisssecretion am ganzen Körper beobachtet. Klinische Erfahrungen weisen darauf hin, dass sehr oft bei Syringomyelie die Störungen der Schweisssecretion gerade in jenen Gebieten zu suchen sind, welche Veränderungen der Sensibilität aufweisen. Zumeist ist sie in den anästhetischen Gebieten erhöht, mitunter aber auch gerade nur in den anästhetischen Gebieten herabgesetzt oder vermindert. Die Störungen können andauern, durch Jahre hindurch fortbestehen oder nur passager auftreten (Gyurman, Glaser).

Entweder spontan, oder erst auf äussere Einflüsse hin sieht man dann manchmal eine Körperregion auffallend stärker schwitzen, als die anderen. So treten in manchen Fällen nach den geringsten Bewegungen und Anstrengungen profuse Schweisse auf (Stadelmann).

Schultze sah bei einem Kranken nach einem heissen Bade grosse Tropfen Schweisses von der rechten Gesichtshälfte und der rechten Thoraxhälfte herabfliessen, jedoch war nur an den oberen Abschnitten der Brust die Erscheinung so auffällig; von der 6. Rippe an nach abwärts nahm sie an Intensität ab, war aber noch immer stärker, als an der linken Seite; andererseits war links im Gesichte, in der oberen Rumpfhälfte die Schweisssecretion erloschen, in der unteren Rumpfhälfte und im linken Bein herabgesetzt; in der Höhe der 7. und 8. Rippe nahe der Mittellinie die Schweissabsonderung excessiv.

Aehnlich lautet eine Beobachtung von Bernhardt. Einer seiner Kranken bemerkte, dass oft die Finger, die Hände und der Arm der linken Seite von einer ungemein abundanten Schweisssecretion mit grossen dicken Tropfen befallen wurde.

Im Falle von Glaser trat Schweissabsonderung zu wiederholtenmalen in Form von Krisen auf.

In dem bekannten Falle von Fürstner und Zachner bestand zuerst eine Hyperidrosis der rechten Gesichtshälfte, welche erst späterhin von einer Hyper-

idrosis der gleichseitigen Körperhälfte gefolgt wurde. Diese Anomalie war aber nur vorübergehend.

Rumpf hat wiederum abundante Schweisssecretion der ganzen linken Körperhälfte beobachtet.

Desgleichen schwitzte der Kranke Adler's nur links.

Auch Gyurman's Patient bekam zeitweilig profuse Schweisse.

In einer Beobachtung Strümpel's war das Abdomen und ein Bein der Sitz der Schweissausbrüche.

Dejerine, später Jaquet und Goldschmidt haben den Einfluss von Medicationen auf die Schweissabsonderung studirt; als Ergebnis hatte sich herausgestellt, dass unter der Anwendung schweisstreibender Mittel die verschiedenen Körperstellen sich verschieden verhielten. Die anästhetischen Zonen waren im Falle Dejerine's stärker mit Schweiss bedeckt, als die normal empfindenden, zugleich war aber auch eine beträchtliche Verspätung in dem Ausbruch der Schweisseruption zu constatiren. Sie trat erst 12—15 Minuten nach der Injection von Pilocarpin auf.

In einem Falle Hoffmann's trat zuerst starke Schweissproduction an einer (der zuerst erkrankten) Hand und dem Vorderarme auf; später breitete sich diese aus und der Kranke schwitzte an der gleichnamigen Körperhälfte. Diese abundante Schweisssecretion bestand durch viele Jahre und hielt sich so genau an die Mittellinie, dass z. B. im Gesichte, nach vorne mit der Medianlinie scharf abschneidend dicke Schweisstropfen zu sehen waren, während die linke Gesichtshälfte sich als ganz trocken erwies.

Im ersten Falle von Neuhaus war immer starke Schweissproduction in der Achselhöhle vorhanden; in einem anderen nur die linke Gesichts- und Halshälfte hyperidrotisch, während die rechte eine erhöhte vasomotorische Erregbarkeit zeigte.

Sehr eigenartig ist das Verhalten der Schweissecretion bei einem meiner Patienten. Derselbe schwitzte in der rechten anästhetischen Gesichtshälfte, aber nur bei Kälteeinwirkung; am übrigen Körper und auch an der rechten Gesichtshälfte auch bei grösster Hitzeeinwirkung nicht.

Während in einer Reihe von Fällen ein ganz unzweifelhafter indirecter Nerveneinfluss auf die Vermehrung der Schweisssecretion zu constatiren ist, indem jede vasometrische Störung fehlt, ist vielleicht in manchen Fällen dieselbe secundär in Folge einer unter Nerveneinfluss zu Stande gekommenen Gefässparalyse und Ueberfüllung der Haut mit Blut.

Für beide Formen habe ich Belege.

In dem einen meiner Fälle, einer jungen Wäscherin, war abundante Schweisssecretion, ohne anderweitige vasomotorische Störungen, an einem Arme als Frühsymptom aufgetreten und hatte der Patientin durch die Abundanz der Schweisssecretion den Beruf als Büglerin unmöglich gemacht, da alle Wäschestücke, welche durch ihre Hand gingen, schmutzig wurden. Erst lange Zeit später trat ausgesprochenes Schwächegefühl und hochgradige Atrophie der Musculatur ein. Es breitete sich damit zugleich die Hyperidrosis auch auf eine Hälfte des Gesichtes, Halses und Rumpfes aus.

In einem zweiten Falle war gleichzeitig mit der profusen Schweisssecretion einer Hand eine livide Verfärbung derselben eingetreten. Auch in diesem Falle hatte der Kranke diesem Symptome besondere Aufmerksamkeit zugewendet, da es ihn in seinem Berufe — er war Buchbinder — sehr wesentlich störte. Atropin, intern genommen, änderte die Hyperidrosis nur sehr wenig.

Mitunter werden in Folge der abundanten Schweisssecretion und der fortwährenden Durchfeuchtung der Haut Eczeme hervorgerufen, welche sich in Nichts von den sonst vorkommenden Eczema intertrigo unterscheiden. In anderen Fällen wurden Sudamina in zahlreichen Efflorescenzen im Bereiche der übermässig secernirenden Hautpartien beobachtet.

Im Zusammenhalte mit den sonstigen Symptomen der Syringomyelie, insoweit dieselben eine locale Diagnose gestatten, ergibt sich die bemerkenswerthe physiologische Thatsache, dass bei Affectionen, welche nach den klinischen Erscheinungen, mitunter auch sogar nach dem anatomischen Befunde, den Bulbus medullae noch nicht erreicht haben, schwere Veränderungen in der Schweissabsonderung auftreten können, so dass ein causaler Zusammenhang zwischen Rückenmarkserkrankung und der Hyperidrosis und Anidrosis sichergestellt erscheint. Hiedurch sind die Angaben Luchsinger's [1]) wesentlich gestützt, welcher im Rückenmarke Bahnen und Centra der Schweissabsonderung suchte, während andere Autoren, wie Traube, Nawrocki und Schwimmer, dieselben im Wesentlichen in die Medulla oblongata verlegen. Dass ein Parallelismus zwischen Störungen der Circulation und Veränderungen der Schweissabsonderung nicht vorhanden sein muss, ist schon aus den physiologischen Untersuchungen von Rendall und Luchsinger [2]) erwiesen und wird durch die Erfahrungen bei Syringomyelie ganz besonders bestätigt. Die Bahnen wären jedenfalls in unmittelbarer Nähe der vasomotorischen und sensiblen am Kopfe der Hinterhörner, also an jener Stelle, welche schon Charcot angegeben hat, zu suchen.

Ueber abnorme Fettabsonderung habe ich in der Literatur keine Angaben gefunden; auch bei meinen Kranken keine diesbezüglichen Beobachtungen machen können. Hingegen findet man nicht gerade sehr selten grössere und kleinere Hautbezirke, besonders an den Händen und Vorderarmen, welche eine ganz trockene rissige Oberfläche zeigen und eine verdickte spröde Oberhaut darbieten (Graf); an diesen Stellen sind durch mangelnde Beölung der Haut (Asteatosis cutis) jene auffälligen Veränderungen eingetreten, welche nur das erste Stadium tief greifender Processe darstellen.

4. Dermatoses inflammatoriae.

A. Acute exsudative Dermatosen.

Allen in diese Gruppe gehörenden Formen sind die Charaktere der Hautentzündung gemeinsam: Röthung, Schwellung und Infiltration. Die schmerzhaften Nebenerscheinungen fehlen oft oder treten nur sehr wenig in den Vordergrund. Hebra und Kaposi fassen die hieher gehörigen Hautaffectionen in drei Hauptgruppen zusammen, deren erste sich dadurch auszeichnet, dass bei ihnen der Entzündungsprocess mittelst einer vasomotorischen Störung des Gefässtonus und der Gefässfüllung eingeleitet wird (Angioneurosen von Eulenburg und Landois), während sich die zweite Gruppe durch Bläschenbildung, die dritte durch die schwere Entzündung charakterisirt.

α) Die Angioneurosen haben als wesentliches klinisches Merkmal nach obigen Autoren einen in acuter Weise sich manifestirenden Labilitätszustand in dem Tonus der feinsten und Capillargefässe gemeinsam, welcher sich als active fluxionäre Hyperämie mit consecutiver passiver

---

[1]) Luchsinger zur Innervation der Schweissdrüsen; Centralblatt für die medicinischen Wissenschaften 1878 Nr. 1 und 2.

[2]) Archiv für die gesammte Physiologie 1876, pag. 212.

Blutüberfüllung in Folge von Erschlaffung der Gefässe manifestirt. Hieher gehören die Erytheme und die Urticaria.

Es sind in der Literatur mehrfach Beobachtungen niedergelegt, welche es wohl als zweifellos erscheinen lassen, dass im Verlaufe der Syringomyelie ohne anderweitige Veranlassung, als den nervösen Process, Erythemformen auftreten können, welche sich durch Röthung, Exsudation in die Haut, mitunter auch durch Knötchen- und Blasenbildung auszeichnen. Diese Erytheme können an verschiedensten Körpertheilen zur Beobachtung kommen, sind manchmal nur Stunden, dann wieder Tage lang sichtbar und lassen weder eine typische Localisation, noch einen gleichmässigen Ablauf erkennen. Es kann wohl keinem Zweifel unterliegen, das Erythemformen auch nur Anfangsstadien späterer tiefgreifender Läsionen der Haut darstellen.

In dem Falle von Neugebauer und Asmus traten erst kurz vor dem Lebensende Erytheme an den Beinen auf.

In Pagenstecher's Falle blieben an Stellen, welche gerieben wurden, Stunden hindurch Erytheme zurück.

Sehr viel häufiger sind die Angaben über das Vorkommen der Urticaria. An Hautstellen, welche im Bereiche der erkrankten Körperabschnitte liegen, treten dann Eruptionen von rosenrothen, ziemlich derben, linsengrossen oder noch grösseren Quaddeln anscheinend ohne Veranlassung auf. Ich habe mehrmals die ausdrückliche Angabe gefunden, dass das Auftreten der Efflorescenzen heftiges Jucken hervorgerufen hatte, trotzdem bereits an den betreffenden Hautstellen Veränderungen der Sensibilität vorhanden waren. Die Haut ist dann an diesen Abschnitten ausserordentlich übererregbar und Striche, welche mit dem Fingernagel auf der Haut gezogen werden, treten bald reliefartig als rothe ziemlich mächtig über das umliegende Hautniveau erhabene Striemen hervor (Urticaria factitia). Häufig ist die lebhaft gefärbte, erhabene Linie von zwei auffallend weissen Zonen begleitet; mitunter dehnt sich die Strieme aus und bildet dann eine unregelmässig contourirte mächtige Quaddel. Die Farbentöne wechseln. So kann die Hervorragung auffallend blass sein und von der intensiv roth gefärbten Umgebung sich plastisch abheben. Die ausserordentliche Reactionsfähigkeit der Gefässe gewährt wenigstens an bestimmten Stellen der Haut nach Schreiben von Ziffern oder Zeichen auf dieselbe das ausgesprochene Bild des Dermographismus.

Ist der Reizzustand der Haut sehr stark ausgesprochen, so kann unter die Epidermis der Quaddel eine ziemlich mächtige Exsudation zu Stande kommen, welche als Bläschen imponirt (Urticaria vesiculosa, ja sogar Urticaria bullosa), während zumeist sich aber nur Knötchen entwickeln, deren Gewebe stark serös durchtränkt ist.

Fürstner und Zachner haben in einem Falle diese Angioneurose näher studirt und beschreiben die Erscheinung im Wesentlichen folgendermaassen: Wenn man die Haut durch Kneifen oder Drücken reizt, so sieht man eine weisse Quaddel umgeben von einem rothen Hofe entstehen; wenige Minuten später wird die weisse Erhabenheit roth und es treten auf ihr kleine mit einer weisslichen Flüssigkeit gefüllte Bläschen auf; die ganze Erscheinung verschwand nach mehreren Minuten; schrieb man auf die Haut des Kranken Ziffern oder Buchstaben, so traten dieselben alsbald erhaben hervor (Homme autographique).

Allen diesen Eruptionsformen ist gemeinsam die kurze Dauer der cutanen Veränderung und zumeist auch der typische Ablauf der Erscheinungen. Sie bleiben in gleicher Weise bei demselben Individuum bestehen und jede neue Eruption zeigt dieselbe Aufeinanderfolge von Symptomen.

Die Urticaria bei Syringomyelie unterscheidet sich von der gewöhnlichen Form durch ihre Ausbreitung; während sonst bei Urticaria die Affection sich über die ganze Körperoberfläche erstreckt, so werden hier entweder die anästhetischen Hautstellen vorzugsweise ergriffen und es bleibt sonst die ganze Körperoberfläche frei, oder, wie ebenfalls schon beobachtet wurde, tritt die Urticaria nur an den sensiblen, aber nicht an den anästhetischen Abschnitten auf.

So waren in dem Falle von Gilles de la Tourette die anästhetischen Hautpartien verschont, während an den normal empfindenden auf Nadelstiche Quaddeln, ähnlich denen nach Flohstichen, auftraten.

Brunzlow sah auf Stiche hin lange persistirende Röthe der Haut.

Kahler beobachtete nach Streichen der Haut sehr lange bleibende Röthung.

Rumpf nahm auf Stiche und mechanische Reize eine andauernde Röthe der Haut wahr; Marwedel auf Beklopfen reliefartiges Hervortreten der gerötheten Hautabschnitte.

Ganz ähnliche Beobachtungen wie Fürstner und Zachner theilen Schultze und Roth mit.

Neuhaus sah in einem Falle starke Quaddelbildung auftreten.

Goldschmid äussert sich: Striche mit den Fingernägeln werden sofort roth und treten über das Niveau der Haut hervor. Bei der Prüfung der Sensibilität bildet sich um jeden Nadelstich ein grosser erythematöser Fleck. Alle Erscheinungen sind an der linken analgetischen Seite mehr ausgesprochen, wie an der anderen.

β) Bläschenausschläge. Phlyctenosen.

Während wir bei der früheren Gruppe das Auftreten von Bläschen nur als Ausdruck der am höchsten gesteigerten Erregbarkeit der Haut und der Gefässe kennen gelernt haben, ist bei diesen Krankheitsformen die seröse Exudation in die Haut mit Abhebung der Epidermis das Charakteristicum der Dermatose. Als Prototyp dieser Erkrankung und als einzige Form, welche bei Syringomyelie zur Beobachtung gelangt, ist der Herpes zoster anzusehen, unter welchem wir seit William nach Kaposi's Formulirung eine acut auftretende und innerhalb eines auf kurze Zeit bemessenen Cyclus ablaufende, gutartige Hautkrankheit verstehen, welche sich durch die Bildung von in Gruppen gestellten, mit wasserheller Flüssigkeit gefüllten Bläschen und meist durch eine sehr oft dem Verlaufe bestimmter Hautnerven entsprechende Localisation der Eruption charakterisirt.

Beim Durchblicke der Literatur der Syringomyelie finden wir dann allerdings, dass nur sehr wenige der in derselben mitgetheilten Fälle die oben erwähnten Charaktere tragen.

In Mann's erstem Falle ist nur das Auftreten eines ausgebreiteten Herpes am Arme Erwähnung gethan ohne weitere Angaben.

In Goldschmid's Falle ist das Erscheinen einer Herpeseruption auf einer erythematösen kreuzergrossen Stelle am Rücken in der Höhe des Scapularwinkels angegeben.

Cohen sah wiederholte Ausschläge an den Beinen nach lancinirenden Schmerzen.

Lamaq hat in einem durch Autopsie verificirtem Falle nach einer mir gemachten schriftlichen Mittheilung sehr schöne Zostereruptionen gesehen.

Im Allgemeinen mag aber betont werden, dass Herpes zoster, in welcher Form immer er auftritt, zu den seltensten Eruptionsformen bei Syringomyelie gehört.

γ. Dermatitides.
(Eigentliche Hautentzündungen).

Die in der Haut auftretenden Entzündungsprocesse bleiben so selten auf die oberflächlichen Schichten allein beschränkt und ergreifen so häufig das tiefer liegende subcutane Bindegewebe, dass es vom klinischen Standpunkte aus sich als vortheilhaft erweisen dürfte, auch die bei diesen Processen sich abspielenden subcutanen Veränderungen unter Einem zu besprechen; da aber doch häufig eine Sonderung des Processes nothwendig ist, so wird es sich empfehlen nach dem Vorgange von Auspitz und Winiwarter zu unterscheiden:

a) Entzündungen mit serösem Exsudate und von destructivem Charakter (erythematöse Entzündungen);

b) Entzündungen mit plastischem Exsudate und von destructivem Charakter (phlegmonöse Entzündungen) und denselben

c) die Besprechung der Gangränformen der Haut anzuschliessen.

a) Entzündungen mit serösem Exsudate und von desquamativem Charakter.

Hieher gehören zuerst alle jene Erythemformen, welche im Gefolge einer mechanischen Einwirkung auf die Haut zu Stande kommen. Wenn also ein Druck längere Zeit an einem Orte wirkt, eine Reibung oder sonst ein traumatischer Reiz sich binnen Kurzem wiederholt, so kann leicht eine mechanische, oder, wenn eine Continuitätstrennung der Haut besteht, eine traumatische Dermatitis an Stelle der einfachen rasch verschwindenden fluxionären Hyperämie (v. oben) sich entwickeln.

Ein für die Entstehung dieser Entzündungen ungemein vortheilhaftes Moment liegt wohl darin, dass die Circulationsverhältnisse in der Haut der Syringomyeliker oft viel leichter Störungen erleiden, als bei anderen Individuen. Man sieht bei Syringomyelie hie und da auch Erythemformen in Folge mechanischer Reize. Durch die fortwährend andauernden Parästhesien belästigt, glauben manche Kranke in der Anwendung von local stark reizenden Mitteln eine Panacee gegen das belästigende Gefühl gefunden zu haben; sie reiben sich mit ätherischen Oelen ein oder legen Sinapismen, Blasenpflaster, auf, waschen sich mit reizenden Seifen etc. Ich habe bei meinen Kranken mehrmals solche artificielle Dermatitiden gesehen; es ist demnach bei etwa zu beobachtender Dermatitis bei Syringomyelie stets auch die Aetiologie im Auge zu behalten.

Sehr häufig gelangt die in Folge von Verbrennungen und Erfrierungen zu Stande gekommene Dermatitis calorica zur Beobachtung. Da die Thermoanästhesie ja ein selten fehlendes Symptom bei Syringomyelie ist und die Kranken in Folge ihrer Gefühllosigkeit und wohl auch in Folge des fehlenden Schmerzes sich sorglos den Einwirkungen höherer oder tieferer Wärmegrade aussetzen, ist es begreiflich, dass häufig auf diesem Wege Verletzungen zugezogen werden und die Lite-

ratur der Syringomyelie ist ungemein reich in Bezug auf die Erwähnung dieser Symptome; bald ist es ein heisser Pfeifenkopf, der längere Zeit in der Hand gehalten die Gelegenheitsursache abgab (Kretz, Fischer, Dejerine-Sottas), bald eine Cigarrette, welche aus Versehen am brennenden Ende gehalten wurde, bald wieder ein glühendes Bügeleisen, eine erhitzte Herdplatte, welche unvorsichtig berührt wurden (Graf); Schüppels Kranker verbrannte sich täglich beim Kochen etc. Da diese Verletzungen zumeist bei Beschäftigung mit den Händen acquirirt werden, findet man die Veränderungen auch besonders häufig an den Händen und Vorderarmen. Aber es gibt noch einen Lieblingssitz für die Läsionen, und das ist der Rücken. Ich habe bereits früher erwähnt, dass die Kranken ohne auf ihren anästhetischen Zustand zu achten, vielleicht durch Kälteparästhesien genöthigt, den Ofen aufsuchen und sich an denselben anlehnen, wobei dann leicht Verletzungen am Rücken zu Stande kommen. Ausser dem früher von mir erwähnten Falle habe ich noch ähnliche Vorkommnisse von Patienten erfahren und öfter auch in der Literatur erwähnt gefunden.

Eine Kranke Hoffmann's legte sich gegen Schmerzen ein heisses Sandsäckchen auf; die darauf folgende totale Verbrennung der Hautstelle war der Frau überhaupt nicht zum Bewusstsein gekommen und wurde erst vom Manne bemerkt.

Begreiflicher Weise können alle drei Grade von Verbrennungen gefunden werden mitunter können alle Formen gleichzeitig nebeneinander gefunden werden; vom typischen Bilde abweichend sind nur die fehlenden sensiblen Reizerscheinungen, in Folge deren der Kranke manchmal erst durch das Vorhandensein der Hautveränderung oder durch auftretendes Fieber auf seinen Zustand aufmerksam wird; im weiteren Verlaufe ist allerdings ein etwas anderes klinisches Verhalten zu bemerken, in dem in Folge der schlechten Heilungstendenz auch kleinere Brandwunden Monate lang nicht zuheilen wollen; tritt Vernarbung ein, so ist entweder das Narbengewebe längere Zeit sehr morsch und zerfällt leicht, oder es tritt mit Vorliebe eine keloide Entartung der Narbe ein (v. später).

Bedeutend seltener, als über Verbrennung, findet man über Erfrierungen Angaben in der Literatur; vielleicht ist der Umstand mit Schuld daran, dass der Kältesinn oft weit weniger afficirt erscheint, als der Wärmesinn.

Es scheint, wie wenn das Gewebe bei Syringomyelie auch gegen thermische Einflüsse weniger widerstandsfähig wäre, und es ist stets geboten bei Verstümmelung der Hände und Füsse, welche sonst eine klinische Aehnlichkeit mit den Alterationen bei Syringomyelie aufweisen, nicht schlechterdings die Angaben der Leute acceptiren, welche die Veränderung auf Erfrierung allein zurückführen wollen. In dem einen meiner Fälle war dies mit aller Bestimmtheit behauptet worden trotzdem Syringomyelie in Folge der Verunstaltung der Hände wahrscheinlich wurde. Die Obduction bestätigte die Diagnose.

Weir Mitchell hat eine essentielle neuritische Dermatitis beschrieben, deren Folgezustand unter dem Namen „Glossy skin" (Paget, Liodermia essentialis Auspitz), Glanzhand allgemein bekannt wurde. Nach Nervenverletzungen wurden nämlich neben Sensibilitätsstörungen noch trophische Störungen der Haut im Bereiche der lädirten Nerven

wahrgenommen, von welchen besonders anfänglich Schwellung und Röthung der Haut mit consecutiver starker Verdickung hervorzuheben ist. Die mitunter pergamentartige, stark gespannte rothe Haut, welche besonders über den Gelenksbeugen der Finger fest und faltenlos anliegt, zeigt Neigung zu Necrosen, Blasen- und Geschwürsbildungen; die Nägel erleiden ebenfalls Störungen des Wachsthums. Es gibt nun Fälle von Syringomyelie mit Hautstörungen — ich habe selbst einen derartigen Fall gesehen, — bei welchen ein Zustand vorliegt, den man mit dem Namen Glossy skin bezeichnen muss, da das Bild in keinem wesentlichen Zuge von dem oben geschilderten abweicht und mit der Liodermia essentialis den chronischen Verlauf und Endausgang gemeinsam hat. Beobachtungen dieser Art sind von Bruhl, Dejerine und Eisenlohr mitgetheilt.

Regionäre Dermatitiden infectiöser Natur und echte Erysipele sind mehr zufällige Complicationen und gehören nicht zu den eigentlich syringomyelischen Hautaffectionen.

b) Entzündungen mit plastischem Exsudate, phlegmonöse Entzündungen.

Acute Entzündungen des Zellgewebes, Phlegmonen.

Dieselben spielen im Verlaufe einer Syringomyelie eine ungemein bedeutungsvolle und oft discutirte Rolle besonders bei jenen Formen, welche den Typus der sogenannten Morvan'schen Krankheit (Panaris analgésique) darstellen, so dass es gestattet sein dürfte auf das klinische Bild etwas näher einzugehen.

Nimmt der Entzündungsprocess im Unterhautzellgewebe seinen Ursprung, so breitet er sich zuerst der anatomischen Verbreitung desselben folgend aus und afficirt erst secundär den Papillarkörper und die Cutis. So kann man klinisch denselben als Phlegmone von den nur die oberflächlichen Hautschichten betreffenden Dermatitiden absondern, wenn auch in vielen Punkten dieselben ätiologischen Momente für die Entwicklung der beiden verschiedenen Processe maassgebend sind.

Betrachten wir vor Allem die circumscripten Phlegmonen. Dieselben haben, wie die diffusen Formen, die ausgesprochenste Tendenz zur Eiterbildung im Gegensatze zu den Dermatitiden, welche zumeist ein seröses und nur ausnahmsweise ein purulentes Exsudat liefern. Sowohl die oberflächlichen (subcutanen), als auch die tiefen (subfascialen) Phlegmonen gelangen bei Syringomyelie ungemein häufig zur Beobachtung. Ihre Lieblingsstellen sind die Finger, sowie die Hände, die Zehen und die Füsse, seltener die Vorderarme (Prouff). Sowohl die oberflächlichen (subcutanen) Formen, als auch die tief liegenden (subfascialen) Panaritien nehmen einen vom gewöhnlichen Bilde so abweichenden Verlauf, dass eine grössere Zahl von Autoren sich eingehend mit dem Krankheitsbilde beschäftigt haben. Während sonst die Erscheinungen bei diesem Entzündungsprocesse durch heftigen Schmerz eingeleitet werden und im weiteren Verlaufe mit Ausdehnung des Processes die subjectiven Beschwerden der Kranken sich stetig steigern, ihn zur Vermeidung von Schmerzen zur vollständigen Fixirung der erkrankten Abschnitte zwingen, ist das in die Augen fallende Symptom bei der Syringomyelie der schmerzlose

Ablauf der Entzündungserscheinungen. Wie bei anderen Individuen markirt sich der Process zuerst durch allmälig wachsende Infiltration, durch Prominenz des erkrankten Abschnittes, collaterales entzündliches Oedem und durch den Eiterdurchbruch; letzterer erfolgt in ganz analoger Weise, wie bei anderen Phlegmonen. (cf. die Fälle von Roth, Bouchaud, Hoffmann, Schultze u. v. A.).

Auch die tiefen Phlegmonen weichen im Verlaufe zumeist nicht von der Norm ab. Bei ihnen sind die Entzündungserscheinungen über viel grössere Extremitätenabschnitte ausgedehnt; der Process dauert bis zum Durchbruch des Eiters länger und geht oft mit Necrotisirung von Gewebsstücken, Sehnen, sogar Periost einher. In letzterem Falle stirbt dann der seiner ernährenden Hülle beraubte Knochen ab und gelangt zur Ausstossung. Auch bei den tiefen Phlegmonen, resp. Panaritien, ist das Fehlen des Schmerzes ein ungemein auffälliges Zeichen, welches gelegentlich sofort auf die richtige Diagnose hindeuten kann; die Kranken werden häufig erst durch die Allgemeinerscheinungen aufmerksam gemacht, betrachten, wenn sie bereits Erfahrung in solchen Dingen haben, bei Fieberbewegungen erst die Hände und Füsse und bemerken häufig dann erst die entzündlichen Erscheinungen. Eine meiner Kranken, welche seit einer längeren Reihe von Jahren alle 3—4 Monate wegen oberflächlicher Phlegmonen oder Panaritien die chirurgische Klinik aufsuchen musste, sagte mir, dass sie immer erst durch Schüttelfröste darauf aufmerksam gemacht würde, dass an den Fingern „etwas los sei“. Die operative Behandlung, welche sonst mit grossen Qualen für die Kranken verbunden ist, macht keine wesentlichen Beschwerden.

Für das ganze Krankheitsbild wurde von Morvan die Benennung Panaris analgésique gewählt; jedenfalls ein recht bezeichnender Ausdruck. Inwiefern man berechtigt ist, dies als eigene Erkrankung zu betrachten, wird eingehender erörtert werden.

Der Heilungsprocess zieht sich mitunter, namentlich da die Kranken wegen fehlender Schmerzen die geeignete Behandlung nicht einleiten lassen, ausserordentlich in die Länge. Ein mehrere Monate lang andauerndes Panaritium ist bei Syringomyelie keine Seltenheit; aber auch bei entsprechender Behandlung ist oft eine auffällig schlechte Heilungstendenz vorhanden. Professor Hochenegg theilte mir mit, dass er dies öfter bei schmerzlosen Panaritien beobachtet habe, und überwies mir auch einen Fall (der klinisch als Syringomyelie aufgefasst werden muss), bei welchem ein Panaritium des Zeigefingers bei sorgfältigster, streng antiseptischer Behandlung und frühzeitiger Incision zur Heilung bedurfte.

Bemerkenswerth ist wohl, dass in weitaus der überwiegenden Zahl der Fälle der Process localisirt bleibt und nur ausnahmsweise (Joffroy und Achard) die Grenze des ursprünglichen Herdes überschreitet, wenn auch bei dem oft langen Bestande der Affection eine Weiterverbreitung zu erwarten wäre.

Man hat zu wiederholtenmalen versucht, die ganze Erscheinung von dem abnormen Verhalten der Sensibilität herzuleiten. Eine kleine Schrunde, ein Riss in der Haut, sogar eine oberflächliche Abschürfung genügt ja, um eine Infection zu ermöglichen. In Folge der Analgesie wird der betreffende Abschnitt der Extremität nicht ruhig gestellt, sondern

weiter bewegt, und so auf rein mechanischem Wege das Fortschreiten der Entzündung begünstigt. Wieder andere Autoren (Hochenegg) können in diesem Momente allein die Ursache des häufigen Auftretens von Panaritien nicht finden, da auch bei genauester Betrachtung der Oberfläche eine Continuitätstrennung der Haut als Einbruchspforte für die Infection nicht gefunden werden konnte.

Ich glaube, dass jedenfalls durch die Veränderungen im Rückenmarke eine erhöhte Disposition für das Auftreten von Phlegmonen geschaffen wird, so dass bereits auf ganz leichte Reize und Infectionen hin viel schwerere Entzündungsprocesse hervorgerufen werden, als bei normalen Individuen; an das Auftreten der Phlegmonen unter Nerveneinfluss allein ohne Hinzutreten von Mikroorganismen glaube ich nicht. Als Beleg für diese Anschauung dient die Thatsache, dass die Panaritien manchmal den Cyclus der Erscheinungen eröffnen und dann gerade so schmerzen, wie es bei normal empfindenden Individuen der Fall ist (Joffroy und Achard, Hoffmann u. A.). Die Panaritien können sich dann öfter wiederholen, bis die Schmerzen bei Recidiven geringer werden und dann ganz verschwinden.

Bei manchen Individuen ist eine derartige Neigung zu Recidiven vorhanden, dass kein Jahr ohne das Auftreten eines oder mehrerer Panaritien vergeht (Eisenlohr, Fischer, die früher erwähnte Beobachtung). Da die tief sitzenden, subfascialen Phlegmonen fast nie ohne schwere Schädigung des Gewebes ablaufen, so entwickeln sich nach und nach Difformitäten der Hände, welche bisweilen zu einem ausserordentlich hohem Grade fortschreiten können. Ein Theil der Sehnen kommt durch Ausstossung in Wegfall, an einzelnen Fingern werden die Endphalangen abgestossen, an anderen erleiden die Nägel schwere Schädigungen, durch die derben Narben entstehen Contracturen und Verziehungen der Haut, die befallenen Gliedmassen bekommen in toto ein unförmliches, plumpes Aussehen.

In seltenen Fällen wurden auch diffuse Phlegmonen bei Syringomyelie, u. zw. zumeist als letzte und letale Complication beobachtet (Hochenegg, Schultze). Die Phlegmone zeigt sodann ausgesprochene Tendenz zur Progression sowohl der Fläche nach, als auch in die Tiefe und bewirkt einen rapiden, ausgedehnten Zerfall mit Jauchung. Die Allgemeinerscheinungen sind ungemein schwer und intensiv, das Fieber hoch, der Kräfteverfall sehr ausgesprochen; die Infection führt in kurzer Zeit unter den Erscheinungen der Sepsis zum Tode.

Von den Entzündungen der Hautdrüsen ist nur die Furunkulose bemerkenswerth, u. zw. zumeist die sogenannte Talgdrüsenfurunkulose, welche durch Entzündung der Talgdrüsen und deren Umgebung, der Haarbälge und der Bindegewebsstränge zu Stande kommt. Aber auch ihre Bedeutung ist gering, sie erfahren in der Regel keine nennenswerthe Ausdehnung (Mann).

c) Die Gangränformen der Haut und des subcutanen Gewebes.

Wir wollen in diesem Abschnitte eine Reihe von zum Theil sehr merkwürdigen Vorgängen besprechen, welchen allen als gemeinsames Moment die Mortificirung, das Absterben der allgemeinen Decke zu-

kommt; es behält jedoch im Gegensatze zu den ulcerativen Vorgängen der abgestorbene Theil bis zu einem gewissen Grade seine morphologischen Eigenschaften (Winiwarter).

Wir wollen vor Allem das Vorkommen des entzündlichen Exsudates bei Syringomyelie besprechen. Im Gegensatze zu der Leichtigkeit der Entwicklung der anderen trophischen Störungen der Haut beobachtet man wie früher erwähnt, relativ selten und zumeist erst in einem recht vorgeschrittenen Stadium des Processes das Auftreten von Druckbrand; nur in Fällen, welche sich überhaupt durch einen schnellen Verlauf auszeichnen, sieht man ihn verhältnismässig frühzeitig; sogar wenn in Folge einer frühzeitigen Schwäche oder Lähmung der Beine der Kranke dauernd an das Bett gefesselt wird, beobachtet man nur ausnahmsweise das Auftreten stärkerer Röthungen über den Trochanteren und dem Kreuzbeine, wie sie eben der Druckgangrän vorausgehen. Erst wenn Blasenstörungen (Incontinenz) vorhanden sind, und in Folge dessen der Kranke bei mangelhafter Pflege auf einer durchnässten Unterlage ruht, so stellt sich in Folge des dauernden Contactes der Haut mit einer feuchten und durchnässten Unterlage eine Dermatitis mit ausgesprochener Entzündungsröthe ein. In anderen Fällen ist die allmälige Entwicklung des Decubitus durch eine hypostatische Hyperämie in Folge des Liegens bei sinkender Herzthätigkeit zu erklären. Die Mortification kann, nachdem die obersten Schichten ergriffen sind, auch auf die tieferen fortschreiten und ein Absterben des Gewebes bis zu den Knochen bewirken. Ich habe mehrmals gesehen, dass bei nur halbwegs sorgsamer Pflege die Röthung der Haut auch bei continuirlicher Bettlage sich nicht zum Druckbrande entwickeln muss, dass also bei Syringomyelie der entzündliche Decubitus erst zu den terminalen Symptomen der Erkrankung gehört.

In Harkens Falle heilte mehrmals ein entzündlicher Decubitus, trotzdem der Patient dauernd bettlägerig war.

Die Sensibilität der gedrückten Partien hat für die Entwicklung des Druckbrandes gar keine Bedeutung. Die Localisation des Decubitus entspricht in der Regel den typischen Stellen, welche dem Drucke besonders ausgesetzt sind. Trochanteren, Gegend des Kreuzbeines, der Scapula; hat sich einmal der Decubitus entwickelt, so können von ihm aus septische Processe, Septycämie, Erysipel ausgehen, die dem Leben des Kranken ein Ziel setzen.

Manchmal entwickelt sich bei Syringomyelie ein acuter (neurotischer) Decubitus (Samuel), welcher die von Charcot geforderten Symptome zeigt: Ungemein rasche Entwicklung bei Fehlen von Entzündungserscheinungen und Auftreten von Druckband nach ganz geringen localen Reizungen. Ein acuter Decubitus kann sich bei Kranken entwickeln, welche jahrelang bettlägerig waren, ohne dass Erscheinungen von Druckgangrän zur Beobachtung gelangten, oder bei denen ein Decubitus lange Zeit stationär war (Silberkuhl) und dann plötzlich eine Verschlimmerung oder ein rasches Fortschreiten aufwies. So konnte ich bei dem Kranken Fellinger, welcher durch mehr als zwei Jahre fast fortwährend das Bett hütete, erst mit einer plötzlichen Verschlimmerung das Auftreten eines Decubitus beobachten, welcher in 2 Tagen eine ganz enorme Grösse erreicht hatte; das ganze Gebiet von den Trochanteren bis zur Scapula war Sitz des Decubitus.

Im Falle von Gerlach hatte in 5 Tagen ein Decubitus die Grösse von 10×14 *cm* erreicht und den Knochen arrodirt; daneben bestanden noch andere Decubitus-Stellen von sehr grosser Ausdehnung.

Der acute Decubitus kann, wenn ödematöse oder fettreiche Theile ergriffen werden, mit einem hochgradigen, sogar jauchigen Zerfalle des Gewebes vor sich gehen (Schüppel); wenn magere Individuen befallen werden, wie dies bei dem oben erwähnten Kranken der Fall war, zeigt die Gangrän die Tendenz zur Austrocknung und Mumification. Die Haut wird schwarz, ganz trocken, stösst sich aber nicht sehr rasch ab. Die Entwicklung eines acuten Decubitus ist ein signum pessimi ominis.

Auffällig ist es, dass der von Raynaud beschriebene Symptomencomplex, welcher nach ihm benannt ist, bisher so wenig Beachtung in der Literatur der Syringomyelie gefunden hat, obgleich es unzweifelhafte Fälle gibt, welche dieses Symptom als auffallendstes zeigen. Der Symptomencomplex umfasst eine Gruppe von anfallsweise auftretenden Ernährungsstörungen der Haut, welche gewöhnlich, aber nicht immer, an symmetrischen Stellen der beiden Körperhälften, besonders im Gesichte, am Kopfe und den Extremitäten auftreten, mit localer Syncope oder Asphyxie beginnen und in den vielen Fällen zur localen Mortification der Haut führen. Hochenegg, dem wir über diese Affection eine werthvolle Arbeit verdanken, präcisirt noch seine Anschauung dahin, dass die Erkrankung weder durch eine allgemeine Störung in Folge marastischer oder dyskrasischer Processe, noch durch Veränderungen der Gefässe veranlasst sein dürfte. Wie früher erwähnt, hat der Process drei Stadien, in deren drittem erst die Gangrän eintritt. Es kann in jedem einzelnen Stadium der Erkrankung der Process eine Rückbildung erfahren, so dass sich blos regionäre Ischämie oder die locale Syncope entwickelt, welche vorüber gehen kann, bevor die Gangrän eintritt; ist letztere zu Stande gekommen, so hat sie, wie Hocheneggs Fall lehrt, durchaus nichts für die symmetrische Gangrän Charakteristisches. Sie kann zu einer diffusen Phlegmone mit ausgedehnter Gewebsnekrose führen oder in trockene Mumification ausgehen (Daxenberger). Bleibt der Process auf die ersten beiden Stadien beschränkt, so können Veränderungen der Haut, welche an Sclerodermа erinnern, zu Stande kommen. (Vielleicht gehört auch ein Fall von Mendel hieher.)

Von Gilles de la Tourette und Zaguelmann wurde eine eigenartige Gangränform beschrieben, welche bei einem Syringomyeliker durch mehr als 20 Jahre alljährlich spontan auftrat und die Kuppen der sämmtlichen Fingerspitzen betraf. Ich möchte diese Form am ehesten dem Symptomencomplex der Raynaud'schen Affection anreihen, desgleichen auch die von Schüppel beschribeene Form, bei welcher es zu einer spontanen Gangrän der Kuppe des rechten Zeigefingers kam.

B. Dermatoses inflammatoriae chronicae. Chronische Dermatosen mit dem Charakter der Entzündung.

Dieselben gehören insbesondere bei jenen Fällen von Syringomyelie, bei welchen trophische Störungen der Haut eine hervorragende Rolle

spielen, nicht zu den Seltenheiten; besonders oft sieht man Eczeme an Händen und Füssen sich entwickeln und in chronischer Form durch Monate und Jahre andauern: die Hände und besonders die Finger zeigen dann schuppende, seltener nässende und mit Krusten belegte Stellen, Rhagaden und Streifen, schliesslich stärkere oder geringere Epidermisverdickungen. Die Vorderarme bilden schon beträchtlich seltener den Sitz von Eczemen; am Körper scheinen sie nicht häufig und unter keinen anderen Bedingungen aufzutreten, als bei normalen Individuen. Besonders auffällig ist es, dass die Rhagaden oft ausserordentlich tief greifen und manchmal monatelang jedem therapeutischen Eingriffe trotzen; Juckreiz ist bei den bei Syringomyelie entstandenen Eczemformen zumeist nicht vorhanden.

Blasenausschläge. Wohl zu den allerhäufigsten Manifestationen des Krankheitsprocesses an der Haut gehört das wiederholte Auftreten von Blasen. Ich glaube, dass man im Wesentlichen zwei vielleicht nur graduell verschiedene Formen annehmen muss: 1. Die durch das stete Recidiviren von Blasen in ganz bestimmten Nervenbezirken oder Körperabschnitten charakterisirten Formen; 2. Bilder, welche vom Pemphigus nicht unterschieden werden können. Zur ersten Gruppe gehört die weitaus überwiegende Mehrzahl der Fälle. Sehr oft liest man in den Krankengeschichten die kurze Bemerkung, dass über Nacht eine oder mehrere meistens kleinere (linsen- bis bohnengrosse) Blasen an dem oder jenem Körperabschnitte entstanden seien und die Ursache häufig nicht gefunden wurde. Der eine oder andere Beobachter, wie Kahler, sah vor der Blasenbildung eine Röthung der Haut. Bemerkungen über Blasenbildung finden sich in den Krankengeschichten bei Kahler, Schultze, Oppenheim, Hoffmann, Mann, Remak, Bernhard, Bruttan, Adler u. A. Häufig wiederholen sich nach kürzerer oder längerer Zeit die Blasenbildungen. An denselben Stellen oder wenigstens an demselben Körperabschnitte kommt es neuerlich zur Bildung vereinzelter oder in Gruppen stehender Blasen, welche mit einem serösen Inhalte gefüllt sind. Manchmal ist es mit einer Eruption abgethan, selten ist die Blasenbildung sehr reichlich, am liebsten tritt sie an den Händen und Armen auf; nach diesen Lieblingsstellen findet man sie am häufigsten an der Brust und am Rücken, seltener am Bauche, den Beinen, sehr selten am behaarten Kopfe und an der Gesichtshaut. Bei den Recidiven nimmt manchmal die Grösse der Blasen zu; ich habe bereits solche von der Grösse einer Wallnuss gesehen. Die Eruption erfolgt meistens schmerzlos — da die Blasenbildung sehr oft nur im Bereiche analgetischer Bezirke auftritt — und nach meinen eigenen Erfahrungen in die oberflächlichen Schichten des Rete, da auf einen einzigen Einstich hin der ganze Inhalt aussickert. Der Bau der Blase muss demzufolge ein einfacher sein; Abtheilungen und Fächer, wie bei den Hohlräumen, welche durch die in die tieferen Coriumschichten hinein erfolgenden Eruptionen entstehen, sind nicht vorhanden. Der Inhalt ist Anfangs ganz klar, farblos, ziemlich eiweissreich und zeigt (nach meinen Untersuchungen) ein specifisches Gewicht von 1·015—1·018. Die Blasen bleiben in der Regel mehrere Tage stehen und trocknen ein oder ihr Inhalt trübt sich, nimmt einen gelbgrünen Farbenton an, die Epidermisdecke platzt, wird abgestossen und es liegt

eine missfärbige nicht granulirende Fläche zu Tage: öfter schreitet dann der Process in die Tiefe, es gelangen die tiefliegenden Gewebsabschnitte zur Nekrosirung und Abstossung; und Heilung tritt erst nach längerem Bestande des Geschwüres ein. Ein flächenartiges Fortschreiten wie beim Pemphigus foliaceus habe ich bei dieser Form der Blaseneruptionen nicht gesehen. In ganz analoger Weise sind eine so grosse Zahl von Fällen in der Literatur beschrieben, dass ich im Zusammenhange mit meinen eigenen, ziemlich zahlreichen Beobachtungen diese Eruptionsform als eine der häufigsten bei Syringomyelie bezeichnen muss. Ich habe Anstand genommen sie unter die Pemphigusformen einzureihen, da der Zustand sich nicht generalisirt, sondern stets auf bestimmte Stellen beschränkt bleibt, und man gewöhnt ist, den Pemphigus als eine Erkrankung der ganzen Hautdecke zu betrachten; ich habe zu wiederholtenmalen das Auftreten von Blasen beobachten können, bei welchem auch die genauesten Nachforschungen kein veranlassendes äusserliches Moment zu Tage gefördert haben, und bin deshalb geneigt, die Blasenbildung als direct abhängig vom Rückenmarksprocesse zu betrachten.

In sehr seltenen (bisher blos von Neugebauer und mir beschriebenen) Fällen ist der Process an der Haut ein derartiger, dass ein Pemphigus diagnosticirt werden muss.

In meinem (bereits früher publicirten) Falle war das Krankheitsbild ein über die ganze Körperoberfläche ausgedehnter (nicht auf einen Körperabschnitt beschränkter) typischer Pemphigus foliaceus mit schlappen Blasen, an deren Peripherie die Loswühlung der Epidermis immer mehr um sich griff und bei welchem grosse Strecken des Corium von der Epidermis völlig entblösst waren. In Neugebauer's Falle war das klinische Bild ein etwas anderes. Im ersten von Asmus histologisch genauer untersuchten Falle war der Process von Neugebauer als Pemphigus neuroticus bezeichnet worden; es wurde während einer längeren Beobachtungszeit eine grössere Zahl bullöser Eruptionen beobachtet, welche zuerst nur den rechten Arm und die rechte Thoraxhälfte betrafen, später aber auf die linke Seite übergriffen und auch zuletzt Efflorescenzen im Gesichte setzten. Die Blasen hatten zumeist einen leicht gerötheten, wenig erhabenen Rand; bei anderen Eruptionen waren sie von einer quaddelförmigen weisslichen Zone umgeben, welche erst in den rosenroth verfärbten Rand überging. Gleichzeitig mit den Eruptionen wurde das Vorhandensein mehrerer grosser mit braunen oder grünen Schorfen bedeckter Vertiefungen constatirt, deren Randzone intensiv geröthet und geschwollen war; die Abstossung des Schorfes erfolgte unter Eiterung. Bei einer Untersuchung wurde die Confluenz mehrerer Blasen zu einer einzigen grossen, mit Verbuchtungen und Einsenkungen der Decke versehenen constatirt; die durch das Platzen der Blasen, sowie die direct entstandenen Ulcerationen heilten rasch zu, wobei die Narben Neigung zur Hyperthrophie zeigten.

Im zweiten von Neugebauer mitgetheilten Falle hatte eine Geschwürsbildung im Munde die Scene eröffnet. Es waren auf der Zunge gelblich belegte eitrige Stellen aufgetreten, die sehr schmerzhaft waren; anfangs liessen sie eine rundliche Form erkennen und waren von einem rothen Saum umgeben; später zeigten sie Tendenz zum Confluiren; noch später traten ähnliche Geschwüre am harten Gaumen, den Lippen und dem Zahnfleische auf. Neugebauer hält diese Affection für Pemphigus der Mundschleimhaut und stützt sich darauf, dass er zugleich, allerdings nur geringfügige, Blaseneruptionen an den Händen und den Füssen hat beobachten können. Die Obduction ergab ebenfalls eine Syringomyelie; da aber über die Ausbreitung derselben keine näheren Angaben vorliegen, insbesondere nicht, ob die Rückenmarksaffection bis in die Gegend der aufsteigenden Trigeminuswurzel gereicht hatte, ist vorläufig von der Zugehörigkeit dieser Blaseneruptionen zum Bilde der Syringomyelie zu abstrahiren.

Bemerkenswerth ist überdies, dass in beiden von Neugebauer mitgetheilten Fällen Lues vorhanden war.

Ich habe bereits seinerzeit, als ich den ersten Fall mittheilte, den causalen Zusammenhang zwischen der Rückenmarksaffection und dieser Pem-

phigusform für wahrscheinlich erachtet und bin seither in meiner Ansicht bestärkt worden, da ich in etwa der Hälfte meiner Syringomyeliefälle Blaseneruptionen, wie die in der ersten Gruppe beschriebenen, feststellen konnte. Zwischen dem Auftreten einer localen bullösen Affection und der Generalisirung der Eruption ist vielleicht nur ein quantitativer Unterschied, wenn auch ein Uebergang von der einen in die andere Eruptionsform bisher nicht beschrieben ist.

5. *Haemorrhagiae cutaneae.*

Durch Blutaustritt bedingte Krankheitsformen der Haut.

Mitunter scheinen die Gefässe der Haut bei Syringomyelie in der Weise in Mitleidenschaft gezogen zu sein, dass auf leichte Traumen hin bedeutendere Blutextravasationen stattfinden. So hat Stein in einem seiner Fälle nach jedem Nadelstiche ausgedehnte Sugillationen beobachtet. Vielleicht gehört zu diesen Erscheinungen auch die von Bernhardt in einem Falle beobachtete Hämoglobinurie.

6. *Hypertrophiae.*

In Massenzunahme bestehende Hautkrankheiten.

Hieher gehören die öfters an den Händen (auch nicht arbeitender Individuen) auftretenden schwieligen Verdickungen der Oberhaut, welche besonders in der Hohlhand und an den Fingern eine bedeutende Entwicklung erreichen können (Graf) und nach ihrer Entfernung durch macerirende Stoffe wieder auftreten. Mitunter sieht man sie auch an den Streckseiten der Finger und sie können dann durch ihre Dicke den Rest der zurückgebliebenen Beweglichkeit der Finger aufheben.

Auch Warzenbildung wurde mehrmals gerade an jenen Körperabschnitten beobachtet, welche auch sonst die directe Einwirkung des Rückenmarksleidens erkennen liessen.

Ueber Anomalien des Haarwuchses fand ich in der Literatur nur folgende Angaben:

Fischer: Die Haare sind an der rechten (erkrankten) Hand stärker entwickelt als an der linken,

Bernhardt: Haare auf der erkrankten Seite am Akromion und Rumpf schwächer entwickelt als auf der gesunden.

Ueber das Auftreten von Sclerodermie liegen einige Angaben in der Literatur vor. In den mitgetheilten Fällen (Mendel, Pick) ist es aber zweifelhaft, ob wirklich Syringomyelie vorgelegen hatte (besonders bei Pick); in dem von Fedoroff beschriebenen Falle von ausgebreiteter Sclerodermie mit Panaritien und Muskelatrophien fehlen sowohl Sensibilitätsstörungen als auch Steigerung der Patellarreflexe, so dass ich in diesem Falle Syringomyelie nicht ausschliessen, aber keineswegs intra vitam sicher diagnosticiren würde. Im ersten Falle von Kanasugi hingegen dürfte wohl Syringomyelie vorgelegen haben.

In dem Falle von Mendel waren zuerst hochgradige vasomotorische Störungen (Raynaud'scher Symptomencomplex), später schmerzlose Panaritien aufgetreten. Im Anschluss an diese Erkrankungen entwickelte sich eine Dickenzunahme der Haut, gleichzeitig wurde sie un-

nachgiebiger. Die Veränderungen waren an den Vorderarmen und im Gesichte am ausgesprochensten, die Sensibilität überall intact.

Ein Fall, welchen ich auf der Abtheilung des Primarius Freiherrn v. Pfungen habe untersuchen können, bot neben den typischen, einer Syringomyelie zuzuschreibenden Veränderungen noch ausgesprochenes Scleroderma an der Haut der beiden oberen Extremitäten und der Streckseite der unteren dar.

Bei den bisher noch nicht näher erforschten Beziehungen des Scleroderma zum Nervensystem, welche von verschiedenen Autoren (Hutchinson, Higgens, Kaposi etc.) wieder besonders betont werden, ist dieses Zusammentreffen jedenfalls sehr bemerkenswerth.

Pigmenthypertrophie fand ich in dem oben erwähnten (zweifelhaften) Falle von Mendel beschrieben; daselbst war Braunfärbung eingetreten.

Lloyd hat an beiden Beinen eines Mannes dunkle Pigmentflecke abgebildet.

Bei Syringomyelischen werden Narben öfters pigmentirt.

7. Atrophiae.

In Gewebsschwund bestehende Hautkrankheiten.

Von einigen Autoren (wie Bruhl) wurde Vitiligo beschrieben, welcher über den ganzen Körper ausgebreitet auftreten kann. (Im Falle Bruhl's waren Vitiligoflecke in grosser Zahl über die ganze Brust ausgebreitet).

Die Haut ist manchmal der Sitz deutlicher atrophischer Vorgänge. Ich habe in einem Falle an der Haut des am ärgsten afficirten, aber keine schwere Muskelatrophie zeigenden Armes eine streifenförmige, anscheinend idiopathische Atrophie der Haut gesehen in Form von grösseren Flecken, welche im Vergleich zum Niveau der umliegenden Haut tiefer lagen, sich deutlich dünner aufühlten und über welchen die Haut eigenthümlich matt glänzte. Eine starke Abmagerung der Extremität war nicht erfolgt, es konnte also hierin auch keine Ursache für Atrophie gesucht werden.

8. Neoplasmata benigna.

Unter den von Kahler besonders hervorgehobenen Hautveränderungen bei Syringomyelie waren auch die Bindegewebsneubildungen der Haut erwähnt, speciell die Keloide. Da bisher über die anatomische Beschaffenheit derselben keine histologischen Untersuchungen vorliegen, ist es derzeit unmöglich mit Bestimmtheit zu entscheiden, ob es bei Syringomyelie echte Keloide (Kaposi, Langhaus, Warren) gibt oder ob es sich nur um hypertrophische Narben und um Narbenkeloide handelt. Ich möchte nach der Aetiologie wohl annehmen, dass es echte, ohne vorausgegangene Continuitätstrennung der Haut entstandene Keloide bei der Syringomyelie gibt. Die übermässige Entwicklung der Narbe, i. e. die hypertrophische Narbe, weiters die bindegewebige Entartung derselben (Narbenkeloid) ist nach den Verletzungen der Hant bei Syringomyelie etwas ganz gewöhnliches, u. zw. sieht man sie gleich häufig an den oberen Extremitäten wie am Rumpfe

auftreten, während sonst derartige Processe an den Extremitäten sehr selten sind (vide Winiwarter). In einem meiner jüngst beobachteten Fälle war jede der zahlreichen, an dem linken Arme befindlichen Verletzungen von einem Narbenkeloid gefolgt, welches bis zu 4—5 *mm* über die umgebende Haut wulstartig vorsprang und sich sehr derb anfühlte. Zumeist waren auf dessen Oberfläche eine grössere Anzahl von sich überkreuzenden Leisten vorhanden. Die Farbe der Hervorragung war braunroth. Diese keloide Entartung beschränkte sich ausschliesslich auf den analgetischen Bezirk; Verletzungen an anderen Körperstellen heilten normal zu. Die abnorme Heilungstendenz bestand erst seit einigen Jahren.

Die Narben, welche man zumeist in grosser Zahl findet, unterscheiden sich oft nicht von den normalen, lassen aber gar nicht selten Abweichungen von der Norm erkennen, u. zw. Hypertrophie (Schultze), wie wir oben erwähnt haben oder Atrophie. Im letzteren Falle ist die Narbe etwas tiefer als die Umgebung und lässt mitunter entsprechend der Ausmündung der Talg- und Schweissdrüsen tiefe Einziehungen erkennen; ist die Narbe dabei auffallend blass und zart, so gewährt sie durch die Punktirung ein eigenthümliches Aussehen. Ich habe in einem Falle die meisten Verletzungen auf diese Weise ausheilen gesehen. Kahler beschrieb in einem seiner Fälle netzartig gestrickte Narben, die zum Theil bräunlich pigmentirt waren.

9. Ulcera cutanea.

Hautgeschwüre.

Substanzverluste der Haut, welche durch molecularen Zerfall derselben und der tieferen Schichten entstehen und bei denen die Zerstörung über die Gewebsneubildung überwiegt (Winiwarter), sind bei Syringomyelie eiu häufiges Vorkommnis. Ich habe bereits öfters Gelegenheit gehabt, zu betonen, wie oft eine schlechte Heilungstendenz bei Syringomyelie vorhanden ist und dass der Zerfall des Gewebes oft auf geringe Reize hin eintritt. Das veranlassende Moment ist manchmal ein Trauma mit oder ohne Continuitätstrennung der Haut. Eine Spontangangrän oder Druckbrand eines Hautabschnittes, das Auftreten von Blasen (Kahler, Graf, Bruttan u. A.); manchmal entwickeln sie sich nach circumscripten Entzündungen. Oft ist gar keine unmittelbar veranlassende Ursache auffindbar (Graf). Stets ist allen Formen die charakteristische Eigenschaft des Geschwüres gemeinsam, dass die oft entzündlich infiltrirte Nachbarschaft des Gewebes molecular zerfällt. Der Zerfall kann sehr tief greifen, das Unterhautzellgewebe, die darunterliegenden Fascien, Muskeln, sogar das Periost in seinen Bereich ziehen und den der ernährenden Hülle beraubten Knochen zur Nekrose bringen; (so trat im Falle von Graf eine partielle Nekrose der Scapula ein). Die Ulcerationen der Haut trotzen lange Zeit jedem therapeutischen Eingriff und schreiten auf geringfügige Anlässe weiter fort. Wie gross die Tendenz zum geschwürigen Zerfall der Haut und der darunter gelegenen Gewebe bei Syringomyelie ist, haben die Versuche von Jaquet gezeigt, welcher an den analgetischen Bezirken durch Application von Essigsäure schwer heilende Ulcerationen erzeugte, während auf der ge-

sunden Seite die Essigsäure keine Mortification des Gewebes hervorrief. Die Form des Geschwüres ist oft eine mulden- oder kraterförmige, selten sind sie fistelförmig, zumeist ist die äussere Form rundlich; die Umgebung des Geschwüres zeigt entweder gar keine Reaction oder geringe entzündliche Infiltration. Rand und Geschwürsgrund sind in der Regel unempfindlich und werden operative Eingriffe in denselben schmerzlos ertragen. Die Secretion ist manchmal sehr reichlich, besonders wenn der geschwürige Process rasch in die Tiefe greift; er kann dann in wenigen Tagen den Knochen erreichen. Wird die Secretion spärlicher, so ist das Geschwür oft von schmutzigbraunen bis grünen Borken und Krusten belegt.

Eine ganz besondere neuropathische Geschwürsform ist jetzt bereits mehrmals bei Syringomyelie beobachtet worden, nämlich das mal perforant du pied (Brunzlow, Bruhl-Chipault u. A.), welches sich in ganz analoger Weise wie bei Tabes entwickelt. Zuerst bildet sich an einer Stelle, welche einem stärkeren Drucke des Fussskelettes ausgesetzt ist, eine Schwiele, unter welcher es zu einer Entzündung und Eiterung der Haut kommt. Die Schwiele wird abgestossen und es entsteht ein rundes, trichterförmiges Geschwür, welches von dicken Epidermiswülsten umgeben ist. Der Geschwürsgrund besteht aus zottigen Granulationen und secernirt ein missfarbiges Secret. Allmälig breitet sich die Entzündung tiefer aus, die Knochen werden blosgelegt und können nekrotisiren, wie wir es auch an anderen Stellen des Körpers gesehen haben. Die Dauer kann Jahre betragen. Ob die Störung, wenigstens für Syringomyelie, rein neuroparalytischen Ursprungs ist, wie es für andere Formen von Fischer, Duplay, Morat u. A. angenommen wird, oder ein Druckgeschwür mit besonderer Localisation ist (Winiwarter, Leplal), kann wohl derzeit nicht entschieden werden; es mag aber auf den ganz ähnlichen klinischen Verlauf des mal perforant mit manchen anderen Geschwürsformen bei Syringomyelie hingewiesen werden, welche gewiss nicht durch Druck entstanden sind.

Gimeno beschreibt am linken Fusse unter der grossen Zehe ein kreisrundes tiefes Geschwür, welches steil abfallend, stark verdickte und weissliche Ränder hat. Der schmierig belegte Geschwürsgrund und die Ränder waren indolent; sehr geringe Heilungstendenz. Der Fall ist ein sehr zweifelhafter, da Lepra nicht ausgeschlossen erscheint.

Rummo bespricht bei einem Falle das Auftreten kreisrunder Geschwüre in der Analgegend, welche er nach der Indolenz des Randes und des Geschwürsgrundes, sowie dem Aussehen nach dem mal perforant zuzählt. Aber auch dieser Fall ist fraglich.

Anomalien der Nägel.

Das Aussehen der Nägel erfährt oft sehr bedeutende Veränderungen. Dieselben können im Sinne einer Hypertrophie oder Atrophie, sowie einer Stellungsanomalie derselben stattfinden. So erscheinen oft die Nägel sehr lang, auffallend stark nach den Seiten und nach vorne zugekrümmt, an der Spitze verdickt; in anderen Fällen kurz, breit, gut gewölbt. Zu dieser veränderten Gestalt gesellt sich oft noch eine veränderte Oberfläche hinzu; dieselbe ist nicht mehr glatt, sondern gefurcht und rissig, sehr oft ist der Nagel ausserordentlich spröde und brüchig und blättert

sich stark ab. In anderen Fällen wird wieder der Nagel auffallend dünn und klein, oder er kann, wie dies nach Panaritien öfters beobachtet wird, auch abfallen und wird entweder nur durch ein Nagelrudiment oder überhaupt nicht ersetzt. Hie und da endlich treten Stellungsveränderungen der Nägel auf, indem entweder letztere nach aufwärts gerichtet werden (Bruhl) oder an die absonderlichsten Stellen der Zehen gerathen. So habe ich einmal an beiden Füssen an der Plantarseite der Zehen, am schönsten ausgebildet an der grossen Zehe, die arg missbildeten Nägel vorgefunden, während an der Stelle des Nagelbettes nur eine Membran vorhanden war.

2. Gelenkserkrankungen und Knochenaffectionen.

Gelenke und Knochen bieten häufig bei Syringomyelie recht interessante Veränderungen dar, welche aber erst in den letzten Jahren insbesondere durch die Arbeiten von Sokoloff, Graf und Charcot allgemeiner bekannt geworden sind. Sie bieten Besonderheiten dar, welche allerdings nicht für Syringomyelie charakteristisch sind, aber in dieser Ausbildung und Häufigkeit sonst wohl nur bei Tabes dorsalis angetroffen werden.

Wir wollen vor allem die Gelenkserkrankungen besprechen und hiebei dem Vorgange von Graf folgend, nur die Arthropathien an den grösseren Gelenken ins Auge fassen, da an den kleinen Gelenken durch die complicirenden Eiterungen und phlegmonösen Entzündungen das Bild wesentlich getrübt wird.

Die Erkrankung befällt, wenigstens soweit bisher Beobachtungen vorliegen, im Gegensatze zu Tabes die oberen Extremitäten ungleich häufiger als die unteren. Während bei Tabes von den Arthropathien nach Schrötter 76%, nach Rotter gar 80% die unteren Extremitäten befallen, stehen nach meinen Zusammenstellungen bei Syringomyelie 73 Arthropathien der oberen Extremitäten, 16 der unteren gegenüber, i. e. von den Arthropathien entfallen etwa 80% auf die oberen Extremitäten. Beide Körperhälften sind annähernd gleich stark betheiligt. Auf 30 Arthropathien, welche die linke Seite betrafen, habe ich 28 gefunden, welche an der rechten Extremität constatirt wurden. Nach der Häufigkeit des Vorkommens gruppirt, fand ich bei 63 Patienten im Ganzen 97 Arthropathien an den grösseren Gelenken, u. zw. ergriffen:

Schultergelenk	29
Ellbogengelenk	24
Handwurzelgelenk	18
Daumengelenk	2
Hüftgelenk	4
Kniegelenk	7
Fusswurzelgelenk	7
Kiefergelenk	4
Sterno-Clavicular gelenk	2
	97

Am häufigsten erkrankt also das Schultergelenk; ihm folgt das Ellbogengelenk an Häufigkeit nach; den dritten Platz, was Häufigkeit des Vorkommens anbelangt, nehmen die Erkrankungen der Handwurzel ein.

Sehr auffällig und bemerkenswerth ist das ausserordentliche Ueberwiegen der Gelenkserkrankungen beim männlichen Geschlechte gegenüber dem weiblichen, indem auf 3—4 männliche Syringomyeliekranke mit Arthropathien immer nur 1 weiblichen Geschlechtes kommt. (Unter 61 Kranken mit Arthropathien waren 45 männlichen, 16 weiblichen Geschlechtes; in 2 Fällen ist das Geschlecht nicht angegeben.) Das Missverhältnis ist ein derartiges, dass man dasselbe nicht auf das anscheinend häufigere Vorkommnis der Syringomyelie bei Individuen männlichen Geschlechtes zurückführen kann. Ich glaube, dass in dem Umstande, dass Männer viel eher in ihrem Berufe und bei ihrer Beschäftigung Traumen ausgesetzt sind, eine der Hauptursachen für dieses bemerkenswerthe Verhalten zu suchen ist.

Die Häufigkeit von Gelenkserkrankungen bei Syringomyelie überhaupt hat Sokoloff auf 10% der Fälle bestimmt. Da aber im gegebenen Falle aus der Beschreibung und dem Verlaufe nicht immer mit Sicherheit zu entnehmen ist, ob nicht eine Gelenkserkrankung (z. B. Rheumatismus) als zufällige Complication vorhanden gewesen war, lässt sich eine auch nur annähernde percentuelle Schätzung schwer durchführen. Gelenksaffectionen bei Syringomyelie sind nach allen bisherigen klinischen Erfahrungen nicht als Seltenheiten zu betrachten; auf keinen Fall halte ich die Angabe von Sokoloff zu hoch gegriffen, sondern glaube, dass der Percentsatz ein noch höherer ist.

Unter 33 meiner Patienten fanden sich 10 mit Arthropathien, wobei ich die kleinen Finger- und Zehengelenke nicht mitrechne.

Nach der Statistik von Graf ergibt sich als Durchschnitt etwa das 40. Lebensjahr als Beginn der Erkrankung. Auch die später beobachteten Fälle stimmen hiemit ziemlich überein. Klinisch sehr interessant ist die Thatsache, dass das Gelenksleiden mitunter unter die ersten Manifestationen des Krankheitsprocesses gehört und derart das Krankheitsbild beherrscht, dass der spinale Process dadurch übersehen wird. (Vide meine Beobachtung XXVI.) So war bei einem meiner Kranken schon im 10. Lebensjahre eine Erkrankung des Ellbogengelenkes aufgetreten, während sich alle anderen Erscheinungen später entwickelten; in einem anderen Falle waren überhaupt nur die Gelenks- und Knochenprocesse in den Vordergrund getreten, während alle anderen Erscheinungen nur sehr wenig entwickelt waren.

Sehr oft ist ein Trauma ganz direct das veranlassende Moment für Gelenkserkrankungen. Manchmal ist eine anderweitige mechanische Einwirkung als Ursache anzusprechen. So sah ich bei einem Kranken durch lange Zeit andauernde Krämpfe der Oeffner des Mundes eine Arthropathie der Kiefergelenke entstehen. Manchmal dürfte eine Atrophie der die Gelenke bedeckenden Musculatur Veranlassung zur Erschlaffung der Gelenksbänder und damit auch von Gelenksprocessen geben. (V. Beobachtung Nr. V.)

Mitunter ist eine äussere Ursache der Arthropathie überhaupt nicht ausfindig zu machen und dann muss man allerdings auf den Einfluss der „trophischen“ Nerven recurriren. Die besonders von Virchow, Volkmann und Rotter vertretene Ansicht über die Genese tabischer Arthropathien trifft für das Zustandekommen syringomyelischer nicht immer zu. Diese Autoren nehmen nämlich an, dass zuerst in Folge eines

Trauma eine Arthritis deformans zustande komme; durch die Gefühllosigkeit in den Gelenken, mangelhafte Schonung und unzweckmässige Bewegung wird der Gelenksprocess nicht nur unterhalten, sondern gesteigert; eigene trophische Nerven brauchten also nicht angenommen zu werden, um die schweren Störungen zu erklären. Wenn sich nun eine Gelenkserkrankung noch zu der Zeit einstellt, in welcher die Extremität fühlt, oder wenn sie als erstes Symptom auftritt, so treffen die eben erwähnten Voraussetzungen für das Zustandekommen der Arthropathie nicht ein, und man wird wohl für die ungemein schwere Reaction auf traumatische Reize und für die spontane Entwicklung der Gelenksleiden die Existenz trophischer Nerven nicht schlechtweg abweisen können; sind ja die syringomyelischen Gelenksentzündungen nicht gar so selten so schmerzhaft, dass die Kranken durch dauernde Ruhestellung der Gelenke Contracturen acquiriren.

Das klinische Bild ist höchst eigenartig: Der Beginn ist oft ein acuter mit bedeutendem Erguss in das Gelenk und mächtiger Schwellung der Umgebung. Schmerzen fehlen oft oder sind so gering, dass manchmal erst aus dem Functionsausfalle und der Schwellung der Gelenksgegend vom Kranken eine Beschädigung vermuthet wird. Der Erguss kann sich nach Tagen oder Wochen vollkommen resorbiren und damit restitutio ad integrum eintreten oder es bleiben Residuen zurück, deren Existenz durch Knarren bei Bewegungen im Gelenke erkannt wird. Nach und nach tritt wieder eine stets zunehmende Vergrösserung in der Gelenksgegend auf, welche nach längerem Bestande eine unförmliche Verunstaltung des afficirten Körperabschnittes bewirkt. Schmerzen fehlen hiebei oft völlig. Aber auch bei fehlendem Schmerze kann es sich dabei um echte, durch Obduction verificirte neuropathische Arthropathien handeln. Die Untersuchung ergibt eine bedeutende Difformität sowohl der knöchernen Antheile des Gelenkes als auch der Kapsel und der Bänder. Die Veränderungen können hypertrophischer oder atrophischer Natur sein, sich auch miteinander combiniren. Im ersten Falle sind die Knochen stark aufgetrieben, die Gelenksknorpel usurirt, die Synovialis trägt zumeist zahlreiche, manchmal langgestielte Zotten; dieselben können sich auch von der Unterlage ablösen, und als freie Körper im Gelenke flottiren. Die Kapsel selbst enthält reichliches neugebildetes Knochengewebe; um die Gelenke herum sind in den Weichtheilen, sowie an den Knochen selbst Knochenneubildungen wahrzunehmen. Im letzteren Falle ist die Rarefaction des Kopfes, die Zerstörung der Pfanne, die Diastase der Gelenksenden und Ausdehnung der Kapsel, endlich die Erschlaffung des Bandapparates auffällig. Es können sich, wie oben erwähnt, beide Zustände combiniren, indem neben Erschlaffung des Bandapparates und der Kapsel, neben Atrophie der knöchernen Antheile des Gelenkes hypertrophische Wucherungen an der Synovialis, Knocheneinlagerungen in die Kapsel, Infiltration der Weichtheile, Exostosenbildung an den Knochen sich vorfinden.

Der Flüssigkeitserguss in das Gelenk kann auch bei diesen Formen sehr mächtig sein. Durch die oben angegebenen Momente (Schlottergelenke) ist das Zustandekommen von spontanen Luxationen natürlich ausserordentlich erleichtert (Charcot, Sokoloff, eigene Beobachtung); eine geringe Bewegung, ein Muskelzug, ein geringfügiges Trauma kann

dieselbe hervorrufen. In dem Falle XII wurde der luxirte Unterkiefer durch Muskelzug festgehalten und ging während der letzten Lebenswoche stets sofort nach der Reposition in seine fehlerhafte Stellung zurück. Manchmal ist Epiphysenlösung oder Spontanfractur der Knochen in der Umgebung der erkrankten Gelenke vorhanden. Mitunter ist der Endausgang der Arthropathie Ankylosirung des Gelenkes (Bruhl, eigene Beobachtung).

Die pathologisch-anatomische Untersuchung, welche sowohl am Kadaver als auch an mehreren durch Resection gewonnenen Präparaten vorgenommen wurde (Blocq, Fischer, Steudener, Langhans, Czerny, Sokoloff, Nissen, Kolisko (an den hier publicirten Fällen), ergab nach Graf's vorzüglicher Schilderung folgendes Verhältnis:

Die knöchernen Gelenksenden bieten wie bei tabischen Arthropathien zweierlei verschiedene Formen dar; entweder die atrophische (in 3 Fällen von Resection des Schultergelenkes gefunden) oder die hypertrophische; in Fällen der ersteren Kategorie hatte der Humeruskopf an Dicke abgenommen, einmal war er nur noch mit Mühe zu erkennen, ein anderesmal fehlte er gänzlich (auch im Falle von Sonnenburg fehlte er). Die Pfanne ist bedeutend verbreitert und hat ihre normale Wölbung verloren. Ganz analoge Veränderungen fanden sich an den Kiefergelenken des Patienten Fellinger (Beobachtung XII). Die Pfanne war beträchtlich verbreitert, es hatte sich eine neue Pfanne mit Knorpelüberzug vor der ersteren gebildet, der Unterkiefer war an seinem Gelenksende etwas usurirt.

Bei der hypertrophischen Form wird eine meist unförmige Auftreibung der Gelenksenden gefunden. Die Gelenkshöhle erscheint stark geschrumpft durch die Neubildung von Bindegewebe, welches in massenhaften Zügen dieselbe durchzieht; besonders kleine, frei im Gelenke liegende, abgesprungene Knochenstücke zeigen sich vielfach von Bindegewebsmassen stark umwachsen. Freie oder gestielte Gelenkskörper werden oft in reichlichem Maasse gefunden. Verdickung der Corticalis neben relativ wenig spongiösem Gewebe wurde von Nissen beobachtet. Der Knorpel ist in der Mitte des Gelenkes fast immer völlig geschwunden, am Rande dagegen oft wulstig aufgetrieben und mit zahlreichen Zotten versehen; zuweilen ist der Knorpel auch durch lockeres, weiches Bindegewebe ersetzt. Die Synovialflüssigkeit ist an Quantität meist nicht oder nur unerheblich vermehrt, sie wird zähe und ist manchmal blutig gefärbt. Die Synovialmembran ist gewöhnlich stark verbreitert, an einigen Stellen mit der Gelenkskapsel fest verwachsen, an anderen Stellen mit massenhaften Zottenauswüchsen versehen. So bot in einem meiner (resp. Dr. Redlich's) Fälle das ganze Gelenk durch die zahlreichen Auswüchse ein pilzförmiges Aussehen dar (Kolisko).

Die Gelenkskapsel ist fast immer erweitert und verdickt (bis 6—8 *mm*); zuweilen trägt sie an ihrer Aussenseite dendritische Zotten, mitunter sind an ihr selbst mächtige Knochen- und Kalkablagerungen zu constatiren. Der Bandapparat ist bedeutend gelockert, unter Umständen zerstört. Ausserhalb des Gelenkes tragen die Diaphysen häufig mächtige Exostosen oder sie zeigen auch Rarefaction des Knochens mit consecutiven Spontanfracturen. Die Weichtheile in der Umgebung sind stellenweise derb infiltrirt, ja verknöchert.

Nicht unerhebliche Modificationen kann dieses Bild erleiden, wenn, wie es bei Syringomyelie öfter vorkommt, das Gelenk auf metastatischem Wege oder durch ein perforirendes Trauma vereitert. Die Knochen werden dann cariös und nekrotisch, die Eiterung bahnt sich unter Infiltration der Decken einen Weg nach aussen, es entsteht eine Fistel (H. Fischer); auch diese gefährliche Complication tritt zumeist schmerzlos auf und macht am häufigsten chirurgische Eingriffe nothwendig.

Literatur der Arthropathien bei Syringomyelie.

Bernhardt: *) 20-jähriger Mann. Beginn angeblich nach einer schweren Muskelanstrengung Die Gegend des rechten Ellbogengelenkes ist ein wenig aufgetrieben; bei Bewegungen fühlt man Krachen. Die Auftreibung rührt von einem hypertrophischen Callus nach einer schmerzlosen Spontanfractur her. Nach einer geringen Anstrengung Luxation des rechten Radiusköpfchens.

2. Blasius: *) 40-jährige Frau. Sensibilitätsstörungen der Extremitäten und unvollkommene Paralyse derselben. Schmerzlose Verbrennung am rechten Arme. Luxation des rechten Vorderarmes. Resection des aus der Wunde herausgetretenen distalen Humerusendes.

3. Blocq: Erkrankung eines Ellbogengelenkes. Die Erkrankung erwies sich bei der Obduction als abhängig von einer Syringomyelie. 1884 wurde der Fall klinisch von Berbez ohne Stellung der Diagnose beschrieben. Die Schilderung lautet: Die Kranke bemerkte Anfangs an der Aussenseite des Gelenkes einen kleinen Tumor, welcher beständig wuchs, aber vollständig beweglich blieb, auch nachdem das Ellbogengelenk eine ganz enorme Grösse erreicht hatte. Im Juni 1885 war das Gelenk von ovoider Form, enorm geschwellt. Die Tumefaction occupirt die mittlere Partie des Gelenkes und reicht bis 12 *cm* über und 6 *cm* unter die Gelenkslinie. Man kann zwei grosse Vorsprünge durchfühlen, deren einer dem Epicondylus, der andere der Epitrochlea entspricht. Der Epicondylus externus ist beweglich und crepitirt deutlich bei Bewegungen. Die Epitrochlea ist kleiner und nicht beweglich. Das untere Ende des Humerus ist mit Höckern besetzt, das Olekranon stark aufgetrieben, die Bewegungen sind noch möglich, aber Extension und Flexion sind schwierig.

Die Obduction zeigte, dass das Ellbogengelenk hochgradig destruirt, die Kapsel erweitert war und dass sich zahlreiche gestielte und freie Körper im Ellbogengelenke befanden. (Eine Abbildung des Präparates ist später von Charcot veranlasst worden.)

4. Bruhl: *) Obs. 3: 48-jährige Frau. Allmälig sich einstellende Ankylose der beiden Humero-Scapulargelenke. Vorübergehende Arthropathie der Ellbogengelenke.

5. Bruhl: *) Obs. 6: 25-jähriger Mann. Syringomyelie nach dem klinischen Befunde wahrscheinlich. Im Alter von 16 Jahren schmerzlose, blasse Schwellung des rechten Sprunggelenkes; dieselbe war ohne veranlassendes Moment aufgetreten und dauerte 3—4 Monate. Spontanheilung in 8 Tagen.

6. Bruns *) bemerkt in einem Referate über einen Fall Charcot's, dass er einen unzweifelhaften Fall von Syringomyelie mit Arthropathie des Fussgelenkes gesehen habe.

7. Charcot: *) 32-jähriger Mann, welcher seit 7 Jahren an Syringomyelie erkrankt ist. Vor mehreren Monaten stellte sich beim Arbeiten ohne Schmerzen eine Deformation des Handgelenkes mit Schwellung desselben ein. Einen Monat später bemerkte er eine schmerzlos entstandene Anschwellung des Schultergelenkes. Es besteht eine Subluxation im Handgelenke, welche schmerzlos wieder eingerichtet werden kann. Krachen in den Gelenken. Die Gelenkskapsel des Schultergelenkes ist sehr weit. In der Umgebung des Ellbogengelenkes, u. zw. in der Tricepssehne und dem Triceps finden sich zwei Knochenneubildungen.

8. Charcot: *) 48-jährige Frau. Arthropathie des rechten Schultergelenkes.

9. J. B. Charcot *) 57-jährige Frau, deren Krankengeschichte schon früher von Critzmann (Obs. 2) mitgetheilt wurde. Nach einem leichten Sturze fühlte die Kranke in der rechten Schulter (der erkrankten Seite) einen lebhaften Schmerz. Sie arbeitete weiter, jedoch weniger gut als früher. Nach etwa 20 Tagen constatirte man eine Hydarthrose des Scapulo-Humeralgelenkes und eine Luxation des Humerus.

*) Nur klinisch beobachtete Fälle.

Nach Punction des Schultergelenkes und Entleerung eines halben Liters einer nur wenig getrübten Flüssigkeit gelingt die Reposition des Oberarmes leicht. Jedoch stellte sich trotz länger dauernder Immobilisation (länger als einen Monat) die Luxation immer wieder her; ebenso trat neuerlich Flüssigkeitserguss in das Gelenk ein. Fortwährendes Krachen bei Bewegungen im Gelenke; dieselben sind nur wenig schmerzhaft. Die Schmerz- und Temperaturempfindung der Haut in der Gelenksgegend herabgesetzt.

10. Critzmann: Ein Kutscher hat seit 3 Jahren Schmerzanfälle im rechten Kniegelenke, welche stets 10—15 Minuten dauern und sich drei bis viermal im Tage wiederholen. Die Bewegungen in diesem Gelenke sehr schmerzhaft, sogar schon die blosse Berührung. Die Autopsie erwies eine Syringomyelie. Ueber den anatomischen Befund im Kniegelenke wird nichts berichtet.

11. Czerny:*) 40-jähriger Mann. Starke Exsudation und Crepitation im linken Schultergelenke; Subluxation des Caput humeri. Schmerzloses Entstehen und Verlauf. Resection des verkleinerten, stark abgeriebenen und vom Knorpel entblössten Humeruskopfes. Rasche Heilung mit auffällig guter, ganz schmerzfreier Beweglichkeit.

12. Czerny:*) 40-jähriger Mann. Vor Jahren Abfrieren der linken Hand und des Unterarmes; vor 3 Jahren schmerzlose Entzündung des linken kleinen Fingers. Anschwellung des linken Ellbogengelenkes mit Bildung zahlreicher Abscesse, welche incidirt wurden. Verlauf vollkommen schmerzlos. Das Olekranon war späterhin nach oben verschoben, Condylus extern. humeri stark verbreitert, seitliche Bewegungen im Gelenke möglich. Schlottergelenk. Resection desselben ohne Narkose.

13. Czerny: 34-jähriger Mann. Wurde in die Klinik wegen Contractur abgefrorener Finger aufgenommen. Ohne nachweisbare Ursache plötzlich Schüttelfrost und Abscessbildung über dem linken Handgelenke unter lebhaften Schmerzen. Luxation der Hand volarwärts in Folge Zerstörung der Bänder; das entblösste untere Ende der Ulna tritt durch eine Oeffnung der Haut hervor. Starke Geschwulst über dem ganzen linken Unterarme. Temperatur 40·5°. Trotz hoher Amputation des Oberarmes Exitus an Pyämie. Die Section ergab Syringomyelie im unteren Hals- und oberen Brusttheile des Rückenmarkes.

14. Fischer:*) 35-jähriger Knecht, bei welchem seit mehreren Jahren sich Veränderungen des Skelettes eingestellt haben, welche an eine Akromegalie denken lassen. Schmerzlose Amputation eines Fingers. Entwicklung eines Geschwüres in der Ellbogengegend mit Freilegung der Ulna. Hierauf im rechten Ellbogengelenke Reiben. Nach schmerzloser Spaltung eines Abscesses am Vorderarme ausgedehnte Vereiternng des Ellbogengelenkes. Schmerzlose Resection desselben ohne Narkose. Der Kranke fühlt das Sägen, empfindet hiebei aber keinen Schmerz. Einen Monat später wegen Empyem des Handgelenkes Ablatio humeri. Am skelettirten unteren Humerusende fand sich eine starke, ossificirende Periostitis, die zur Bildung von zum Theile grossen Osteophyten geführt hatte. Der Condylus externus humeri war cariös. Am obern Ende der Ulna zahlreiche Knochenwucherungen, besonders am Radius, dabei aber auch eine Dickenzunahme des Knochens; ebenso erscheinen auch die Handwurzelknochen ungemein massig und gross.

15. Gessler:*) 64-jähriger Mann. Zu wiederholten Malen an allen Fingern ohne äussere Veranlassung schmerzlose Panaritien, die fast alle zur Abstossung nekrotischer Knochenstücke, Verlust von Phalangen und Ankylosirung der noch restirenden Phalangealgelenke führen. Schmerzlose Fractur des rechten Daumens. Vor 30 Jahren nach einem geringen Trauma schmerzlose Luxation des linken Oberarmes, welche zu bleibender Difformität führt. Das Caput humeri ist in Folge des Resorptionsprocesses kaum durchzutasten. Der Fall wird als Syringomyelie aufgefasst.

16. Holschewnikoff: Bei der Obduction eines 36-jährigen Reitknechtes fand Recklinghausen neben einer bedeutenden Grössenzunahme beider Händenoch mehrere Gelenksveränderungen. Der linke Daumen war stark gekrümmt u. zw. im Interphalangealgelenke radialwärts schief gestellt, anscheinend subluxirt bei normalen Gelenksenden der Knochen. Auf der Ulnarseite des Köpfchens der Basalphalanx befindet sich eine Exostose von der Grösse einer halben Erbse im gleichen Niveau mit der Gelenksfläche, aber vollständig extraarticulär. Auch am 3. Metacarpus eine Exostose.

17. Gerlach: 36-jähriger Bauer. Seit 6 Jahren schmerzlose Panaritien mit Mutilationen von Phalangen. Die linke Hand ist gegen den Vorderarm ulnarwärts

*) Nur klinisch beobachtete Fälle.

in Folge destructiver Processe im Radio-Carpalgelenk luxirt. Tod in Folge acuten Decubitus. Die Obduction erwies das Vorhandensein einer Syringomyelie.

18. Graf:*) 38-jähriger Bauer leidet seit 12 Jahren an schmerzlosen Panaritien. Vor 2 Jahren bemerkte Patient beim Heben einer Last ein Krachen im rechten Ellbogengelenke; hierauf trat eine anfangs schmerzhafte Anschwellung des Ellbogengelenkes auf, welche später immer mehr wuchs. Die Untersuchung ergab: Die Gegend des rechten Ellbogengelenkes ist eingenommen von einem grossen, im ganzen spindelförmigen, aber auf der Oberfläche sehr unregelmässigen Tumor, dessen grösste Circumferenz 55 *cm*, und grösste Länge 22 *cm* beträgt. Bei der Betastung des Tumors erhält man ein schwirrendes Gefühl, anscheinend durch Verschiebung von körnigem Inhalte. Die Ulna ist darunter ziemlich gut durchzufühlen, erscheint aber erheblich verdickt. Bei der Betrachtung des Armes fällt auf, dass der Vorderarm nicht in der Humerusachse angesetzt ist, dass letztere vielmehr von der Mitte ab stumpfwinklig nach aussen abweicht. Schmerzen werden während der ganzen Untersuchung nicht angegeben. Syringomyelie ist nach dem klinischen Befunde sehr wahrscheinlich.

19. Graf*) (Beob. 2): Der 20-jährige Cementarbeiter K. St. fiel vor 4 Jahren auf den rechten Ellenbogen, und bemerkte einige Zeit darauf eine Verdickung am Oberarme, welche stetig zunahm, ohne Beschwerden zu verursachen.

In der Gegend des rechten Ellbogengelenkes ein mächtiger Tumor. Die Gelenkenden des Humerus und der Vorderarmknochen sind unförmlich verdickt in Gestalt glatter Höcker von der Grösse von Billardkugeln, wodurch die Gelenksgegend eine monströs eckige Form erhält. Die Consistenz des Tumors ist knochenhart. Ein ähnlicher hühnereigrosser Tumor findet sich über der Ulna, drei Finger breit unterhalb des Gelenkes. Beugung und Streckung sind nicht gehemmt, dagegen Pro- und Supination fast aufgehoben. Laterale Verschiebung (Schlottergelenk) in geringem Maasse möglich. Bei activen nnd passiven Bewegungen im Ellbogengelenke Knarren. Während einer mehrmonatlichen Beobachtung Zunahme der Erscheinungen. Syringomyelie wahrscheinlich.

20. Graf*) (Beob. 3): 17-jähriger Bauer. Nach einem Sturze im 6. Lebensjahre etwas schmerzhafte Schwellung des linken Kniegelenkes, welche sich später ohne Veranlassung und auf geringe Traumen hin stets wieder erneuerte. Auch das linke Sprunggelenk wurde „von selbst“ dicker und breiter. Die späteren Anschwellungen verliefen alle schmerzlos. Die Gegend des linken Kniegelenkes ist unförmlich verdickt in Gestalt verschieden grober Höcker. Nach oben hin hat die Schwellung mehr gleichmässig glatt verlaufende Contouren, welche durch deformirende Wucherung beider Gelenksenden hervorgerufen werden. Die Tibia zeigt nach hinten hart unterhalb der Kniekehle eine stark wallnussgrosse, kugelige Exostose. Fluctuirender Erguss im oberen Recessus. Bei Bewegungen fühlt man Knarren und Reiben im Gelenke, welches auf Druck etwas empfindlich ist. Beweglichkeit im rechten Kniegelenke eingeschränkt. Fussgelenk verbreitert, in der Gegend desselben Exostosen. Deformation der Malleoli. Syringomyelie wahrscheinlich.

21. Graf*) (Beob. 4): 48-jährige Köchin. Seit 20 Jahren krank. Oft schmerzlose Verbrennungen. Vor 9 Jahren beim Wäscheaufheben Krachen im rechten Schultergelenke mit bedeutender Anschwellung in der Gelenksgegend, welche sich auf geringfügige Anlässe hin wieder erneuerte. Der rechte Arm kann im Schultergelenke nur sehr wenig activ bewegt werden. Bei der Untersuchung keine Schwellung des Gelenkes, jedoch kann man den Finger zwischen Acromion und Humeruskopf tief eindrücken; bei passiven Bewegungen des Oberarms fühlt man dabei ein grobes, beinahe hörbares Knarren. Klinische Diagnose: Syringomyelie.

22. Hoffmann:*) 37-jähriger Knecht. Seit 11 Jahren zeitweises Anschwellen der Hände, vor 4 Jahren Anschwellung und Eiterung im linken Handgelenke; die distalen Enden der Vorderarmknochen sind verdickt, und bei mässigem Drucke schmerzhaft. Ankylose der Interphalangealgelenke und der Metacarpo-Phalangealgelenke. Verunstaltung der Hände und Muskelatrophien.

23. Hoffmann*) (Fall 10): 32-jährige Frau ist seit 4 Jahren krank. Vor 2 Jahren verrenkte sie den linken Daumen, was ihr, da sie keine Schmerzen hatte, erst 8 Tage später auffiel. Derselbe ist jetzt noch luxirt. Die Enden der Vorderarmknochen erscheinen verdickt. Klinische Diagnose: Syringomyelie.

24. Derselbe*) (Fall 11): 49-jähriger Bauer. Subluxation des linken Humerus nach vorne, Erweiterung der Gelenkskapsel. Bei activen wie passiven Bewegungen

*) Nur klinisch beobachtete Fälle.

lautes hörbares Knarren im Schultergelenke, ohne dass damit Schmerz verbunden ist. Die active Beweglichkeit durch diese Anomalie stark beschränkt.

25. Derselbe*) (Fall 12): 35-jähriger Bauer. Vor 2 Jahren nach Trauma Luxation im Schultergelenke mit schmerzloser, starker Schwellung und Heilung mit Steifigkeit des Gelenkes. Wiederholte, schmerzlose Anschwellung des linken Handgelenkes. Dasselbe ist stark geschwollen, die Gelenkskapsel, noch mehr vorgetrieben, enthält Flüssigkeit. Die Sehnenscheiden verdickt; Tendovaginitis. Auf dem Handrücken tritt bei passiven Bewegungen hier und da ein fester kleiner Körper stärker vor, lässt sich aber leicht wieder in die Tiefe drücken (abgesprengter Knochen?); die distalen Epiphysen der Vorderarmknochen sind sehr stark verdickt, aber nicht druckempfindlich. Die Anschwellung reicht bis zur Mitte des Vorderarmes. Die Hauttemperatur über dem linken Handgelenke viel höher als rechts.

26. Derselbe*) (Fall 14): 39-jährige Taglöhner. Die rechte Handwurzel ist nach Angabe des Kranken bereits seit 13 Jahren deformirt. An den Fingern Defecte und Verkrümmungen. Die Obduction ergab eine Syringomyelie.

27. Karg:*) 38-jähriger Mann. Die Endphalangen mehrerer Finger fehlen; Luxation des aufgetriebenen und crepitirenden rechten Handgelenkes nach der Volarseite Untere Gelenksenden der Ulna und des Radius stark verdickt. Diagnose: Syringomyelie.

28. Karg:*) 43-jähriger Mann. Zerstörung und Verlust von Phalangen. Die Gelenksenden des rechten Humerus, des Radius und der Ulna am rechten Ellbogen fehlen auf eine Ausdehnung von 5—10 *cm*. Bewegung des rechten Vorderarmes im Ellbogengelenke in allen Richtungen schmerzlos unter Crepitation möglich. Klinische Diagnose: Syringomyelie.

29. Kanasugi:*) 47-jähriger Knecht, seit 10 Jahren krank. Schmerzlose Verbrennungen. Das rechte Handgelenk ist sehr verdickt, auch das rechte Ellbogengelenk ist dicker als das linke. Diagnose: Syringomyelie.

30. Langhans: 40-jähriger Mann. Klinische Diagnose: Lepra mutilans. Verlust mehrerer Phalangen in Folge schmerzloser Panaritien. Kolbige Verdickung der Fingergelenke. Vereiterung des rechten Handgelenkes. Sepsis. Die Autopsie ergab eine mächtige Syringomyelie.

31. Lloyd: 31-jähriger Mann. Beginn des Leidens mit Anschwellung des rechten Sprunggelenkes. Es war unzweifelhaft eine Arthropathie, ähnlich denen bei Tabes und progressive Paralyse. Der Knochen war nirgends entblösst, keine Stalactitenbildung. Die intra vitam gestellte Diagnose auf Syringomyelie wurde durch die Obduction bestätigt.

32. Lunn. Ein Fall welcher klinisch als amyotrophische Lateralsklerose aufgefasst worden war, und auch als atypische Form derselben beschrieben wurde, bot sehr schwere Deformitäten der Schulter- und Handgelenke, sowie der Clavicular gelenke dar. Trophische Störungen an den Fingern. Die Obduction erwies ausser den Gelenksveränderungen eine Syringomyelie durch das ganze Rückenmark. Die Gelenksveränderungen waren schon bei Lebzeiten des Kranken als typische, nervöse Arthropathien beschrieben worden.

33. Mill:*) theilt einen Fall von Arthropathie des rechten Kniegelenkes mit.

34. Morvan:*) 35-jähriger Mann. Unvollständige Luxation des linken Humerus bei starker Ausdehnung der Kapsel. Verunstaltung der Gelenksenden in leichtem Grade.

35. Morvan:*) 45-jährige Köchin. Subluxatio capitis humeri dextri subcoracoidea. Die Reposition gelang leicht, jedoch recidivirte die Luxation immer wieder.

36. Morvan:*) 52-jähriger Mann. Bei Bewegungen im rechten Schultergelenke tritt das Caput humeri deutlich hervor. Neigung zur Luxation, da die Kapsel ausgedehnt war.

37. Morvan:*) 47-jähriger Mann mit Luxation des rechten Humerus. Die Gegend des rechten Schultergelenkes etwa doppelt so dick wie die des linken. Starke Deformität der Gelenksgegend mit Exostosen. Excessive Dehnung der Bänder. Zwischen Proc. arom. claviculae und dem Acromion Entfernungen von 4 *cm*. Reposition des luxirten Kopfes leicht möglich, jedoch tritt stets wieder Spontanluxation auf.

38. Nissen:*) 27-jähriger Grubenarbeiter. Vor mehreren Jahren Fall auf das linke Schultergelenk, starke Exsudation in dasselbe mit unerheblichen Schmerzen. Zur Zeit der Untersuchung bestand Schwellung und Fluctuation im linken Schultergelenke. Der Humeruskopf lässt sich leicht in dem stark verbreiterten, mit Zotten

*) Nur klinisch beobachtete Fälle.

versehenen Kapselraum aus der Pfanne nach vorne und hinten luxiren, dabei knarrendes Geräusch. Das Oberarmende erscheint zugespitzt. Nirgends Schmerz bei Druck oder passiver Bewegung. Active Bewegung sehr beschränkt. Fistelbildung an der Vorderseite des Oberarmes. Die Sonde führt unter dem M. biceps in das Gelenk. Resection ohne Narkose oder locale Anästhesirung. Enorme Zottenbildung im Gelenke. Verkleinerung des Kopfes, Vergrösserung der Pfanne.

39. Nissen:*) 43-jährige Frau. Ohne äussere Veranlassung Anschwellung des linken Schulter- und Ellbogengelenkes. Starke Beeinträchtigung der Function wegen erheblicher Schmerzen. Im Ellbogengelenke nahm die Schwellung allmälig ab. Bei der Aufnahme zeigte sich die linke Schultergelenksgegend durch Flüssigkeitserguss stark aufgetrieben. Active Beweglichkeit des Humerus sehr gering, bei passiven Bewegungen lässt derselbe sich leicht nach vorne unter den Processus coracoideus, nach hinten an den Rand des Latissimus dorsi luxiren. Dabei knarrende Geräusche. Im linken Ellbogengelenke keine sicht- und fühlbaren Veränderungen. Die Endphalangen verkürzt und verbreitert Linksseitige Skoliose der oberen Brustwirbelsäule, oberhalb und unterhalb derselben compensatorische Skoliose nach rechts.

40. Nissen:*) 53-jähriger Gärtner. Seit früher Jugend beginnende Deformitäten der Phalangen. Nach einem Sturze auf den rechten Ellbogen, Schwellung des Gelenkes. Incision und Drainage des vereiterten Gelenkes. Zu gleicher Zeit konnte der Kranke auch im linken Ellbogengelenke den Arm nicht mehr ordentlich heben. Im rechten Ellbogengelenke steht der Unterarm rechtwinklig flectirt; nur ganz geringe Beugung und Streckung unter knarrenden Geräuschen möglich. Sämmtliche Gelenksenden verdickt und deformirt. Pro- und Supination aufgehoben. Im linken Schultergelenke starker Flüssigkeitserguss, Luxation des Humeruskopfes nach vorne und innen, leichte Verschieblichkeit desselben nach hinten in der Pfanne und über dieselbe hinaus, bei Bewegungen deutliches Knarren und Reiben. Active Bewegungen ohne Drehung der Scapula nur in ganz geringem Maasse möglich. Das Gelenksende des Oberarmes bedeutend rareficirt.

41. Prouff:*) 56-jährige Frau. Starke Schwellung der rechten Schulter, Exsudation in die Gelenkskapsel, Crepitation und ausgesprochene Beschränkung der Bewegungen.

42. Remak:*) 40-jähriger Schlosser. Mehrere grosse Blasen in der linken Schultergelenksgegend mit serösem Inhalte. Nach ihrem Aufplatzen tiefe Ulcerationen. Nach Verheilung der Geschwüre starke, sehr schmerzhafte Anschwellung des linken Schultergelenkes. Active Beweglichkeit sehr häufig beeinträchtigt, passive wenig gestört, dabei deutlich Crepitation. Klinische Diagnose: Syringomyelie.

43. Roth:*) 37-jähriger Mann. Das linke Ellbogengelenk ist im Winkel von cca 100° gebeugt. Bewegungen sehr beschränkt. Die Gelenkenden stark verdickt und höckerig. Zwei Fistelgänge, in denen man mit der Sonde auf entblössten, theilweise losgelösten Knochen gelangt. Pro- und Supination normal. Die grösste Consistenz des Gelenkes ist auf der Extensorenseite; das Gelenk selbst sehr mächtig erweitert. Die Bewegungen erfolgen unter Crepitation und sind vollkommen schmerzlos. Im Gelenke sind Knochensplitter vorhanden.

44 Roth:*) 23-jähriger Mann mit ausgesprochen neuropathischen Arthropathien. Im Schultergelenke mehrmals schmerzlose Luxation des Armes. Erweiterung der Gelenkskapsel, Exostosenbildung. Die Epiphysen sind verdickt. Syringomyelie wahrscheinlich.

45. Schultze: Bei der Section eines 49-jährigen Mannes, welche eine Syringomyelie erwies, wurden deutliche Veränderungen am linken Hüftgelenke an Arthritis deformans erinnernd, gefunden. Die Bewegungen im Gelenke waren stets ausserordentlich schmerzhaft gewesen.

46. Schultze:*) 41-jähriger Arbeiter. Im 33. Lebensjahre Fall von einer Treppe, darauf Schmerzen in der linken Supraclaviculargegend. Knarren in beiden Schultergelenken bei passiven Bewegungen. Diagnose: Syringomyelie.

47. Sokoloff:*) 23-jähriger Mann. Vor mehreren Jahren Luxation des rechten Handgelenkes. Seit 1889 schmerzlose Schwellung des linken Ellbogengelenkes. Dasselbe bei der Aufnahme spindelförmig verdickt, rechtwinklig flektirt, stark infiltrirt, mehrere schlecht granulirende Ulcerationen aufweisend. Passive Bewegungen vollkommen frei, fast schmerzlos und von Knochencrepitation begleitet. Verhältniss der Gelenkflächen zu einander nicht zu bestimmen. Luxation der rechten Hand auf die Volarseite noch vorhanden, Gelenkfläche der Ulna verdickt. Rechte Dorsal- und linke

*) Nur klinisch beobachtete Fälle.

Lumbalskoliose. Bei der Resektion wurde gefunden: Starke Verunstaltung des Olekranon und des Proc. coronoides. Verlust des Knorpels. Theils Rarefaction, theils mächtige Auftreibung der knöchernen Gelenksenden

48. Sokoloff:*) 37-jähriger Arbeiter. Vor 7 Jahren Anschwellung des rechten, später des linken Ellbogengelenkes. Letztere stach Patient selbst mit einer Scheere auf, ohne Schmerz zu empfinden. Das untere Ende des Humerus aufgetrieben, Olekranon verbreitert. Bei wenig schmerzhaften Bewegungen, die passiv auch seitlich möglich sind, deutliche Crepitation der aneinander reibenden Gelenkflächen. Die Incision fördert nur zähe, leicht blutige Flüssigkeit zu Tage. Das obere Ende der Ulna verdickt und verbreitert, Olekranon nach oben verschoben, von bindegewebigen Massen stark umwachsen. Am unteren Ende des Humerus und Kopfe des Radius Knorpel defect.

49. Sokoloff:*) 40-jährige Bäuerin. Mehrere theilweise sehr schwere Traumen am linken Schulter- und Ellbogengelenke. In den anfangs stark geschwollenen, später nach Nachlass der Schwellungen leicht knarrenden Gelenken relativ geringe Schmerzen. Luxatio humeri sinistri subclavicularis. Der atrophische Kopf lässt sich leicht einrichten, luxirt aber ebenso leicht wieder. Ausgedehnte passive Bewegungen im Schlottergelenke. Der linke Ellbogen unter einem Winkel von 140° gebeugt. Starke Verunstaltungen der Gelenkenden, Fractur des Olekranon. Abnorme passive Beweglichkeit nach allen Richtungen, dabei leichtes Crepitiren zu hören. Keine Exsudate. Linkes Handgelenk ebenfalls verbreitert, auch hier bei Bewegungen Crepitation. Verunstaltungen und Contracturen der Phalangealgelenke. Resection des Schulter- und Ellbogengelenkes, zum Theil ohne Narkose.

50. Sonnenburg:*) 50-jähriger Drehorgelspieler. Arthropathie des linken Schultergelenkes (der Kranke musste mit der linken Hand die Drehorgel spielen). Die Schulter ist abgeflacht; die Gelenkfläche der Scapula ist deutlich abzutasten und erscheint leer. Das Ende des Humerus fühlt man unterhalb der leeren Pfanne frei beweglich. Der Humeruskopf ist geschwunden. Es besteht ein vollkommenes Schlottergelenk. Active Beweglichkeit stark vermindert; passive Excursionen im Gelenke sind nur wenig schmerzhaft. Keine Osteophyt-Bildungen. Die Gelenke an den Fingern haben weite Kapseln.

51. Steudener: 35-jährige Frau; zu wiederholten Malen Panaritien mit Abstossung von Phalangen. Plötzlich Anschwellung des rechten Handgelenkes und Unterarmes; die Incision entleert Eiter. Fast der ganze Carpus ist nekrotisch. Spontanfractur der rechten Ulna, später des rechten Humerus, sowie Spontanluxation des Radius. Tod durch Pyämie. Anatomischer Befund: Syringomyelie durch die ganze Länge des Rückenmarkes.

52. Strümpell: 35-jähriger Kaufmann. Im 17. Lebensjahre Fall auf die rechte Seite. Gleich darauf starke Schmerzen im rechten Hüftgelenke, welche $^3/_4$ Jahre anhielten, dann nachliessen, um von Zeit wieder heftiger aufzutreten. Trotz permanenter Bettruhe später Zunahme der Schmerzen im Gelenke fast bis zur Unerträglichkeit. Anschwellung und Röthung in der Umgebung des 4. Metacarpo-Phalangealgelenkes der rechten Hand, welche auf das Handgelenk übergriff. 3 Wochen später entzündliche Anschwellung des rechten Fussgelenkes, besonders am Malleolus externus. Autopsie: Syringomyelie durch die ganze Länge des Rückenmarkes.

53. Weil:*) 52-jähriger Schuhmacher. Schon vor 30 Jahren Krankheitsbeginn mit Bildung von Panaritien. Vor mehreren Monaten plötzlich ohne bekannte Veranlassung bedeutende schmerzhafte Anschwellung der linken Schulter, ferner Schmerzhaftigkeit im linken Ellbogengelenke. Bei der Aufnahme kindskopfgrosse, fluctuirende Geschwulst am linken Schultergelenke. Verdickung des äusseren Scapularrandes, Verbreiterung des Akromion. Unter knackenden Geräuschen ist das caput humeri leicht nach vorne unter den Processus coracoideus und nach hinten über den äusseren Scapularrand zu luxiren. Kopf und Pfanne unregelmässig verdickt und mit Höckern versehen. Deformitäten an den Phalangen. Skoliose der Brustwirbelsäule.

Eigene Beobachtungen.

54. 31-jährige Frau. Nach einem Sturze ins Wasser schmerzhafte Anschwellung aller Gelenke beider Beine; dieselbe blieb länger als ein Jahr bestehen, dann trat eine schmerzlose Anschwellung des rechten Handgelenkes auf. Syringomyelie sehr wahrscheinlich.

---

*) Nur klinisch beobachtete Fälle.

55. Bei dem 40-jährigen Kranken Dominik F. (Beob. XII.) stellten sich in den letzten Monaten seines Lebens Arthropathieen beider Kiefergelenke ein. Bei jeder intendirten Bewegung des Unterkiefers trat zuletzt Spontanluxation auf. Die fehlerhafte Stellung wurde stets durch Muskelcontractionen fixirt. Die Obduction ergab eine Ausweitung der Gelenkskapsel und Neubildung einer Gelenkspfanne vor der alten (auf der rechten Seite besonders ausgesprochen).

56 Der 57-jährige Jakob P. litt an schmerzhaften Auftreibungen beider Kniegelenke; die Beweglichkeit in dem Gelenke war wegen der Schmerzhaftigkeit hochgradig eingeschränkt. Es stellte sich später eine spitzwinklige Contractur im Gelenke ein. Die Obduction ergab eine sich durch nahezu das ganze Rückenmark erstreckende Syringomyelie.

57. Katharina H., 78 Jahre alt. Bewegungsfähigkeit im linken Schultergelenke erheblich eingeschränkt; die Bewegungen etwas schmerzhaft. Obduction: Das linke Schultergelenk zeigt einen pilzförmigen, mit zahlreichen, knorrigen nnd knorpeligen Wucherungen versehenen Kopf (des Oberarmes) und eine veränderte Kapsel. Aehnliche Veränderungen am rechten Oberarmkopfe und im linken Ellbogengelenke. Syringomyelie.

58. Der 31-järige Buchbinder Adalbert v. R. gab an, dass er im 10. Lebensjahre beim Spielen, gestürzt sei; er bemerkte, dass er den Arm schlecht bewegen könne, aber keine Schmerzen habe. Schmerzlose Einrichtung.

59. Bei der Untersuchung der 54-jährigen M. G. constatirte ich eine starke Auftreibung des rechten Ellbogengelenkes. Dasselbe viel umfangreicher als das der anderen Seite; die Haut über dem Gelenke war weder geröthet, noch ödematös. Die Bewegungen in demselben sind etwas schmerzhaft. Kein Knacken bei Bewegungen. Leichte seitliche Bewegungen möglich (Lockerung der Bänder). Die Arthropathie ist ohne der Patientin bekannte Ursache entstanden und wurde die Kranke erst durch die Untersuchung auf den Process aufmerksam gemacht.

60. Die Krankheit begann bei dem 32-jährigen Franz Kaiser mit Schmerzen im rechten Schultergelenke; jede Bewegung rief heftigen Schmerz hervor. Es trat schliesslich eine Ankylosirung im rechten Schultergelenke ein, aber selbst dann noch war jede mit dem rechten Oberarme ausgeführte Bewegung ungemein empfindlich. Die umgebenden Knochen waren aber auch auf stärkere Traumen hin nicht empfindlich.

61. Der 45-jährige Geschäftsdiener Heinrich P. leidet an einer habituellen Luxation beider Kiefergelenke, welche er selbst wieder reponiren kann. Die Luxation trat im Laufe der Erkrankung ohne dem Patienten bekannte Ursache zuerst links (der stärker befallenen Gesichtshälfte) und dann erst rechts auf.

62. Bei dem Patienten Massaryk constatirte Doc. Dr. Frank eine Subluxation im linken Sterno-Claviculargelenke; bei Bewegungen des Armes nach rückwärts fühlte man stets deutlich das Köpfchen der Clavicula vorspringen.

63. In dem Falle XXVI. war die Patientin angeblich an chronischen Gelenksrheumatismus erkrankt. Der Obducent fand auch in Wirklichkeit schwere Gelenksveränderungen, welche aber mit Arthritis deformans nicht übereinstimmten.

Wie aus dem Vorhergehenden ersichtlich, fällt oft den Veränderungen der Knochen keine unerhebliche Rolle in dem Symptomenbilde zu. Anatomisch können im Allgemeinen, wie gerade früher erwähnt, die Veränderungen entweder als atrophische mit Zunahme der spongiösen Knochenräume und Rarificrung der Compacta oder als hypertrophische mit Zunahme des Knochens in allen Dimensionen bezeichnet werden. Bedeutende Difformitäten im Skeletbau können dadurch zu Stande kommen, dass nur einzelne Abschnitte desselben auffallend hypertrophiren, z. B. die Endphalangen der Finger, der Metacarpi, die Epiphysen der Vorderarmknochen, oder dadurch, dass an einzelnen Stellen Exostosen in bedeutender Grösse und Zahl auftreten, so dass der Contour des Knochens sehr wesentlich verändert erscheint. So beschreibt Graf eine enorme Exostose am Oberarm, Dejerine sah eine mehr als taubeneigrosse Exostose. Eine begleitende ossificirende Periostitis setzt mitunter mehr plattenähnliche Auflagerungen auf den Knochen oder führt zur Bildung

zahlreicher Osteophyten. Dabei wird der Knochen manchmal erheblich dicker (Fischer). Der Knochen kann aber in seiner Compacta dicker werden und die Markhöhle sich verkleinern, ohne dass eine auffallende Veränderung der Gestalt vorliegt.

An den Gelenksenden kann der atrophische, seines Knorpelüberzuges beraubte Knochen, wie bemerkt, durch die Bewegung im Gelenke geradezu abgeschliffen und zermalmt, und dadurch im Längendurchmesser erheblich kürzer werden. Derartige Verkürzungen hat man zu wiederholtenmalen am Oberarm beobachtet.

Wohl weitaus die bedeutendsten Knochenaffectionen stellen aber die Spontanfracturen dar. Es ist mit diesem Ausdrucke ein Trauma als Ursache nicht ausgeschlossen, nur steht die Schwere des stattgehabten Insultes und die erfolgte Reaction ausser jedem Verhältnis. Die Spontanfracturen bei Syringomyelie bieten mehrere interessante Symptome dar, welche sie aber mit den bei Tabes beobachteten theilen; so ist vor allem die völlige Schmerzlosigkeit der Fractur bemerkenswerth, welche uns nebst anderen pathologischen Thatsachen den Beweis erbringt, dass auch die tiefen Theile bei Syringomyelie analgetisch sind. Allgemein citirt ist der von Schultze beschriebene Bäcker, welcher beim Teigkneten sich den Oberarm brach und erst durch das Hängen der Hand auf das Vorkommnis aufmerksam wurde. In dieser Beobachtung sind zwei Punkte auffallend: Die schmerzlose Fractur und das geringe Trauma, welches zur Erzeugung einer Fractur ausreichte. Wir haben früher gezeigt, welche schweren anatomischen Veränderungen sich manchmal bei Syringomyelie an den Knochen vollziehen können, wie sehr durch die Porosität der Compacta, Schwinden der Spongiosa und Zunahme der Markhöhle die Fragilität der Knochen erhöht wird, wir haben gesehen, dass die Widerstandsfähigkeit des Knochens sehr abnimmt. Es erscheinen aber alle diese Momente nicht ausreichend, um die erhöhte Knochenbrüchigkeit zu erklären, da die anatomischen Veränderungen mitunter nicht sehr bedeutende waren.

Die Fractur ist zumeist von einer sehr bedeutenden Schwellung der Weichtheile gefolgt. Die Wiedervereinigung der Bruchenden erfolgt oft rasch, so rasch, wie bei sonst normalen Individuen, seltener zieht sich der Heilungsprocess in die Länge und endet mit Bildung einer Pseudarthrose. Der gebildete Callus kann sehr gross und mächtig, sowie sehr solid sein; wahrscheinlich trifft für die Entwicklung eines übermässigen Callus bei Syringomyelischen das von Kredel für tabische Fracturen betonte Verhalten zu: infolge der Schmerzlosigkeit werden die beiden Knochenenden dislocirt, reiben aneinander und in Folge des starken mechanischen Reizes hypertrophirt der Callus.

Die Spontanfracturen treten wohl in der Regel erst in einer vorgerückten Periode der Syringomyelie auf, vielleicht aber manchmal auch schon in früheren Perioden.

Bisher scheint eine geringe Disproportion bezüglich Betheiligung des männlichen und weiblichen Geschlechtes insoferne vorhanden zu sein, dass die grössere Zahl der Fracturen bei Männern stattgefunden hatte während bei Tabes das weibliche Geschlecht in einem ungleich höheren Procentsatze an der Spontanfractur participirt als das männliche. Die Fracturen finden sich sowohl an den oberen als auch an den unteren Extremitäten, mitunter multipel, manchmal gleichzeitig auftretend. Der

Patient Schultze's erlebte im Laufe von 3 Jahren 4 Fracturen (Humerus, Radius, 2 Mittelhandknochen); Steudener's Kranke hatte eine Spontanfractur der rechten Ulna, später des rechten Oberarms erlitten; der Kranke Gessler's eine Fractur des rechten Daumens und linken Oberarms. Die oberen Extremitäten sind, was Häufigkeit anbelangt, auffallend bevorzugt im Vergleich zu den unteren; dies steht im geraden Gegensatz zur Tabes, bei welcher die Spontanfracturen an den unteren Extremitäten überwiegen. Auffallend oft ist auch die rechte Körperhälfte betroffen, offenbar weil der rechte Arm häufiger zur Arbeit gebraucht wird, und deshalb mehr Schädlichkeiten ausgesetzt ist, als der linke.

In einem Punkte besteht aber trotz der anscheinend gleichartigen Veräuderung zwischen tabischen und springomyelischen Knochenerkrankungen eine grosse Differenz. Oft findet man nämlich im Verlaufe der Erkrankung eine spontane Nekrose des Knochens, welches Ereignis bei Tabes zu den seltensten gehört. Der Vorgang vollzieht sich in der Regel in der Weise, dass ein Entzündungsprocess auf das Periost übergreift, dasselbe auf eine Strecke weit vernichtet, worauf das seiner Matrix beraubte Knochenstück abstirbt und ausgestossen wird. Am häufigsten ist dieser Vorgang an den Phalangen der Finger und Zehen, und es gelangen auf diese Weise mitunter ganze Finger zur Abstossung; aber auch an den längeren Röhrenknochen ist ein ähnliches Verhalten beobachtet, ja sogar an den platten Knochen, wie der Scapula (Graf) beschrieben worden.

3. Wirbelsäule.

Bereits seit langem ist das Vorkommen von Verkrümmungen und Verbildungen der Wirbelsäule bei Höhlenbildungen im Rückenmarke bekannt.

Die Missbildungen können entweder angeboren oder erworben sein. Zu ersteren sind die knöchernen Defecte der Wirbelsäule zu rechnen, wie sie im Gefolge des unvollkommenen Abschlusses des Wirbelcanales vorkommen, und als spina bifida bezeichnet werden. In der That sind oft Defecte dieser Art auch von einer Höhlenbildung im Rückenmarke begleitet, wie mehrere Beobachtungen darthun.

Ausser dieser Hemmungsbildung der Wirbelsäule stellen sich auffällig oft Abweichungen derselben im Verlaufe, sogar nicht selten schon im Beginne der Erkrankung ein. Obgleich bereits zahlreiche frühere Autoren den Befund erwähnt hatten, betonte erst Bernhardt die auffällige Coincidenz von Skoliose und Kyphose mit Syringomyelie, und hob dieses Zusammentreffen insbesondere Morvan gegenüber hervor, welcher dasselbe bei dem nach ihm benannten Symptomencomplexe gefunden hatte. Bernhardt hatte unter 70 in der Literatur mitgetheilten Fällen 18mal, i. e. in 25% Abweichungen von der Norm gefunden. Bruhl rechnet nach seinen Fällen noch einen weit höheren Procentsatz heraus, und meint, dass im Durchschnitt sich etwa bei der Hälfte aller Kranken Skoliose vorfindet. Nach meinen Beobachtungen würde ich wohl die Ziffer von Bernhardt als die richtigere annehmen, zumal ich auf ganz leichte Skoliosen als ein sehr gewöhnliches und häufiges Vorkommnis kein besonderes Gewicht lege. Unter 31 Patienten meiner Beobachtung,

bei welchen ich auf Verkrümmungen der Wirbelsäule genauer untersuchte, habe ich 13mal Abweichungen von der Norm*) gefunden. (In 40% der Fälle.)

Die Skoliose beginnt zumeist in der Brustwirbelsäule und wird von entsprechenden compensatorischen Skoliosen der anderen Abschnitte der Wirbelsäule gefolgt. Eine reine Skoliose erreicht bei Syringomyelie nur selten hohe Grade. Sie combinirt sich, wenn sie stark wird, zumeist mit Kyphose. Letztere findet sich oft auch allein vor, und ist am häufigsten an der Halswirbelsäule und den oberen Brustwirbeln zur Beobachtung gelangt. Der Form nach ist sie durchwegs als bogenförmig beschrieben worden. Spitzwinkelige Kyphosen sind meines Wissens bisher nicht gesehen worden. In den höheren Graden combiniren sich, wie oben erwähnt, zumeist Kyphose und Skoliose und kann hierdurch eine ganz ausserordentliche Deformation der Wirbelsäule und des Thorax zustande kommen. Durch die starke Wölbung der Wirbelsäule wird der Kopf nach vorne gebeugt, das Kinn der Brust genähert und treten die Schultern stark hervor. Sehr schön ist in mehreren Abbildungen die Haltung eines derart missbildeten Kranken in der These von Hallion wiedergegeben. Ich habe 4 Fälle gesehen, bei welchen eine ganz extreme Kyphoscoliose vorhanden war. In allen diesen Fällen war durch eine übermässige Krümmung der Wirbelsäule eine beträchtliche Veränderung des Thorax eingetreten. In dem einen Falle waren die Rippen auf der Seite, welcher die Convexität des Bogens zugewendet war, stark gekrümmt, da jedoch das Sternum eingesunken war, bot der Kranke einen höchst sonderbaren Anblick mit seinem Buckel und der erst im Verlaufe der Krankheit entstandenen Trichterbrust dar. In einem anderen Falle war die eine Thoraxhälfte ausserordentlich viel breiter geworden als die andere, hatten also die Rippen ebenfalls an den Veränderungen theilgenommen.

Sehr selten ist Lordose vorhanden. Ich habe nur einen einzigen derartigen Fall, welcher sich auch sonst völlig atypisch verhielt, gesehen; Bruhl hat ebenfalls in der Literatur einen derartigen Fall gefunden.

Die Wirbelsäule ist auf Druck mitunter empfindlich und zwar oft an denjenigen Stellen am stärksten, an welchen der Process am stärksten ausgesprochen ist. Mitunter, besonders in vorgeschrittenen Stadien ist die Wirbelsäule anfallsweise auf Druck ausserordentlich schmerzhaft und (dies ist besonders an der Halswirbelsäule der Fall), vollkommen steif, so dass ich schon mehrmals an begleitende meningeale Processe dachte, während die Obduction vollkommen intacte Meningen aufwies. Die Schmerzhaftigkeit der Wirbelsäule auf Druck ist in der Regel bei Syringomyelie mit Tumorenbildung viel ausgesprochener, als bei anderen Formen derselben. Die Wölbung der Wirbelsäule wurde bereits mehrmals am stärksten in der Höhe der grössten Rückenmarksläsion gefunden (Raymond).

Die Kyphoskoliose zeigt sich oft erst in den späteren Stadien der Erkrankung, mitunter gehört sie aber zu den allerersten Symptomen und eilt den Muskelatrophien voraus. Aus diesem Grunde haben mehrere

*) Jedoch sind hiebei auch ganz leichte Skoliosen mitgerechnet.

Autoren die trophische Natur dieser Läsion angenommen, während andere, unter diesen vor allen Roth, an die myopathische Natur der Skoliose glauben, indem sie sich auf den Befund Roth's stützen, welcher in einem Falle degenerative Veränderungen in den kurzen Rückenr muskeln constatirt hat. Diese Atrophien sollen gelegentlichen Falls das Krankheitsbild eröffnen. Endlich wurde die von Krönig für die tabischen Wirbelveränderungen angenommene Polyarthritis vertebralis auch mehrfach in Betracht gezogen, ohne aber allgemein acceptirt zu werden. Ich würde mich insbesondere in Anbetracht des Umstandes, dass bereits mehrmals trotz hochgradiger Skoliose völlige Integrität der Rückenmuskeln constatirt wurde, mit Morvan und Bruhl für die trophische Natur der Deviation der Wirbelsäule entscheiden.

4. Vergrösserung einzelner Körperabschnitte.

In einem berühmt gewordenen Falle haben Holscheschnikoft und Recklinghausen das gleichzeitige Vorkommnis von Akromegalie und Syringomyelie beschrieben. Die Coincidenz beider Erkrankungen wurde zwar als interessante Combination, aber doch nur als ein zufälliges Zusammentreffen durch mehrere Jahre betrachtet, da damals eine Grössenzunahme einzelner Skeletabschnitte bei Höhlenbildungen im Rückenmarke noch nicht beobachtet worden war. Es lagen allerdings zu jener Zeit bereits Beobachtungen in dieser Richtung vor, waren aber falsch gedeutet worden. So hatte Fischer in seiner Arbeit über Riesenwuchs einen Fall genau beschrieben, welcher zweifelsohne Syringomyelie ist. So wurde von Bier ein Fall von Akromegalie*) mitgetheilt, welcher nach seinem weiteren von H. Fischer beschriebenen Verlaufe der Syringomyelie zuzurechnen ist u. a. m.

Jetzt liegen bereits mehrfache Angaben über übermässige Entwicklung einzelner Körperabschnitte bei Syringomyelie vor, und ich bin in der Lage, die diesbezüglichen Kenntnisse durch mehrere ziemlich genau beobachtete Fälle zu vermehren.

Am häufigsten wurde eine Grössenzunahme einer Extremität oder eines Theiles derselben gesehen. Die Vergrösserung ist entweder gleichmässig und betrifft dann alle Theile, sowohl die Knochen als auch die Weichtheile (Fischer), oder es werden die Knochen befallen und hypertrophiren, während die Haut und Weichtheile keine Veränderung erfahren (eine eigene Beobachtung). Ist die ganze Hand vergrössert, verbreitert, tatzenförmig (Charcot, Karg) geworden, die Handwurzel breit, die Finger dick und plump, so kann man recht wohl diesen Zustand mit Hoffmann und Marie als Cheiromegalie bezeichnen. Mitunter ist aber die Vergrösserung noch mehr ausgesprochen, und betrifft eine ganze Extremität (Fall mit Riesenwuchs von Fischer, H. Fischer, Marie). Marie will diese Zustände streng von Akromegalie gesondert wissen, nachdem sie mit dieser Krankheit nichts gemein hätten. Jedoch mag wohl nach meiner Meinung immerhin daran festgehalten werden, dass Uebergangsformen zur Akromegalie bei Syringomyelie beobachtet wurden

*) Dessen Zugehörigkeit zu dieser Erkrankung allerdings von Marie bestritten wurde.

und auch die klinische Coincidenz beider Formen feststeht, so dass wohl manche Fälle, welche klinisch als Akromegalie imponiren, zur Syringomyelie zu rechnen sind.

In manchen Fällen (Rosenbach, Dejerine, eine frühere Beobachtung) wurde eine allmählige, kolbenförmige Auftreibung der Nagelphalangen (Trommelschlägelfinger) beobachtet, welche sich mitunter (Dejerine, Fall I) mit Auftreibung der langen Röhrenknochen an ihrem distalen Ende vergesellschaften. Hiedurch entsteht das von Marie und Bamberger gleichzeitig gezeichnete Bild der Osteoartropathie hypertrophiante pneumique.

Die Vergrösserung einzelner Extremitätenabschnitte stellt sich öfters erst im Laufe der Krankheit als ein späteres Symptom ein, mitunter ist sie ein früheres Symptom. Hat die Veränderung begonnen, so schreitet sie rasch fort; so habe ich bei einem jungen Manne binnen wenigen Monaten eine Zunahme des Umfanges der Finger der rechten Hand um durchschnittlich 1—$1^1/_2$ *cm* wahrnehmen können, welche fast ausschliesslich auf Knochenverdickungen zu setzen war.*) Die Knochenveränderungen betreffen manchmal mehrere Gliedmassen. So in dem Falle von Marie einen (den linken) Fuss und eine (die rechte) Hand. In einer meiner Beobachtungen wurde zuerst die rechte, einige Jahre später die linke Hand dick und unförmlich, zumeist in Folge Zunahme des Knochenwachsthums.

Die Form der Extremität kann auch eine Aenderung durch diese Hypertrophien erleiden. So wurde in dem Falle Marie die Fussform eine andere, sie wurde mehr cubisch, die Sohle stark gewölbt; im Fall von Lloyd war die Veränderung ähnlich.

Die meisten bisher beschriebenen Fälle betrafen das männliche Geschlecht.

Reflexe.

Hautreflexe: Dieselben sind zumeist bei Syringomyelie nicht nur erhalten, sondern gesteigert. Es gilt dies sowohl von den Bauchdecken- als auch dem Cremaster- und Fusssohlenkitzelreflexe. Diese Reflexe sind oft auch bei Analgesie der betreffenden Hautstellen, der Cremasterreflex auch bei völliger Hodenanalgesie auslösbar und gehen im allgemeinen mit der taktilen Sensibilität parallel. Ich habe gesteigerte Kitzelreflexe auch bei aufgehobenem Schmerz- und Temperatursinn vorgefunden; es kann also die Empfindung des Kitzelns nicht durch die letzten 2 Sinnesqualitäten vermittelt werden.

Sehnen- und Periostreflexe:

Das Verhalten derselben gibt eines der wichtigsten Kriterien für die Stellung der Diagnose an. Die oberen Extremitäten verhalten sich diesbezüglich meist anders als die unteren. Sehr oft wird an den Armen über frühzeitigen Verlust der Reflexe berichtet, und zwar gehen Triceps-, Biceps- und Vorderarmperiostreflexe nicht immer vollkommen parallel,

*) In einem von mir vor Kurzem beobachteten Falle mit enormen Verdickungen der Phalangen der einen Hand, sollen sich diese Veränderungen innerhalb eines Jahres ausgebildet haben.

sondern es sind mitunter noch die beiden letzteren erhalten, während der Tricepsreflex bereits aufgehoben ist. Es ist wohl wichtig zu betonen, dass die Reflexe zumeist bei jenen Formen so schnell und frühzeitig erlöschen, welche mit einer Muskelatrophie an den Armen verbunden sind. Man hat dann wohl die Ursache dieses Phänomens in der directen Schädigung der Reflexbahn zu suchen. Eine einzige Gruppe von Atrophien an den oberen Extremitäten ist hievon ausgenommen. Es stellt sich mitunter bei Syringomyelie eine acute Abmagerung der Arme ein, welche keine bestimmten Muskeln bevorzugt, sondern die Muskeln en masse betrifft; bei diesen Formen, welche sehr der amyotrophischen Lateralsclerose ähneln, ist eine hochgradige Steigerung der Sehnen- und Periostreflexe an den oberen Extremitäten beobachtet worden.

Bei einer anderen Gruppe, bei welcher die Atrophien nicht so sehr in den Vordergrund treten, vielmehr die Rigiditäten das Krankheitsbild beherrschen, kann man aus dem Vorhandensein gesteigerter Reflexe auf die Ausdehnung des Processes im Halsmarke einen gewissen Rückschluss ziehen. Es müssen dann cerebralwärts von dem Reflexbogen die Pyramidenseitenstrangbahnen geschädigt sein. Eine absteigende Degeneration in den Pyramidenseitenstrangbahnen muss nicht angenommen werden, da nach den grundlegenden Untersuchungen von Sternberg über die Sehnenreflexe die unterbrechende Läsion und nicht die secundäre Degeneration die eigentliche Ursache der Reflexsteigerung darstellt. Die Erhöhung der Sehnenreflexe an den oberen Extremitäten kann also bedingt sein durch einen ausgedehnten Process im Halsmarke (Raymond), oder, wie ich dies von einem nicht publicirten Falle erfahren habe, durch eine primäre Erkrankung des Bulbus medullae mit Betheiligung der Pyramidenbahnen.

An den unteren Extremitäten sind oft die Reflexe und zwar Patellar-, Fusssohlen und Adductorenreflex bedeutend erhöht. Nicht selten ist Fussklonus vorhanden oder durch Beklopfen der Sehne des Quadriceps femoris eine Contraction auslösbar. Dieses Verhalten der Reflexe findet man besonders bei Syringomyelie in den oberen Abschnitten des Rückenmarkes und bei jenen Formen, welche im Lendenmark die centralen Abschnitte der Medulla einnehmen. Steigerung der Sehnenreflexe an den unteren Extremitäten ist ein so häufiges Symptom bei der cervicalen Form der Syringomyelie, dass ein Ausbleiben derselben oder gar ein Ausfall der Sehnenreflexe das reine Krankheitsbild trübt.

Die Steigerung der Sehnenreflexe ist so in die Augen fallend und bisher so selten vermisst worden, dass man auf den schon öfter beobachteten Ausfall zu wenig geachtet hat. Ich habe diesem Punkte meine Aufmerksamkeit zugewendet. Der Ausfall der Patellarsehnenreflexe ist bei Syringomyelie keine sehr seltene Erscheinung; allerdings handelt es sich dann zumeist nicht um die gewöhnliche Cervical-Syringomyelie allein. Der Ausfall der Patellarsehnenreflexe kann im Wesentlichen durch drei Ursachen bedingt sein: 1. durch eine Combination mit typischer Tabes dorsalis, 2. durch Erkrankung des Lendenmarkes und Zerstörung der reflexvermittelnden Abschnitte durch Höhlenbildung, resp. Neubildung von Gewebe, 3. durch eine begleitende Meningitis. Ob ein (vorübergehendes) Fehlen der Patellarsehnenreflexe durch Hemmung

(Sternberg) von einem höher gelegenen Rückenmarksabschnitte vorkommt, weiss ich nicht; vielleicht ist die später erwähnte Beobachtung von Fr. Müller in diesem Sinne zu verwerthen. Von den drei eben erwähnten Möglichkeiten kommen hauptsächlich nur die zwei ersten in Betracht, da eine begleitende selbständige Meningitis spinalis ein verhältnismässig seltenes Vorkommnis bildet; allerdings darf nicht ausser Acht gelassen werden, dass auch durch eine nur geringe Meningitis die hinteren Wurzeln an der von Obersteiner und Redlich nachgewiesenen Prädilectionsstelle der hinteren Wurzeln sehr erheblich geschädigt werden können, und hiedurch der Verlust der Reflexe möglich wird.

Bezüglich des ersteren Punktes wollen wir später sprechen, hier aber nur constatiren, dass eine auch nur beginnende Tabes trotz der Läsion der Pyramidenbahnen die Patellarreflexe aufheben kann.

Das Erlöschen des Kniephänomens in Folge der Zerstörung der centralen Reflexbahn durch einen spinalen Process kann vor Allem bei der Lumbarform der Syringomyelie als Frühsymptom vorkommen, oder in einem weit vorgeschrittenen Stadium das Weitergreifen des morbiden Processes auf das Lumbalmark anzeigen. Erloschene Patellarreflexe und gleichzeitig gesteigerte Hautreflexe an den Beinen habe ich bei einem Kranken gesehen, bei welchem die Autopsie reine Syringomyelie ohne Tabes ergab. Im Falle von Dercum ist durch die Obduction das Fehlen des Kniephänomens erklärt, da die hintere Wurzeleintrittszone stark geschädigt war.

Mitunter kann eine Incongruenz zwischen beiden Seiten bestehen, so dass auf einer Seite das Kniephänomen erloschen, auf der anderen gesteigert ist (Debove, Marie).

Marie lenkte noch die Aufmerksamkeit auf ein eigenthümliches Sehnenphänomen der Adductoren der Beine, welches er allerdings nicht blos bei Syringomyelie, sondern auch bei anderen Rückenmarkskrankheiten beobachtet hatte. In seinem Falle war rechtsseitig der Patellarreflex gesteigert und Fussclonus vorhanden, links fehlte das Kniephänomen; beklopfte nun Marie links die Sehne des Quadriceps, so sah er die Adductoren der rechten Hüfte sich contrahiren; daraus schliesst Marie, dass die centripetalen Fasern nicht afficirt sind, sondern das motorische Centrum selbst.

Es kann auch das Verhalten der Reflexe in kurzer Zeit wechseln.

Fr. Müller berichtet über einen (durch Obduction sichergestellten) Fall von Syringomyelie, bei welchem öfters reissende und brennende Schmerzen in den Beinen aufgetreten waren. Bei einer solchen Attaque fehlte das Kniephänomen, welches früher und später intact war.

Raymond hat in seinem Falle Erhöhung der Masseterenreflexe beobachtet.

Blasen-Mastdarmstörungen; Störungen der Genitalfunction; Urinsecretion.

Sehr oft bleiben Kranke mit Syringomyelie auch bei Jahrzehnte langem Bestande ihres Leidens völlig von Störungen von Seite der Blase und des Mastdarms verschont, obgleich die bei der Obduction gefundene umfangreiche Läsion dieses Verhalten kaum erklären kann. In anderen Fällen sind wiederum Störungen von Seite der Blase und des Mast-

darms vorhanden. Mitunter treten sie frühzeitig unter den Initialsymptomen der Erkrankung auf (Critzman, Parmentier, Seebohm, Wichmann), sind aber dann in der Regel vorübergehender Natur; in noch anderen Fällen sind sie erst bei voll entwickeltem Krankheitsbilde beobachtet worden, und waren dann bleibend oder wiederum nur eine passagere Erscheinung; am häufigsten wurden diese Störungen als terminales Symptom beobachtet, indem sie entweder in den letzten Lebenstagen auftraten, oder indem sich im Anschlusse an Störungen von Seite der Harnblase, aufsteigend eine Erkrankung der Nierenbecken und Nieren entwickelte.

Eine allgemein giltige Regel für das Auftreten von Blasen- und Mastdarmstörungen lässt sich bei Syringomyelie kaum aufstellen, im Allgemeinen kann man aber annehmen, dass Erscheinungen von Seite der Harnblase und des Rectums früher manifest werden und im Symptomenbilde eine bedeutend grössere Rolle spielen, in den Fällen, welche mit der raschen Entwicklung eines grossen Tumors einhergehen; ist die Erkrankung zuerst im Lendenmarke mehr ausgesprochen, so ist ein zweites Moment für das frühzeitige Erscheinen der besprochenen Symptome möglich.

Die Störungen von Seiten der Blase können verschiedener Natur sein; entweder tritt einfach Lähmung mit Abträufeln des Urins und ausdrückbare Blase auf, oder vermehrter Harndrang mit Sphincterenschwäche (Bernhardt) oder, und dies ist häufig das erste Symptom: es besteht Blasenlähmung mit Sphincterenkrampf (Ischuria paradoxa). Mitunter werden die Kranken durch das letztere Symptom subjectiv sehr belästigt, wenn nämlich die Sensibilität der tiefen Theile noch nicht wesentlich gelitten hat.

So klagte der Kranke Seebohm's, dass er oft das Bedürfnis habe Wasser zu lassen, dann aber trotz Drängens und Wartens nicht zum Ziele komme, während er sich nach Ablauf von einer halben oder ganzen Stunde gut erleichtern konnte. Aehnliche Angaben machte auch ein Kranker Daxenbergers: die Blase war zuweilen so stark gefüllt, dass der Patient Druckgefühl im Bauche hatte, die Bauchdecken gespannt wurden, und sogar Athembeschwerden auftraten; diese Beschwerden liessen gleich nach der Harnentleerung nach.

Becker's Kranke hatte zeitweilig Urinretention.

Es werden manchmal, insbesondere bei bereits eingetretener Unempfindlichkeit der Schleimhäute die Störungen vom Kranken überhaupt nicht wahrgenommen, sondern zufällig vom Arzte entdeckt. So konnte ich bei einem meiner Kranken drei Liter Harn durch Katheterisiren entfernen, ohne dass der Kranke von der Harnverhaltung Beschwerden gehabt hatte.

Ein Kranker Charcot's, dessen Geschichte Blocq mittheilte, ging an einer spontanen Ruptur der Blase in Folge Durchbruches einer Ulceration zu Grunde.

Die sich im Anschlusse an den Katheterismus einstellende Cystitis ist öfter durch den vollkommen schmerzlosen Verlauf und das Fehlen des Urinzwanges ausgezeichnet. Der bereits mehrfach erwähnte Kranke (Beob. XII) benützte trotz einer ausserordentlich schweren Cystitis mit ammoniakalischer Zersetzung des Harns die Urinflasche nur 3—4mal täglich. In der Mehrzahl der Fälle bestehen allerdings Schmerzen, Harnzwang,

Schmerz bei dem Entleeren des spärlichen, stark getrübten, manchmal fast rein eitrigen Blaseninhaltes.

Aenderungen der Menge des Urins auf rein nervöser Basis (nicht durch concomittirende Erkrankungen bedingt) findet man bei Syringomyelie recht selten. Sie deuten zumeist auf eine Betheiligung des Bulbus medullae hin; dass sie aber auch bei starker Affection desselben fehlen können, mag wohl dadurch bewiesen sein, dass ich in keinem einzigen Falle eine Aenderung in der Menge oder der Zusammensetzung des ausgeschiedenen Harns habe constatiren können. Westphal hat bei einem Kranken Tagesmengen des Urins von $2^1/_2$ bis $5^1/_2$ Liter beobachtet mit einem specifischen Gewichte des Harns von 1006—1015. Krauss berichtet ebenfalls über eine viele Jahre bestehende Polyurie. Auch ein Fall von Schultze zeigt die Symptome eines Diabetes insipidus. Meyer hat einen weiteren Fall von Polyurie bei Syringomyelie beobachtet. In Westphal's Falle war vorübergehende Zuckerausscheidung vorhanden, in dem von Krauss Pollakiurie.

Die Störungen von Seite des Mastdarmes gehen nicht immer völlig parallel mit denen der Blase. Sie sind etwas seltener, als die Blasenstörungen und bestehen im Wesentlichen entweder in Sphincterenparese oder in Lähmung der Darmmusculatur mit nachfolgender Obstipation. Die Incontinentia alvi kann ebenfalls als ein vorübergehender Zustand durch kürzere oder längere Zeit andauern (Raymond) und dann weiterhin gänzlich ausbleiben oder als Dauersymptom eine bedeutsame Rolle im Krankheitsbilde spielen. Die Obstipation, welche im Gefolge der Darmlähmung auftritt, kann durch eine Parese der Bauchmusculatur noch bedeutend verstärkt werden, da sodann der Druck der Bauchpresse entfällt. Ich habe bei einem Kranken Anfälle gesehen, welche ich den Darmkrisen der Tabiker vollkommen gleich stellen möchte; der Patient bekam plötzlich, ohne vorausgegangenen Diätfehler, furchtbare Schmerzen im Unterleibe, hatte fortwährenden Stuhlzwang, bei nur geringer Menge des Entleerten; Opiate waren während des Anfalles ganz wirkungslos.

Ueber Störungen von Seite der Genitalfunction liegen mehrfache Angaben vor. Bei Frauen soll Suppressio mensium, bei Männern Impotentia coeundi und ejaculandi eingetreten sein. Ich habe diesbezüglich bei fast allen meinen Kranken inquirirt und thatsächlich mehrmals gefunden, dass mit dem Fortschreiten der Erkrankung die Libido sexualis erloschen war. Bei einem der Kranken war dies als Frühsymptom aufgetreten, andere Patienten hingegen wiesen allerdings auch nicht die geringste Störung auf; so ein Mann, bei dem der Beginn des Leidens auf wenigstens 20 Jahre zurückdatirte und welcher anstandslos mit seiner Frau geschlechtlich verkehren konnte. Manchmal ist nur eine Herabsetzung der geschlechtlichen Fähigkeiten vorhanden (Westphal), mitunter eine erhöhte Erregbarkeit.

So hatte Wichmann's Kranker oft nächtliche, schmerzhafte Pollutionen. Ein Patient Oppenheim's wurde im Beginn seines Leidens oft durch Priapismus gequält. Ein Kranker Rummo's (Fall II, eine zweifelhafte Beobachtung) war eine Zeit lang impotent, dann kehrte die Erectionsfähigkeit des Gliedes wieder, die libido sexualis blieb aber dauernd verschwunden. In einem anderen Falle Rummos' war wenige Jahre nach dem Krankheitsbeginn vollkommene Impotenz eingetreten.

Das Verhalten des Hodenschmerzes ist ziemlich auffällig. Aehnlich wie bei Tabes konnte ich in vielen Fällen meiner Beobachtung, darunter auch bei ganz initialen Formen, ein Verschwinden dieses höchst charakteristischen Schmerzgefühles constatiren. Der Hodenschmerz war mehrmals nicht mehr hervorzurufen, wenn auch die Haut des Scrotums Schmerz noch gut empfand.

Bulbärsymptome.

Bereits in den ersten klinischen Arbeiten über Syringomyelie liegen Angaben über die Betheiligung von Gehirnnerven vor. Schultze, Kahler, Westphal und zahlreiche spätere Arbeiter, unter ihnen in neuerer Zeit besonders Hoffmann und Müller ermangelten nicht, zu wiederholtenmalen die Aufmerksamkeit auf das Vorhandensein bulbärer Symptome zu lenken. Mit Berücksichtigung des bisher vorliegenden Materials lässt sich bereits ein ziemlich deutliches Bild der Hirnnervenaffectionen bei Syringomyelie entwerfen.

Die speciellen Sinnesnerven sind im Allgemeinen seltener ergriffen, als die anderen Hirnnerven, aber auch unter ihnen werden nicht alle gleich schwer befallen; manche werden, wie sogleich gezeigt werden soll, frühzeitig und leichter afficirt, als die anderen. Da sich der anatomische Befund nicht immer vollkommen mit dem klinischen Bilde deckt, so muss man wohl annehmen, dass durch Druckwirkung oder durch Circulationsstörungen vorübergehende functionelle Läsionen von Hirnnerven gesetzt werden, bei länger andauerndem oder oft wiederholtem Druck auch Nerven der Atrophie anheim fallen können, deren Kernregion durch den Process nicht direct in Mitleidenschaft gezogen ist. Es kann sich ja das pathologische Gewebe, aus welchem die Höhlenbildung hervorgeht, wie ein anderer Raum beengender Tumor in der Schädelhöhle verhalten (Hoffmann, Schultze). Natürlich hat diese Erklärung keine Geltung für die aus einfachem Zerfalle des Nervengewebes oder einer geringen Gliawucherung hervorgehenden Spalträume.

Sehr selten wird bei Syringomyelie der **Olfactorius** geschädigt. Zwar findet man hie und da Anosmie angegeben, da aber zumeist eine rhinoskopische Untersuchung nicht stattgefunden hat, so sind die diesbezüglichen Angaben (z. B. von Nissen) nur mit einer gewissen Reserve zu verwenden. In anderen Fällen (Brunzlow; meine erste Mittheilung Fall III,) bestand eine einseitige Anosmie, welche wahrscheinlich auf Hysterie zurückzuführen war. Wie vorsichtig man derartige Befunde verwerthen muss, hat Erb in einer sehr interessanten Mittheilung gezeigt: Bei einem Patienten, bei welchem die Diagnose zwischen Syringomyelie und einer mit Hysterie verbundenen Dystrophia musculorum schwankte, wurde durch eine bestehende Anosmie die richtige Diagnose „Hysterie“ wesentlich erleichtert.

Der andere Sinnesnerv, welcher nur selten bei Syringomyelie afficirt erscheint, ist der **Acusticus**. Nur ganz vereinzelte Angaben liegen in der Literatur über eine Betheiligung des Hörnerven vor. Es muss natürlich eine locale Affection des Ohres ausgeschlossen sein. Nach den subjectiven Angaben sind Summen, Klingen, Pfeifen die hauptsächlichsten quälenden Sensationen (Schultze, Kretz, Hoffmann).

In einem meiner Fälle, in welchem nach dem Ergebnis der specialistischen Untersuchung eine bestehende Schwerhörigkeit nicht durch eine gleichzeitig vorhandene Mittelohraffection, sondern durch eine centrale Erkrankung bedingt sein musste, war das fortwährende Gefühl von Sausen im Kopfe vorhanden. Die objectiven Erscheinungen bestehen in Schwerhörigkeit, mitunter in Schwanken. Raichline leitet das Schwindelgefühl und Schwanken, welches seine Patienten darboten, auf eine centrale Läsion des Nervus ampullaris zurück. Eine elektrische Untersuchung des Acusticus mit negativem Resultate hat Benzoldt bei einem Falle von H. Fr. Müller vorgenommen.

Etwas häufiger findet man Angaben, welche auf eine Betheiligung des **Glossopharyngeus** schliessen lassen. Entweder haben nur die vorderen Abschnitte der Zunge die Geschmackempfindung verloren (Trigeminusaffection?), wie in dem Falle von Cohen, oder es besteht halbseitige Geschmackslähmung, resp. Herabsetzung der Geschmacksempfindung (Hoffmann, Grasset, eine eigene Beobachtung), oder der Geschmackssinn ist an der ganzen Zunge hochgradig herabgesetzt (zwei eigene Beobachtungen). Es sind allerdings die von Vintschgau hervorgehobenen individuellen Schwankungen in Bezug auf den Geschmackssinn sehr zu berücksichtigen und die Resultate nur bedingt zu verwerthen; nichs desto weniger sind die Ergebnisse wegen der guten Uebereinstimmung unter einander bei wiederholt vorgenommenen Untersuchungen und bei der unzweifelhaft bedeutenden Abweichung von physiologischen Grenzwerthen sehr interessant. In zwei Fällen meiner Beobachtung war im Verlaufe der Erkrankung eine Dissociation des Geschmackssinns eingetreten; in dem einen zur Obduction gelangten Falle konnte ich das Vorwärtsschreiten dieser Lähmung genau beobachten; anfangs war der Geschmacksinn vollkommen normal, später trat eine auffallende Unterempfindlichkeit gegen Bitter ein; Chinin, auch in die Gegend der Papillae circumvallatae gebracht, wurde oft nicht erkannt, oder nur als ganz schwach bitter angegeben, während die anderen Geschmacksqualitäten gut unterschieden wurden; später löschten nach einander das Gefühl für „Bitter“ und „Sauer“ aus und wurde die Empfindung für „Süss“ erheblich abgestumpft, so dass Saccharin nur als schwach süss bezeichnet wurde. Alle anderen Geschmackseindrücke fasste der Kranke unter dem Titel „herb“ zusammen. Sehr bemerkenswerth ist nun der Umstand, dass nach völligem Erlöschen des Geschmackssinnes der Zunge noch vom Gaumen und den Gaumenbögen aus differente Geschmacksempfindungen ausgelöst werden konnten, welche später aber ebenfalls bis auf die Wahrnehmung von „Süss“ verschwanden. Die letztere Empfindung wurde in den letzten Lebenswochen nur mehr durch die in den Gaumenbögen verlaufenden Nervenzweige vermittelt. In dem anderen Falle wurde „Süss“ überhaupt nicht erkannt, Chinin als sauer angegeben. Anatomische Befunde liegen bisher nur in spärlicher Zahl vor. Es ist dies umso befremdender, als aus den Beobachtungen bei Tabes hervorgeht, dass der Glossopharyngeus, insbesondere dessen aufsteigende Wurzel (Obersteiner), das sogenannte Stilling'sche Solitärbündel, sehr leicht bei Erkrankungen der Medulla oblongata afficirt wird; vielleicht hängt dieser Umstand damit zusammen, dass die Medulla oblongata bisher verhältnismässig selten untersucht wurde.

Einen anatomischen Befund, welchen man nach dem Ergebnis der klinischen Untersuchung nicht vermuthet hatte, beschreibt Westphal: Atrophie des Glossopharyngeus-Kernes bei Intactsein der Geschmacksempfindung.

In dem einen Fälle von Mennike heisst es summarisch: Es ist von den grauen Kernen am Boden des vierten Ventrikels nichts mehr zu erkennen bis auf einen Theil der Hypoglossusganglien; die graue Substanz der übrigen Kerne ist durch ein locales gefässreiches Bindegewebe ersetzt, in welchem nur noch hie und da die Reste von Ganglienzellen zum Vorschein kommen.

Am häufigsten dürfte wohl die Störung von Seiten des **Sehnerven** zur Beobachtung gelangen; speciell diese Anomalien waren in den letzten Jahren Gegenstand eifriger Controversen. Es liegt nun bereits eine ganze Reihe von Beobachtungen vor, in welchen bei reinen nicht durch Tabes complicirten Fällen atrophia nervi optici constatirt wurde. Gewiss trifft für die Mehrzahl der Fälle die Ansicht Hoffmanns zu, nach welcher eine Neuritis des Sehnerven mit nachfolgender Atrophie sich leicht entwickeln wird, wenn ein im Bulbus medullae befindliches Gliom, aus welchem eine Syringomyelie hervorgeht, raumbeengend wirkt. In manchen Fällen muss aber die Ursache in anderen Momenten gesucht werden, da mitunter eine einfache Atrophie des Sehnerven eintritt und sich ganz analoger Weise wie bei Tabes fortentwickelt, ohne dass die wiederholt vorgenommene ophthalmologische Untersuchung Zeichen einer Stauungspapille ergeben hätte.

Eine in den letzten Jahren sehr viel discutirte Frage ist die des Verhaltens des Gesichtsfeldes, welche im Jahre 1890 von Dejerine und Tuilant aufgeworfen wurde. Diese Autoren fanden nämlich in 7 Fällen eine concentrische Einschränkung des Gesichtsfeldes, besonders für grün. Morvan hat unter 8 seiner Fälle fünfmal bei nicht hysterischen Individuen die Gesichtsfeldeinschränkung constatiren können.

Rouffinet hat nach mehr als Jahresfrist die Fälle Dejerine's genau nachuntersucht, und die zuerst erhobenen Befunde vollinhaltlich bestätigt, so dass die Gesichtsfeldeinschränkung bei diesen Kranken keine passagere Erscheinung sein konnte. Nach diesen Ergebnissen wäre also die Gesichtsfeldeinschränkung mit unter die Symptomatologie der Syringomyelie aufzunehmen. Gegen diese Annahme wendet sich Charcot und seine Schule. Brianceau, ein Schüler Charcot's, stellte in einer These folgende Schlusssätze auf: In der Mehrzahl der Fälle von Syringomyelie ist das Gesichtsfeld normal; wenn es eingeschränkt ist, so muss die Erklärung dieses Phänomens in einer andern Ursache als einer myelite cavitaire gesucht werden. Die Hysterie, welche sich so oft mit Syringomyelie verbindet, ist die einzige Ursache der Gesichtsfeldeinschränkung (abgesehen von jenen Fällen, bei welchen es sich um ophthalmoskopisch erkennbare Veränderungen handelt), so dass die Gesichtfeldeinschränkung nicht als Zeichen einer Syringomyelie aufgefasst werden darf. Hoffmann ist im Wesentlichen derselben Ansicht und stellt aus der Literatur 17 Fällen (hysterische und nicht hysterische Individuen) mit Gesichtsfeldeinschränkung, 26 ohne Gesichtsfeldeinschränkung gegenüber.

In der mir zugänglichen Literatur habe ich folgende Angaben gefunden (ich habe nur Fälle berücksichtigt, bei denen ausdrücklich das Ergebniss einer perimetrischen Untersuchung angegeben ist, und auch schon die in dieser Arbeit neu mitgetheilten Fälle berücksichtigt):

Gesichtsfeldeinschränkung.

a) Bei nicht hysterischen Individuen.

Dejerine-Tuilant (Rouffinet)	7	
Morvan	5	
Grasset	1	
Weiss	1	
Dejerine-Sottas	1	
H. Fr. Müller	1	(Nur für Grün)
Bernhardt	1	(Für Farben)
Schlesinger	3	(Besonders für Farben)
	20	

b) Bei hysterischen oder wahrscheinlich hysterischen Individuen.

Roth	1
Brunzlow	1
Joffroy	1
Renda	1
Eskridge	1
Schlesinger	2
	7

Fehlende Gesichtsfeldeinschränkung.

Charcot
Charcot-Brissaud
Roth
Bruhl
Hoffmann
Joffroy-Achard
Robinson
Jolly

Nach Hoffmann 25 Fälle; den nicht hieher gehörenden Fall von Pick habe ich aus dieser Liste ausgeschlossen.

Ferner: Raichline	1	G. Singer	1
Goldschmidt	1	v. Frankl-Hochwart	4
Schmidt	1	Adler	1
Mann	2	Eisenlohr	1
Brunzlow	1	Coleman u. Carrol	1
Bernstein	1	Tornow	1
Pagenstecher	1	Oppenheim	1
Kretz	1	Gessler	1
Critzmann	1	Newmark	1
Singer	1	Bernhardt	1
Starr	1	Schlesinger	17
		Gesammtsumme	67

Es stehen also 67 negativen 27 positive Befunde gegenüber, oder wenn man noch die Fälle mit manifester oder doch wenigstens wahrscheinlicher Hysterie abzieht, 20 positive. Nach den genaue Untersuchungen Rouffinet's, nach den an den Augenkliniken an meinen Fällen erhobenen Befunden, ist die Gesichtsfeldeinschränkung keineswegs immer eine vollständige, sondern es besteht zumeist ein peripherischer Gesichtsfelddefect für Farben, besonders für grün.

Die oben mitgetheilten Ziffern gestatten folgende Schlüsse: 1. In der weitaus überwiegenden Zahl der Fälle ist bei Syringomyelie das Gesichtsfeld normal.

2. Die Gesichtsfeldeinschränkung kann durch eine concommittirende Hysterie bedingt sein.

3. In einer geringen Zahl von nicht mit Hysterie complicirten Fällen besteht eine mehr minder bedeutende Gesichtsfeldeinschränkung, besonders für Farben (grün).

Abweichungen in Bezug auf Licht- und Farbensinn sind bisher bei Syringomyelie nicht constatirt worden (auch in mehreren meiner daraufhin untersuchten Fälle nicht ebensowenig in einem Falle von Fischer). Auch über Skotome ist bisher nichts bekannt.

Sehstörungen entwickeln sich zumeist erst in den vorgeschrittenen Stadien der Syringomyelie nach jahrelangem Bestande des Leidens, wenn der pathologische Process sich erst cerebralwärts ausgebreitet hat.

Es liegen bisher zu wenige Beobachtungen über die bulbäre Form der Syringomyelie vor, um ein Urtheil darüber zu gestatten, ob bei derselben die Sehstörungen sich frühzeitiger entwickeln. In einem von Standhardtner mitgetheilten Falle, bei welchem die Obduction ein Gliom ergeben hatte, entwickelte sich in mehreren Monaten eine bleibende Neuritis nervi optici mit Atrophie. Hat sich eine Sehstörung etablirt, so führt sie in der Regel in mehreren Monaten bis 1—2 Jahren zu completer Amaurose; ausgesprochen subjective Erscheinungen bot einer meiner Kranken auch noch nach eingetretener völliger Amblyopie in Form von „Blitzen“ dar. Die Sehstörung war in den meisten Fällen doppelseitig, im Gegensatz zur multiplen Sclerose, bei welcher sie häufig einseitig auftritt.

Es ist allerdings zweifellos, dass abnorme ophthalmoskopische Befunde an der Papille verhältnismässig selten sind, und auch bei genauer Untersuchung nur ausnahmsweise gefunden werden. Die Syringomyelie geht weit seltener als andere Rückenmarks- und Hirnkrankheiten mit primärer Opticusatrophie einher. Während von Uhthoff bei multipler Sclerose etwa in der Hälfte der Fälle ein abnormer ophthalmoskopischer Befund ermittelt wurde, für Tabes in circa 18% der untersuchten Fälle eine Complication mit Sehnervenatrophie, bei progressiver Paralyse von Moeli und Uhthoff dieselbe in $8^1/_2$ % der Fälle gefunden wurde, ist der partielle oder totale Sehnervenschwund bei reinen, nicht mit Tabes complicirten Fällen ganz ausserordentlich selten. In fast allen meinen Beobachtungen wurde die Augenuntersuchung von specialistischer Seite vorgenommen und nur selten Anomalien des Augenhintergrundes entdeckt. Dieser Punkt dürfte von Wichtigkeit sein, im Zusammenhalte mit dem relativ sehr häufigen Befund ophthalmoskopischer, wenn auch nicht hochgradiger Veränderungen bei multipler Sclerose, nachdem ja die Krankheitsbilder in vielen Zügen übereinstimmen. In den mit Tabes complicirten Fällen ist bereits öfter Sehnervenatrophie constatirt worden, welche auf beiden Augen vollständig wurde, so dass eine totale dauernde Erblindung eintrat, wieder im Gegensatze zur multiplen Sclerose, bei welcher nach Charcot und Uhthoff totale Amaurose ein sehr seltenes Vorkommnis ist. Secundäre Atrophie des Sehnerven nach vorausgegangener Neuritis und Stauungspapille gelangte bereits mehrfach zur Beobach-

tung. Ich habe keine Angaben über partielle Verfärbung der Papille nach solchen Affectionen gefunden. Die Abblassung war stets eine totale.

In Bezug auf die Anomalien im Bereiche der Augenmuskeln bei Syringomyelie können 3 Gruppen aufgestellt werden: 1.) Nystagmus oder nystagmusähnliche Zuckungen; 2.) Augenmuskellähmungen; 3.) der Symptomencomplex im Gefolge der Sympathicuslähmungen.

Ein nicht unerheblicher Percensatz von Syringomyelie bietet, wie Kahler seinerzeit aufmerksam machte, Nystagmus und nystagmusartige Zuckungen dar. Nach dem Vorgange von Charcot, Friedreich, A. Graefe u. a. sind Nystagmus und nystagmusartige Zuckungen wohl von einander zu trennen. Unter letzteren sind dann nach Uhthoff ruckweise Bewegungen nach einer Seite von einem Ruhepunkte aus, unter ersteren hingegen fortwährende schwingende Bewegungen der Bulbi nach beiden Richtungen hin von einem Ruhepunkte aus zu verstehen. Der Nystagmus selbst kann horizontal oder vertical, diagonal oder in der Richtung einer Raddrehung vorhanden sein. Da öfters Nystagmus in verschiedenem Sinne bei einem Kranken vorkommt, ist es gut, die verschiedenen Formen desselben unter einem zu besprechen. Eigentlicher Nystagmus kommt bei Syringomyelie im Vergleiche mit anderen Rückenmarksaffectionen und solchen der Medulla oblongata relativ häufig vor, und zwar oft bereits in den frühen Stadien der Erkrankung; mitunter tritt er erst später auf; er ist in der Regel an beiden Augen zugleich nachweisbar. Eine eigentliche Sehstörung wird durch ihn nur in wenigen Fällen veranlasst; so hatte im Falle von Kretz der Patient die subjective Empfindung, als schwankten die fixirten Objecte. Auch der Kranke Taylor's bot in sehr ausgeprägtem Maasse dieses subjective Gefühl dar.

Die nystagmusartigen Zuckungen der Bulbi sind bei Syringomyelie noch ein ungleich häufigeres Vorkommnis. Sie treten in den Endstellungen u. zw. besonders oft in den seitlichen Endstellungen auf und bestehen in kurzen, ruckartigen Bewegungen, welche stets bilateral und immer nur im associirten Sinne erfolgen.

Welche Bedeutung dem Nystagmus und den nystagmusartigen Zuckungen sowohl bei der Syringomyelie, als auch bei andern Nervenkrankheiten zukommt, ist noch vollkommen unklar. Die meisten Autoren sind darin einig, dass Nystagmus als Schwächesymptom der Augenmuskeln oder als eine Anomalie des Augenmuskeltonus (Raehlmann) aufzufassen ist, von Charcot und Parinaud an, welch letzterer direct von einem paralytischen Augenzittern (tremblement paralytique) spricht, bis auf neuere Autoren, welche sich mit dieser Frage besonders beim Studium der multiplen Sclerose und der Friedreich'schen Krankheit befassten. Als atactische Coordinationsstörung, wie ihn Friedreich in der nach ihm benannten Krankheit auffassen will, dürfte der Nystagmus bei Syringomyelie bei der relativen Seltenheit atactischer Störungen kaum betrachtet werden.

Von Wichtigkeit dürfte auch die Thatsache sein, dass nystagmusartige Zuckungen öfters bei Syringomyelie ohne Lähmung oder Parese eines Augenmuskels vorhanden sind.

Bei der Seltenheit des Nystagmus bei anderen Hirn- und Rückenmarkerkrankungen mit Ausnahme der multiplen Sclerose dürfte eine Constatirung eines ausgesprochenen Nystagmus gegebenenfalls von grosser Wichtigkeit für die Stellung der Diagnose sein. Während der Nystagmus nach Uhthoff in circa 12% der Fälle von multipler Sclerose vorkommt, ist er bei Syphilis des Hirns und Rückenmarks schon selten (2%) *), und noch sehr viel seltener bei andern Erkrankungen; bei Tabes ist er ein so seltenes Vorkommnis, dass Friedreich dasselbe bezweifelte. Nystagmusartige Zuckungen finden sich allerdings bei anderen Affectionen erheblich häufiger vor, es ist aber zu bedenken, dass gerade nystagmusartige Zukungen bei der Syringomyelie eine grosse Rolle spielen, und viel öfters zur Beobachtung gelangen als Nystagmus selbst, wenn sie auch nicht so häufig sind wie bei multipler Sclerose, bei welcher sie nach den übereinstimmenden Untersuchungen von Charcot und Uhthoff in circa der Hälfte der Fälle beobachten werden. Bei der Syringomyelie habe ich unter 200 Fällen der Literatur 20 Angaben über Nystagmus und nystagmusartige Zuckungen gefunden; leider sind zumeist keine genaueren Beschreibungen vorhanden, nur aus 3 Beschreibungen geht hervor, dass es sich um Nystagmus handelt. Hiezu kommen noch 32 Fälle meiner Beobachtung. In denselben waren 3mal echter Nystagmus, 6mal nystagmusartige Zuckungen vorhanden. Zum Vergleiche mögen die von Niedergesäss aus Schölers Klinik mitgetheilten Befunde dienen. Derselbe fand unter 20,000 Patienten 130 mit Nystagmus, von welchen 120 angeboren oder in den ersten Lebensjahren erworben waren. Diejenigen Affectionen, von welchen eine möglichst genaue Abgrenzung wünschenswert erscheint, nämlich die Tabes sowohl, als die Syphilis, bieten nystagmusartige Zuckungen zumeist nur bei Lähmungen von Augenmuskeln dar, während sie bei Syringomyelie, wie oben erwähnt, auch ohne dieselben vorkommen. Uhthoff hat in 50 Tabesfällen keinen Nystagmus, aber 6mal nystagmusartige Zuckungen gesehen; von letzteren waren 5 complicirt mit Augenmuskellähmungen; ich habe bei einem annähernd gleich grossem Materiale nur einmal ausgesprochenen Nystagmus, 2 oder 3mal nystagmusartige Zuckungen, aber nur bei Augenmuskellähmungen, gesehen.

Die anatomische Begründung für den Nystagmus und die nystagmusartigen Zuckungen liegt bei der Syringomyelie noch sehr im Argen. Kahler nimmt eine chronische Ependymitis, Roth eine Läsion des Aquaeductus Sylvii an, Kretz macht darauf aufmerksam, dass nach Landois Verletzungen des corpus restiforme bei Thieren Nystagmus hervorruft, und dass im Falle von Hallopeau die Höhle sich unter dem vierten Ventrikel bis an das rechte corpus restiforme erstreckt habe. Auch in einem meiner Fälle mit ausgesprochenem Nystagmus war das Corpus restiforme lädirt.

Diesen Annahmen, welche einen causalen Zusammenhang zwischen Syringomyelie und Nystagmus herzustellen versuchen, stehen Anschauungen gegenüber, welche wenigstens für einen Theil der Fälle den Nystagmus als zufällige Complication betrachten. Dieser Anschauung ist Neuhaus; Hoffmann meint ebenfalls, dass Nystagmus, welcher bei In-

*) Uhthoff fand unter 250 Kranken mit Hirnlues 4 mit Nystagmus, unter 100 eigenen Beobachtungen beobachtete er 6mal nystagmusartige Zuckungen.

dividuen ohne anderweitige Bulbärerscheinungen beobachtet wird, nicht zum Bilde des Syringomyelie gehört. Diesen Annahmen gegenüber möchte ich das unverhätnismässig häufige Vorkommen von Nystagmus und nystagmusähnlichen Zuckungen betonen und die mitunter mit Bestimmtheit gemachten Angaben der Patienten, dass das Augenzittern sich erst im Laufe der Erkrankung entwickelt hat, hervorheben. Ich halte den im Verlaufe der Syringomyelie auftretenden Nystagmus oder die nystagmusartigen Zuckungen bei Fehlen anderer Bulbärerscheinungen und localer Augenprocesse für das erste Bulbärsymptom und bei dem häufigen Vorkommnis abnormer Anlagen im Centralsystem bei Syringomyelie vielleicht durch eine solche Entwicklungsanomalie begünstigt.

Lähmungen der äusseren Augenmuskeln bei Syringomyelie habe ich in der Literatur 24 mal gefunden; diese Fälle vertheilen sich auf 22 Patienten. Notizen über Augenmuskellähmungen findet man bei Rosenblath, Standhardtner, Gowers, Tornow, Starr, H. Fr. Müller, Cohen u. a. m.

In diese Zusammenstellung habe ich nur jene Fälle aufgenommen, bei welchen bei den Untersuchungen ausgesprochene Parese oder Paralyse gefunden, eventuell auch der ophthalmoskopische Befund mitgetheilt worden war. Ich habe diese Lähmungen und vorübergehenden Diplopien in 200 daraufhin durchgesehenen Fällen gefunden, also in circa 12%; daraus ergibt sich, dass die Augenmuskellähmungen bei Syringomyelie unverhältnismässig seltenere Vorkommnisse darstellt als bei Tabes, bei welcher Uhthoff in circa 20% Augenmuskellähmungen gefunden hat, und bei multipler Sclerose, bei welcher von demselben Autor in 17 % Parese constatirt wurde.

Die beobachteten Augenmuskellähmungen traten mitunter frühzeitig im Initialstadium der Syringomyelie auf, und waren da nicht selten vorübergehender Natur. In dieser Hinsicht gleichen sich initiale Augenmuskellähmungen bei Tabes und Syringomyelie. Es wurden mit Vorliebe dieselben Nerven befallen, — nämlich die Abducentes. Ptosis in Folge von Oculomotorius-Affection ist bei Syringomyelie selten. Die im Gefolge einer Sympathicuslähmung auftretende Ptosis wollen wir später besprechen. In der Anamnese der Patienten findet sich dann nicht übermässig selten der Vermerk: Vor mehreren Jahren oder Monaten Doppelbilder, welche nach mehrwöchentlichem Bestand wieder verschwanden. Im Laufe der Erkrankung können dann zu wiederholten Malen wieder Doppelbilder und passagere Augenmuskellähmungen auftreten, bis sich die Paralysen stabilisiren.

Parese der associirten Augenbewegungen, welche bei multipler Sclerose so oft vorkommen, sowie Lähmung der Convergenz bei Erhaltensein der sonstigen Functionen der Interni, welche ebenfalls mehrfach bei dieser Krankheit zur Beobachtung gelangten, sind bei Syringomyelie augenscheinlich ausserordentlich selten.

In den meisten Fällen stellte sich die Lähmung erst in späteren Stadien zu gleicher Zeit mit anderen bulbären Symptomen ein. Es können einzelne Augenmuskeln befallen werden, oder Paresen einzelner Zweige des Oculomotorius bestehen, oder die so seltene Lähmung mehrerer Augenmuskeln zu Stande kommen. Bei längerem Bestande kommt es dann zur Fixation und Retraction der gelähmten Augenmuskeln; manchmal

erfasst der Process nacheinander die meisten Muskeln des Auges, d. h. es kann sich ein Zustand entwickeln, welcher der Ophthalmoplegia chronica externa zuzuzählen ist.

Die Abducenslähmung ist die am häufigsten bei Syringomyelie beobachtete dauernde Lähmung. So ist in einem mir von Dr. Bernstein mitgetheilten, im allgemeinen Krankenhause beobachteten, nicht publicirten Falle, bei welchem die Obduction die intra vitam gestellte Diagnose einer Syringomyelie bestätigt hatte, ausser einer Lähmung des Mundfacialis noch eine gleichseitige Lähmung des Abducens die einzige Hirnnervenaffection gewesen. Dieses Vorkommnis ist wohl am ehesten durch die Lage des Abducenskernes zu erklären, welcher im Bulbus medullae sich am tiefsten unter allen Augenmuskelkernen befindet und in Folge dessen durch einen von der Medulla spinalis aufsteigenden Process am ehesten betroffen wird. Bezüglich des Ueberwiegens der Häufigkeit der Abducensparese gegenüber anderen Augennervenlähmungen besteht ein ganz analoges Verhalten bei der multiplen Sclerose (Abducenslähmung doppelt so häufig als Oculomotoriusparese), während bei Tabes dorsalis die Oculomotoriusparesen prävaliren.

Die inneren Augenmuskeln weisen mitunter bei Syringomyelie sehr erhebliche Störungen auf. Abgesehen von der im Gefolge einer Sympathicuslähmung einsetzenden Myosis findet man mehrmals Angaben über reflectorische Pupillenstarre bei Syringomyelie. Weitaus die Mehrzahl der Fälle war aber mit progressiver Paralyse combinirt, so dass das Argyll-Robertson'sche Phänomen auf letztere bezogen werden muss. In einigen wenigen, bisher durch die Autopsie nicht verificirten Fällen, bei welchen weder begleitende progressive Paralyse noch Tabes anzunehmen war, ist das Phänomen gesehen worden, so in einem Falle von Bruttan; in einer meiner Beobachtungen, bei welcher die reflectorische Pupillenstarre bereits im Beginne des Processes constatirt werden konnte, war eine complicirende Tabes vorhanden, welche auch durch die Autopsie sichergestellt wurde. Für manche Fälle von Ophthalmoplegia interna acuta ist wohl in Hinkunft der Syringomyelie ein Platz in der Aetiologie dieser Affection einzuräumen. In mehreren Fällen (Raichline, Cohen) waren nämlich plötzliche Lähmungen einer Pupille in Bezug auf Convergenz und Accommodation eingetreten.

Pupillendifferenz ist ein bei Syringomyelie ausserordentlich häufiges Vorkommnis, auf welches bereits Kahler und in neuerer Zeit besonders Hoffmann aufmerksam gemacht haben. Eine Prävalenz einer Seite besteht nicht. Bruhl hat unter 36 Fällen das Symptom 10 mal angegeben gefunden. Ich habe unter 200 Fällen der Literatur dieses Symptom 24 mal vorgefunden, ohne dass Sympathicuslähmung daneben bestanden hätte; rechnet man noch die durch Sympathicuslähmung bedingten hinzu, so erhöht sich die Ziffer auf 53, also mehr als 25%. Die Pupillendifferenz ist oft dadurch bedingt, dass eine Sympathicuslähmung auftritt und als Folgezuztand eine Veränderung der Pupille der gelähmten Seite nach sich zieht. Die Reaction auf Licht und Accommodation ist in der Regel vollkommen erhalten und hiedurch diese Form der Pupillendifferenz von den anderweitig vorkommenden gut unterschieden. Man findet aber in der Literatur Angaben über reflectorische Pupillenstarre und Pupillendifferenz bei Syringomyelie und Rückenmarks-

tumoren. (Glaser, Schultze, Homen, Bruttan, Tornow, Oppenheim), also ein Verhalten, welches ganz ähnlich dem bei Tabes und progressiver Paralyse vorhandenen, und wohl zumeist durch Combination mit einer der eben genannten Krankheiten bedingt ist. Häufig scheint dieses Vorkommnis nicht zu sein — unter 200 Fällen fand ich es 6 mal notirt. Noch eine andere Störung fand ich in der Literatur erwähnt — spinale Myosis (Simon).

Die Lähmung des Sympathicus kann durch eine Läsion im oberen Brustmark hervorgerufen werden, nachdem nach Dejerine-Klumpke die in Betracht kommenden Fasern mit dem ramus communicans des ersten Brustnerven das Rückenmark verlassen.

Die Lähmung ist zumeist nur unilateral beobachtet worden (in einem meiner Fälle bestand eine bilaterale Lähmung) und ruft ausser den vasomotorischen Störungen im Gesicht noch folgende Anomalien von Seite des oculo-pupillären Apparates hervor: 1. Myosis, resp. Differenz der Pupillen, 2. Infolge der Lähmung der glatten am Augenlid verlaufenden Muskelfasern Enge der Lidspalten. Diese Enge ist nicht durch eine Lähmung des Levator palpebrarum bedingt, denn der Kranke kann das Auge leicht ohne Zuhilfenahme des Stirnfacialis weit öffnen; 3. Zurückgesunkensein des Augapfels. Auch dieses Symptom ist durch Lähmung des von dem Sympathicus versorgten glatten Muskels — des Müller'schen — bedingt.

Die Sympathicuslähmung befindet sich in der Regel auf jener Seite, auf welcher die Muskelatrophien stärker ausgesprochen sind und stellt sich nicht selten frühzeitig als eines der initialen Symptome der Syringomyelie besonders der cervicalen Form ein. Sie ist ein ziemlich häufiges Symptom und findet sich unter 200 Fällen 29 mal angegeben, also in circa 15% der Fälle.

Sehr häufig erscheint bei Syringomyelie der **Nervus trigeminus** afficirt u. zw. in seinen sensiblen Abschnitten. Ich fand ihn unter 200 Fällen der Literatur 17mal allein, ohne Betheiligung anderer Gehirnnerven afficirt. *) Auffallend oft ist nur eine Hyperästhesie gegen tactile und thermische Reize und eine Hyperalgesie auf einer Seite vorhanden. Es bestehen dann in der Regel auch Parästhesien im Bereiche des erkrankten Nerven u. zw. zumeist auf dem Gebiete des Temperatursinnes. Einer meiner Kranken hatte stets eine Gesichtshälfte mit einem Tuche verbunden, weil er ein Gefühl von Eiseskälte in dieser Gesichtshälfte hatte. Andere Kranke verlegen die Schmerzen in die Zähne und klagen über wochenlang anhaltende Zahnschmerzen, während die locale Untersuchung keinen Anhaltspunkt für eine Erkrankung der Zähne gibt. Späterhin treten an Stelle der Hyperästhesien sensible Ausfallserscheinungen, u. zw. wie ich nach mehreren Beobachtungen glauben würde, zuerst häufiger im ersten Aste als im dritten des Trigeminus; dann folgen die andern Aeste nach. Auch am Kopfe ist ein Ausfall der ganzen Function der sensiblen Nerven nicht vorhanden, sondern es vollzieht sich dieselbe Dissociation, welche im Bereiche

*) Lamaq fand unter 300 Fällen der Literatur 28mal Affectionen des Trigeminus notirt.

der sensibeln Extremitätennerven zur Wahrnehmung gelangt. So werden Stirn, Wange und Kinn zuerst hypalgetisch, und thermohypästhetisch, während die tactile Sensibilität zumeist unverändert bleibt. Die Abstumpfung dieser Gefühlsqualitäten geht häufig in völligen Verlust derselben über. Die Grenze zwischen empfindenden und nicht empfindenden Theilen schneidet scharf in der Mittellinie ab. Auch die Schleimhäute des Mundes der Nase, und die Conjunctivalschleimhaut nehmen in ganz analoger Weise an diesen Störungen theil, so dass Schultze bei einem seiner Kranken die Zunge durchstechen konnte, ohne dass derselbe Schmerz empfand. Zwei meiner Kranken boten eine complete Analgesie und Thermoanästhesie im Bereiche der ganzen Mundschleimhaut dar. Das Verhalten der Schleimhautreflexe ist nicht völlig analog dem der Berührungsempfindung, d. h. sie sind zumeist erhalten, mitunter abgestumpft, in manchen Fällen vollkommen verloren gegangen. Hieraus erklärt sich auch das ungemein seltene Vorkommnis neuroparalytischer Hornhauterkrankungen. Mir ist aus der Literatur kein diesbezüglicher Fall bekannt. Mein Freund Dr. Bernstein hat aber nach einer mir gemachten mündlichen Mittheilung einen solchen Fall untersucht; die Hornhaut war in diesem Falle ganz vereitert, die Sensibilität der betreffenden Gesichtshälfte völlig erloschen. In selteneren Fällen treten auch noch andere trophische Störungen in den Vordergrund: die Haare fallen in kurzer Zeit aus, die Zähne werden locker, brechen bei einem geringfügigen Anlass aus, die Alveolarfortsätze werden atrophisch, sogar das ganze Gesichtsskelet kann assymmetrisch werden und auf der erkrankten Seite zurückbleiben, so dass bei gleichzeitigem entsprechendem Schwunde der Weichtheile das Bild eine Hemiatrophia faciei entstehen kann. Chabanne bespricht einen diesbezüglichen Fall; ich habe einen Mann mit auffallender Assymmetrie des Gesichtsskelets beobachtet, der die Ungleichheit erst seit mehreren Jahren bemerkt haben wollte; da sich dies aber erst lange nach Abschluss des Knochenwachsthums eingestellt haben würde, muss ich dieser Angabe gegenüber sehr vorsichtig sein.

Im auffälligen Gegensatze zur Häufigkeit der Erkrankungen des sensiblen Trigeminus stehen die Angaben über Befallensein der motorischen Portion. Hoffmann notirt einmal Schwäche der Kaumusculatur einer Seite, und auch ich habe ein derartiges Vorkommnis beobachten können.

Isolirte krampfhafte Erscheinungen im Bereich der Kaumusculatur (Trismus) habe ich bei einem Kranken mehrmals beobachtet.

Als anatomische Grundlage dieser Symptome wird eine Affection der aufsteigenden Trigeminuswurzel angenommen; bisher wurde ein wesentlicher anatomischer Unterschied gegenüber anderen Erkrankungen nicht ausfindig gemacht. Es ist wohl wünschenswerth, dass speciell über diesen Punkt eingehendere und genauere anatomische Studien vorgenommen werden, da nach den Ergebnissen der klinischen Untersuchungen anscheinend auch im Trigeminus die Bahnen für die tactile Sensibilität einerseits, Schmerz- und Temperatursinn andrerseits getrennt verlaufen. Ist ja bei den nicht selten vorkommenden Degenerationen der aufsteigenden Quintuswurzel im Verlaufe einer Tabes dorsalis eine ähnliche Dissociation nicht beobachtet worden.

Die Betheiligung des **Facialis** ist kein seltenes Vorkommnis*); zumeist ist nur der Mundfacialis betroffen, in selteneren Fällen (H. Fr. Müller) aber alle Aeste desselben. Bei längerem Bestand der Parese kann, wie bei peripheren Lähmungen eine Contractur der gelähmten Muskeln sich einstellen. Ich habe einen derartigen Fall gesehen. Schultze hat bei einem Kranken eine exquisite mechanische Uebererregbarkeit des Nervus facialis (Facialisphänomen) beobachtet. Aus Anlass meiner Untersuchungen über Tetanie habe ich das Vorkommen des Facialisphänomens bei einer Reihe von Nervenkrankheiten mitgetheilt und hiebei betont, dass es sich besonders oft bei Hysterie und Neurasthenie vorfindet. Ich habe es auch bereits mehrmals bei Syringomyelie, welche diese Complicationen zeigte, vorgefunden.

Die elektrische Erregbarkeit der gelähmten Muskeln ist normal oder einfach herabgesetzt. In einer Beobachtung Standhardtner's ist partielle Entartungsreaction angegeben. Mittheilungen über Facialislähmungen bei Syringomyelie findet man in den Arbeiten von Schultze, Westphal, Grasset, Chabanne, Hoffmann, Cohen, Schlesinger, Mann, Lewin, Raichline, H. Fr. Müller u. a. m.

Verhältnismässig oft bestehen Störungen, welche den **Kau- und Deglutitionsapparat** betreffen. Es mag vielleicht gleich von vornhinein betont werden, dass sie manchmal das erste der Bulbärsymptome darstellen, dann aber in der Regel nicht lange Zeit persistiren, sondern nach mehreren Wochen oder Monaten wieder verschwinden. Mitunter sind durch lange Zeit hindurch als Zeichen einer beginnenden Functionsstörung fibrilläre Zuckungen der Zunge vorhanden. (Roth, Hoffmann, Starr, eine meiner Beobachtungen), oder es tritt noch eine mehr oder minder bedeutende Abschwächung des Würgreflexes ein (Remak). In 2 Fällen habe ich als einziges Bulbärsymptom eine durch längere Zeit beobachtete Deviation der Zungenspitze wahrgenommen (eine analoge Beobachtung findet sich bei Roth). Mit diesen Störungen ist in manchen Fällen die Reihe der Bulbärerscheinungen abgeschlossen. In anderen Fällen bilden sie erst den Ausgangspunkt wichtiger und folgenschwerer Veränderungen: Die Zunge wird schwerer beweglich und eine halbseitige oder eine complete Lähmung derselben wird immer mehr ausgesprochen. Das Symptom der Schwäche zeigt sich besonders beim Hervorstrecken der Zunge; wie bei der Bulbärparalyse sinkt die Zunge leichter zurück. In späteren Stadien liegt sie nahezu unbeweglich am Boden der Mundhöhle. Manchmal entwickelt sich eine ausgesprochene, in der Regel halbseitige Atrophie der Zunge (Schultze, Hoffmann, Cohen, Lewin, Chabanne, Graf, H. Fr. Müller, Tambourer, Stein, zwei eigene Beobachtungen). Es ist dann die eine Zungenhälfte kleiner und zeigt zumeist eine stark gerunzelte Oberfläche, sowie fibrilläres Zittern. Manchmal tritt dieser Zustand nach einem anscheinend hypertrophischen Stadium auf. Die elektrische Untersuchung der gelähmten Zungenhälfte soll Abstufungen von einfacher Herabsetzung für faradischen und constanten Strom (H. Fr. Müller) bis zur ausgesprochenen Entartungsreaction ergeben. Die anatomische Ursache für die Hemiatrophia linguae

*) Lamaq fand unter 300 Fällen der Literatur 8mal Facialisparese. Ich halte diese Lähmung aber für weitaus häufiger.

ist noch nicht mit Sicherheit bekannt; Schultze fand Atrophie des Hypoglossuskernes, Rossolimo fasst die Erscheinung als Folgezustand eines Zugrundegehens der trophischen Fasern in der aufsteigenden Trigeminuswurzel auf und führt für diese Ansicht das Ergebnis des Thierexperimentes ins Feld. Für diese letztere Anschauung liesse sich meiner Ansicht nach auch der Umstand verwerthen, dass auch bei der Hemiatrophia faciei, welche (nach den Obductionsbefunden von Mendel und Homén) wahrscheinlich durch Erkrankung der aufsteigenden (und absteigenden) Trigeminuswurzel bewirkt wird, häufig die Zunge halbseitig atrophirt. Gegen diese Ansicht lässt sich die Häufigkeit des Befallenwerdens der aufsteigenden Quintuswurzeln bei Syringomyelie neben der relativen Seltenheit der Hemiatrophie anführen, so dass wohl zumeist die Ursache in einer Läsion des Hypoglossuskernes zu suchen sein wird.

Mehrmals begannen die Störungen des Kau- und Schlingapparates mit ausgesprochenen Deglutitionsbeschwerden, welche bereits auch lange Zeit nach dem Beginne der Erkrankung vorübergehend beobachtet wurden (Dreyfuss-Brisac, Remak, eigene Beobachtungen), mitunter auch apoplectiform einsetzen (H. Fr. Müller, Raichline), öfters ein terminales Symptom darstellen (Hoffmann, eigene Beobachtungen). Die Kranken bemerken, dass das Schlingen, besonders grösserer Bissen ganz ausserordentlich erschwert ist, dass Flüssigkeit durch die Nase regurgitirt. Dieses letztere Symptom, durch Gaumenlähmung verursacht, hat speciell bei Syringomyelie am häufigsten in einer halbseitigen Parese des Palatum molle seine Ursache. Besteht gleichzeitig eine Kehlkopflähmung, so ist zumeist Larynx- und Gaumenlähmung gleichseitig. Die Reflexe nehmen oft so erheblich ab, dass man selbst durch energisches Kitzeln der Rachen- und Gaumenschleimhaut keinen Brechact auslösen kann. Gleichzeitig leidet in manchen Fällen, aber keineswegs immer, auch die einfache Berührungsempfindung erheblich; Schmerz- und Temperaturempfindungen gehen mitunter im Schlunde vollkommen verloren (v. früher).

Wir gelangen endlich zur Besprechung der Störungen von Seite des **Kehlkopfes**, welche bei Syringomyelie nicht selten vorhanden zu sein scheinen. Trotzdem haben diese bis jetzt keine genügende Würdigung, ja zumeist kaum mehr als eine kurze Erwähnung erfahren. Ich habe vor mehr als Jahresfrist die bis dahin bekannt gewordenen Fälle zusammengestellt, und das klinische Bild der Kehlkopfstörungen bei Syringomyelie in seinen Grundzügen zu skizziren versucht. Seither habe ich eine grössere Zahl neuer Beobachtungen sammeln können, es sind zu den Fällen in der Literatur noch weitere hinzugekommen, so dass die jetzige Beschreibung auf ein reichlicheres Material basirt, ohne dass ich im Wesentlichen eine Aenderung der damals vorgebrachten Sätze vornehmen musste.

Die Störungen lassen sich in sensible und motorische trennen. In vielen Fällen finden sich Erscheinungen sowohl von Seite des sensiblen, als auch des motorischen Apparates vor.

Die sensiblen Störungen können subjectiver oder objectiver Natur sein. Parästhesien auf dem Gebiete des Temperatursinnes und Kitzelempfindungen sind den ersteren zuzurechnen. Sie scheinen nicht häufig vorzukommen. Ich habe bei allen meinen Kranken auf diese Störung

inquirirt und nur selten eine bejahende Antwort erhalten. In einem derartigen Falle ist selbstverständlich erst das Vorhandensein anatomischer Kehlkopfstörungen auszuschliessen.

Auf objective Sensiblitätsstörungen ist nicht allzuhäufig unter sucht worden, jedoch liegt, wenn ich meine eigenen Fälle mit in Betracht ziehe, ein, wenn auch nur spärliches Material zur Beurtheilung dieser Frage vor. Bei diesen Störungen können in Betracht kommen und wurden in meinen Fällen geprüft: Die Auslösung der laryngealen Reflexe, das Vorhandensein einer Berührungs- und Schmerzempfindung und des Gefühles für Wärme und Kälte. Da es beträchtliche individuelle Unterschiede gibt und wir über die Larynxsensibilität so wenig im Klaren sind, dass, wie Prof. Schrötter stets wieder hervorhebt, das berührte Stimmband sehr selten richtig erkannt wird, so können nur ganz grobe Sensibilitätsstörungen als pathologisch erachtet werden.

Die laryngeale Reflexerregbarkeit wurde mehrmals herabgesetzt gefunden, so von Prof. Chiari bei einem früher von mir publicirten Falle, von Prof. v. Schrötter in zwei hier mitgetheilten Beobachtungen; im Falle von H. Fr. Müller wurde von Ziemssen ein ganz ähnliches Verhalten constatirt. In allen meinen seither zur Beobachtung gelangten Fällen konnte ich ein normales Verhalten der Kehlkopfsensibilität feststellen. (Die Untersuchungen wurden stets gütigst von Herrn Prof. Schrötter controlirt.)

Oefters findet man in Krankengeschichten die Angabe: Patient verschluckte sich häufig. Wir werden kaum fehlgehen, wenn wir dies Vorkommnis auf mangelhaften Schluss der Epiglottis in Folge fehlender Reflexe oder verspäteter Auslösung derselben beziehen. Zwei meiner Kranken gaben spontan an, dass sie in den letzten Jahren fast nie mehr gehustet hätten (Affection des dorsalen Vaguskernes?).

Sensible und motorische Störungen können am Kehlkopfe bei Syringomyelie unabhängig von einander vorkommen. So bestanden in den Fällen von Raichline, Chabanne, Schmidt und in mehreren meiner Beobachtungen nur bedeutende motorische Störungen, während die Sensibilität, wie in der Literatur ausdrücklich hervorgehoben wird, und auch von mir constatirt wurde, durchaus intact war. Auch bei hochgradigen, motorischen Störungen kann die Sensibilität dauernd erhalten bleiben. In einem von Prof. Schrötter vor 6 Jahren genau untersuchten Falle mit Recurrenslähmung ist heute noch wie vor 6 Jahren die Kehlkopfsensibilität ungestört. Hingegen waren in einem von Prof. Chiari untersuchten Falle die motorischen Functionen ungestört bei deutlicher Herabsetzung der Schmerzempfindlichkeit.

Die motorischen Anomalien lassen zumeist eine gewisse Gesetzmässigkeit nicht verkennen. Man kann sie ähnlich wie bei Tabes dorsalis in 3 Gruppen bringen; 1. ausgesprochene Lähmungserscheinungen; 2. eigenartige Bewegungen der Stimmbänder; 3. Hustenparoxysmen (Larynxkrisen).

Was nun die erste Gruppe anbelangt, so muss man allerdings auf zumeist nur unvollständige Mittheilungen recurriren, welche nichtsdestoweniger erkennen lassen, dass die Lähmung in der Regel das ganze von einem Recurrens versorgte Muskelgebiet betrifft, selten nur die Stimmritzenerweiterer (Postici) allein ergreift. Neben den verhältnismässig

zahlreichen Beobachtungen, welche das Vorhandensein einer einseitigen Recurrenslähmung darthun, gibt es auch vereinzelte Beobachtungen, bei welchen eine doppelseitige Affection des Recurrens vorlag. (Brunzlow, Schmidt, 2 meiner Fälle). Nur in einem einzigen Falle lag eine doppelseitige Posticuslähmung vor, während zwei andere complete Recurrenslähmungen einer Seite neben Posticuslähmung der anderen darboten. Im Falle von Müller heisst es nur „doppelseitige Recurrenslähmung" ohne nähere Details. Die bisherigen Befunde sind allerdings zumeist so aphoristisch gehalten, dass aus denselben nur sehr vorsichtige Schlussfolgerungen gezogen werden können; insbesondere bedarf die Frage der Entwicklung syringomyelischer Kehlkopflähmungen noch eingehender systematisch fortgesetzter Untersuchungen. Sehr auffällig erscheint unter den bisherigen Befunden das häufige Vorkommen einer einseitigen completen Recurrenslähmung, während die Posticuslähmung erst an zweiter Stelle rangirt. Die einseitigen Posticuslähmungen und totalen Recurrenslähmungen überwiegen nach den bisherigen Befunden weitaus die doppelseitigen. Unter 20 Fällen von Kehlkopflähmungen, welche ich in der Literatur habe sammeln, oder welche ich selbst habe beobachten können, waren nur 5 doppelseitig, unter letzteren aber nur eine einzige bilaterale complete Recurrenslähmung. Auf 9 Kehlkopflähmungen der linken kamen nur 6 der rechten Seite. Man kann demnach aus dem vorhergehenden Material die folgenden wichtigen Sätze ableiten: Die syringomyelischen Kehlkopflähmungen sind charakterisirt durch die complete Parese eines Recurrens; Posticuslähmungen stellen zumeist ein vorübergehendes Stadium dar und finden sich, wenn überhaupt, in der Regel nur auf einer Seite vor.

Ein seltener Befund ist die Parese der Aufrichter der Epiglottis; dieselbe wurde neben andern Kehlkopflähmungen 2mal beobachtet, das eine Mal von Raichline (Befund erhoben von Krauss), das zweitemal von Prof. Schrötter bei einem oft untersuchten Patienten erst wenige Tage vor dem Tode constatirt.

Vergleicht man die bisher bekannt gewordenen Ergebnisse mit denen bei Tabes, so ergeben sich Differenzen nach mehrfachen Richtungen. Die tabischen Kehlkopflähmungen sind zumeist, wie Burger in seiner ausgezeichneten Monographie nachgewiesen hat, Posticuslähmungen, bedeutend seltener Recurrenslähmungen. Die Affection ist sehr häufig doppelseitig. Burger bemerkt auf Grund seiner Untersuchungen: die doppelseitige Posticuslähmung ist die tabische Kehlkopflähmung par excellence. Die seit der Publication Burger's mitgetheilten Fälle tabischer Kehlkopflähmungen haben nicht dazu beigetragen, diese Anschauungen zu modificiren. Auch in den jüngsten Publicationen wird weitaus häufiger die doppelseitige Affection der Stimmritzenerweiterer mitgetheilt, als irgend eine andere Kehlkopflähmung.*) Begreiflicherweise ruft diese Art der Lähmung (doppelseitige Posticusparalyse) in reinen Fällen keine Störungen der Phonation hervor, beeinflusst aber nicht selten den Respirationsact sehr wesentlich, indem die Stimmbänder bei jeder tiefen

*) v. Schlesinger: Beiträge zur Klinik und pathologischen Anatomie der Kehlkopfstörungen bei Tabes dorsalis (Wr. klin. Wochenschr. 1894, Nr. 26 u. 27).

Inspiration aneinanderschlagen, in Folge der Lähmung der Glottiserweiterer aber nur sehr langsam wieder auseinandergehen. Der geübte Untersucher wird bereits aus dem inspiratorischen Stridor bei vollkommen erhaltener Phonation die richtige Diagnose stellen können. Im Gegensatze hiezu nehmen aber in der Reihe der syringomyelischen Kehlkopfsymptome bisher Störungen der Sprache (Rauhigkeit, Heiserkeit der Stimme, völlige Aphonie) den ersten Platz ein, während schwere Respirationsstörungen anscheinend zu den seltenen Vorkommnissen gerechnet werden müssen. Man darf allerdings den Umstand nicht ausser Acht lassen, dass manchmal auch bilaterale Posticuslähmungen ohne wesentliche Athembeschwerden ertragen werden (von Eulenburg und Weil bei Tabes beschrieben, von mir in einem Falle von Syringomyelie beobachtet).

Die Ursache für diese verschiedenen Formen der Kehlkopfaffection bei den zwei in Rede stehenden Krankheiten dürfte darin zu suchen sein, dass durch den gliösen Wucherungs- oder Zerfallsprocess, resp. durch einen in der Medulla oblongata sich ausbreitenden Tumor die ganze Kernregion des Recurrens weit schneller in Mitleidenschaft gezogen werden dürfte, als bei Tabes. Hiezu mag wohl noch der Umstand kommen, dass wir wahrscheinlich sämmtliche bei Syringomyelie entstehenden Lähmungen und Atrophien auf centrale Processe beziehen müssen, während bei Tabes dieselben häufig durch concommittirende periphere Processe veranlasst sein dürften. Es kann ja, wie die Untersuchungen Oppenheim's, Ira van Gieson's und die von mir zeigen, bei Tabes die Kernregion des Vagus-Accessorius auch bei der genauesten histologischen Untersuchung vollständig intact sein, und die schweren Kehlkopflähmungen durch eine gleichzeitig vorhandene parenchymatöse Neuritis des Vagus und Recurrens ihre ausreichende anatomische Erklärung finden.

Auch die Recurrenslähmung bei Syringomyelie lässt dieselben Stadien erkennen wie eine centrale Recurrenslähmung aus anderen Ursachen: zuerst scheint Posticuslähmung aufzutreten, welcher dann rasch die complete Recurrenslähmung folgt. In den anatomischen Verhältnissen des Processes dürfte auch die Erklärung dafür zu finden sein, dass die Lähmung der Kehlkopfmuskeln bei Syringomyelie viel häufiger ein-, als doppelseitig auftritt. In der Medulla oblongata ist nämlich die Gliawucherung oder der einfache Zerfall der Nervensubstanz zumeist völlig assymmetrisch, und es reichen die Veränderungen deshalb auf einer Seite in der Regel weit höher hinauf als auf der andern; hiedurch wird das bei dieser Krankheit nicht seltene klinische Bild einer halbseitigen Bulbäraffection hervorgerufen. In dem Umstande, dass Kehlkopfuntersuchungen bei Syringomyelie überhaupt noch nicht in grösserem Maasse, und zumeist nicht zu wiederholten Malen vorgenommen wurden, dürfte der Grund dafür liegen, dass das vielleicht nur kurze Stadium der Posticuslähmung bis nun so selten gefunden wurde; eine einseitige Posticuslähmung kann ja vollkommen symptomlos verlaufen.

Bezüglich der Häufigkeit der Kehlkopflähmungen lassen sich vorläufig noch keine bestimmten Angaben machen. Unter 31 eigenen Beobachtungen, bei welchen ein- oder mehrmals verlässliche laryngoskopische Untersuchungen vorgenommen wurden, konnten 8mal Abweichungen von der Norm constatirt werden. Mit Rücksicht auf das Ergebnis der ge-

ringen Zahl laryngoskopischer Untersuchungen bei Syringomyelie und auf die nicht seltene Latenz der Symptome von seiten des Kehlkopfs bei bereits weit vorgeschrittenen Veränderungen kann man wohl mit ziemlicher Sicherheit die Vermuthung aussprechen, dass Kehlkopflähmungen bei Syringomyelie nicht viel seltener sind als bei Tabes. Manche Formen der Syringomyelie insbesondere der humero-scapulare Typus scheinen sich besonders häufig mit Kehlkopflähmungen zu combiniren. Der Grund für dieses Verhalten dürfte darin liegen, dass die anatomische Läsion in Fällen der eben genannten Gruppe weit höher im Halsmark ihre grösste Ausdehnung erlangt, als dies bei den gewöhnlichen Fällen von Syringomyelie beobachtet wird.

In der zeitlichen Aufeinanderfolge der Symptome bei Syringomyelie nehmen die Kehlkopflähmungen mitunter den ersten Platz in der Reihe der Bulbaererscheinungen ein. In einem meiner Fälle hatte der Kranke nur wegen seiner Heiserkeit die Klinik aufgesucht. Es kann jedoch die Larynxaffection in einem viel späteren Stadium der Krankheit einsetzen, ja sogar erst das Krankheitsbild beschliessen.

Die Art des Auftretens ist zumeist eine langsam schleichende. Der Kranke bemerkt, dass seine Stimme allmälig rauher und heiserer wird, und das Sprechen mit grösserer Anstrengung verbunden ist als früher. Jedoch kann die Kehlkopfstörung auch plötzlich einsetzen und im Verlauf weniger Tage zu bedeutenden subjectiven Beschwerden Veranlassung geben, wie in einem Falle meiner Beobachtung.

Der Verlauf der Lähmungen ist, wie es scheint, ein ausserordentlich chronischer. Ueber vorübergehende Muskellähmungen, welche laryngoskopisch beobachtet worden, liegen bisher keine Mittheilungen vor, jedoch können dieselben vermuthet werden, da man mitunter die Angabe findet, dass mit einer plötzlichen Progression der Bulbärerscheinungen auch die Stimme des Kranken heiser geworden wäre, um später wieder normal zu werden. In 3 Fällen (Schmidt, Hoffmann, eine eigene Beobachtung) war hochgradige Atrophie eines Stimmbandes eingetreten. Die Befunde von Hoffmann und mir wurden an anatomischen Präparaten erhoben.

An diese Ausführungen anschliessend will ich noch kurz einige Bemerkungen über seltenere laryngoskopische Befunde bei Syringomyelie anführen:

Eigenartige Bewegungsanomalien wurden in einem meiner durch die Obduction bestätigten Fälle durch längere Zeit von Prof. von Schrötter wahrgenommen: ein Stimmband (das nicht gelähmte) machte beim Intoniren regelmässig eigenartig zuckende Bewegungen. Auf der gelähmten Seite führte der Aryknorpel bei tiefem Inspiriren kleine ruckweise Locomotionen aus. Das Phänomen war völlig analog dem von mir bei Tabes dorsalis beschriebenen. Ob diese Bewegungsanomalien den sogenannten atactischen Störungen zuzuzählen sind, möchte ich am liebsten bis zur Klärung der Begriffe derzeit unentschieden lassen. In dem Falle von Raichline traten zuckende Bewegungen des falschen Stimmbandes sowohl beim ruhigen Athmen als auch beim Versuch zu intoniren auf.

1. O. Brunzlow: Ueber einige seltene, wahrscheinlich in die Kategorie der Gliosis spinalis gehörende Krankheitsfälle. Inaug. Diss. Berlin 1890.

Fall 1. Frau. Beginn der Erkrankung im 34. Lebensjahre. Linksseitige Parästhesien von Anbeginn. $1^1/_2$ Jahre etwa nach der Erkrankung Heiserkeit.

April 1887: Patientin klagt über Schlingbeschwerden; die linke Gaumenhälfte steht tiefer, wie die rechte und hebt sich beim Phoniren nicht, die rechte ein wenig. Die Gaumen- und Rachenreflexe sind aufgehoben; bei einem mit Wasser vorgenommenen Schluckversuch kommt Patientin sofort ins Husten. Die Sprache ist heiser. Die laryngoskopische Untersuchung ergiebt eine vollständige linksseitige Lähmung und rechtsseitige Parese der Mm. cricoarytänoidei post. lat. und interarytänoidei: Das linke Stimmband bleibt in Cadaverstellung unbeweglich stehen, das rechte wird weder genügend ad- noch abducirt.

Im weitern Verlaufe (2 Jahre Beobachtung) Zunahme der Allgemeinerscheinungen. Kehlkopf bleibt unverändert.

Derselbe Fall ist (nach Oppenheim) von Bernhardt (Arch. f. Psych. Bd. 23) einige Jahre später beschrieben worden.

2. Fall: 34-jähriger Arbeiter. Sein Leiden begann vor 2 Jahren mit „Brennen" im rechten Arme. Nach mehreren Monaten entwickelte sich Heiserkeit und eine langsam, aber stetig zunehmende Schwäche im rechten Arme und Bein. Anästhesie dieser Gliedmassen.

„Der linke Gaumenbogen steht bedeutend höher als der rechte und hebt sich beim Phoniren um ein Geringes, während der rechte absolut ruhig bleibt. Beim Essen und noch mehr beim Trinken tritt häufig Verschlucken und Husten ein; Regurgitation durch die Nase findet nicht statt. Die Stimme ist heiser; bei längerem Phoniren eines hohen Tones hört man ein deutliches Tremuliren. Die laryngoskopische Untersuchung ergiebt eine Lähmung der Thyreo-arytaenoidei int. und der Cricoarytaen. post.: beim Phoniren bleibt zwischen den Stimmbändern ein bald ovalärer, bald dreieckiger Spalt, bei der Inspiration verharren dieselben in Adductionsstellung.

3. Chabanne: Contribution à l'étude de l'hémiatrophie de la langue. (These de Bordeaux 1891 Obs. XV).

34-jährige Frau. Skoliose seit 14 Jahren. Muskelatrophien am rechten Arme und Beine. Trophische Störungen an der rechten Hand. Hemiatrophia linguae (rechtsseitig) und gleichseitige Hemiatrophia facialis. Gaumenlähmung.

„Die ganze Mundschleimhaut mit Ausnahme der des Gaumensegels zeigt eine Hypästhesie auf Stiche an der rechten Seite. Die Berührungsempfindung der Larynxschleimhaut, und die Reflexe (Husten- und Würgreflex) sind auf beiden Seiten erloschen. Brennen wird wie ein leichter Nadelstich verspürt. Es besteht keine Stimmbandlähmung.

4. Gottstein (Lehrbuch S. 416) fand in einem Falle von Syringomyelie „neben linksseitiger Gaumensegellähmung totale Recurrenslähmung derselben Seite." Nähere Angaben fehlen".

5. Hoffmann. Syringomyelie (Sammlung klin. Vorträge, Neue Folge Nr. 20, Fall 4). 34-jähriger Maler. bereits vor 15 Jahren bemerkte er Analgesie der Hände. Seit 6 Jahren Stimme rauh (Stich in den Vorderarm vorausgegangen); Parästhesien im Rachen, schmerzlose Panaratien, Kyphoskoliose, Muskelatrophieen des rechten Armes und rechten Beines, syringomyelit. Dissociation der Sensibilität, Atrophie der Zunge, Salivation, Lähmung verschiedener Hirnnerven.

„Die Stimme ist belegt und die Sprache etwas näselnd. Für die unreine Stimme konnte Professor Jurass schon vor einiger Zeit eine rechtsseitige Posticuslähmung nachweisen, während jetzt eine so gut complete rechte Recurrenslähmung besteht. Die reflectorische Erregkarkeit des Rachens ist gering".

6. Hoffmann: Zur Lehre von der Syringomyelie. (Deutsche Zeitschrift für Nervenheilkunde, 3. Bd. Fall 9).

Kranker mit mehrfacher Hirnnervenlähmung, deren Entwicklung genau verfolgt werden konnte. Muskelatrophie an den Armen. Lähmung des Schmerz- und Temperatursinnes daselbst. Skoliose.

Rechte Zungenhälfte atrophisch, rechtsseitige complete Recurrenslähmung, Lähmung des rechten Gaumenbogens, Fehlen des Gaumensegelreflexes. Stimmband atrophisch (Obduction).

7. Raichline: Contribution à l'étude clinique de la Syringomyelie. Sur un cas de Syringomyelie avec manifestations bulbaires. Thèse de Paris 1892.

47jährige Frau. Muskelatrophie nach dem Typus Aran-Duchenne. Analgesie und Thermoanästhesie in der ganzen obern Körperhälfte. Acutes Einsetzen der Bulbärsymptome. Multiple Hirnnervenlähmung.

Pharynx- und Larynx-Untersuchung (Dr. Krauss): Die Bewegungen des Gaumensegels sind unvollständig. Man constatirt bei der Phonation, dass das Gaumensegel nach vorne oben und links gezogen wird. Die Sensibilität dieser Partieen ist mehr oder minder erloschen. Die Parynx ist rechts empfindlicher als links. Die Sensibilität der Rückseite des Gaumensegels erloschen.

Die rechte Larynxhälfte bietet nichts abnormes, das rechte Stimmband bewegt sich gut. Dagegen ist links die Schleimhaut über dem Aryknorpel ein wenig geschwellt, so dass der hintere Abschnitt des Stimmbandes ein wenig verdeckt wird. Die Bewegungen dieser Seite sind sehr beeinträchtigt, bei Phonationsanstrengungen gewahrt man nur kleine zuckende Bewegungen des falschen Stimmbandes und des Aryknorpels, während das wahre Stimmband unbeweglich in einer Zwischenstellung zwischen Ab- und Adduction verharrt; es zeigt eine geringe Concavität, welche gegen die rechte Seite gerichtet ist. Die Epiglottis wird nur unvollkommen, aber auf beiden Seiten gleich gehoben. Larynxsensibilität normal.

8. A. Schmidt: Doppelseitige Accessoriuslähmung bei Syringomyelie (Deutsche medic. Wochschr. 1892 Nr. 26).

23-jähriger Schneider. Seit 8 Jahren Schwäche in den Händen. Verlust des Schmerz- und Temperatursinnes daselbst; Muskelatrophieen und Krallenstellung der Hände. Cucullaris atrophisch.

„Es besteht völlige Lähmung des linken Recurrens mit Cadaverstellung und Atrophie des linken Stimmbandes. Rechts bewegt sich das Stimmband bei der Phonation bis über die Mittellinie, bei der Respiration nur sehr wenig ausgiebig nach aussen, so dass eine Parese des M. crico-arytänoid. postic. zweifellos erscheint. Keine Sensibilitätsstörungen im Kehlkopfe, keine Schlingbeschwerden, Gaumenmuskeln normal.

9. Stein: Krankenvorstellung (Vers. deutscher Naturforscher zu Nürnberg. Neurolog. Centralblatt 1893 Nr. 19).

26-jähriger Kranker mit halbseitiger gliöser Bulbäraffection. Schwäche und Atrophie der Arm- und Beinmuskulatur links. Hemiatrophia linguae sinistra. Linksseitige Gaumensegellähmung. Taubheit am rechten Ohre. Hyperästhesie der linken Körperhälfte. Der Process besteht seit 3 Jahren.

„Die linke Kehlkopfhälfte steht völlig still und ist atrophisch, ebenso das linke Stimmband, das sich in Cadaverstellung befindet. Die Sensibilität ist am Gaumensegel links und an der linken Larynxhälfte herabgesetzt.

10. H. Fr. Müller: Syringomyelie mit bulbären Symptomen. (D. Arch. f. klin. Medic. Bd. 52).

18-jähriger Mann mit Syringomyelie und multipeln Hirnnervenlähmungen.

Kehlkopf: Schiefstand der Epiglottis nach rechts, das rechte Stimmband und Giesskannenknorpel in Cadaverstellung (v. Ziemssen), das rechte Taschenband etwas geschwellt, überdeckt einen Theil des rechten Stimmbandes. Beim Phoniren überschreitet das linke Stimmband die Medianlinie bis zur Anlagerung an das unbewegliche rechte und Ueberkreuzung der Spitzenknorpel. Die Stimmbänder etwas geröthet.

Die Berührung der Epiglottis, der aryepiglottischen Falten und des Kehlkopfinnern mit der Sonde erregt nur bei längeren und energischeren Berührung Reflexbewegung. Die Berührung wird gut gefühlt.

11. Friedrich Müller: Krankendemonstration im ärztlichen Vereine zu Marburg. (Berlin. klin. Wochenschr. 1894 Nr. 2).

Kranker mit hochgradiger Atrophie der Nacken- und Rückenmuskulatur und Sensibilitätsstörungen.

„Doppelseitige Recurrenslähmung.“

Obduction: Durch das ganze Rückenmark reichende, central gelegene Höhle.

12. Lamaq. (Nach einer schriftlichen Mittheilung). 34-jährige Frau mit Syringomyelie (Betheiligung mehrerer Hirnnerven.)

Kehlkopf: Die Sensibilität für Berührung, die Reflexerregbarkeit (Husten, Würgen) total erloschen. Die Hitze gibt das Gefühl eines leichten Stiches.

13. Tambourer: Gesellschaft der Neuropathologen in Moskau (Neurolog. Centralblatt 1892 S. 493).

Tambourer demonstrirt einen Fall von Syringomyelie mit Hemiatrophia linguae (r.). Phonation und Schlingen nicht erschwert. Parese der rechten Hälfte des weichen Gaumens und des rechten wahren Stimmbandes.

14. Kretz: Ueber einen Fall von Syringomyelie. (Wr. klin. Wochenschrift 1890 Nr. 25—26).

39-jähriger Mann. Vor 14 Jahren schmerzlose Panaritien. Allmälige Abmagerung der Hände und Vorderarme und Verlust des Schmerz- und Temperatursinnes daselbst. Affection mehrerer Hirnnerven.

. . . . „Stimme leicht heiser und klanglos. Laryngoskopisch: Leichte Parese des linken Stimmbandes beim Intoniren."

Nach einer mir gegenüber gemachten mündlichen Mittheilung des Autors hat die vor etwa $1^1/_2$ Jahren stattgefundene Obduction in der That eine Syringomyelie ergeben, welche von der Medulla oblongata durch das ganze Rückenmark reichte.

H. Schlesinger: Zur Casuistik der partiellen Empfindungslähmung (Syringomyelie). (Wr. medic Wochenschr. 1891 Nr. 10—14).

15. Fall 3: 31-jährige Magd. Beginn der Erkrankung mit Schwellungen der Hand- und Fussgelenke. Atrophie der Vorderarm- und Handmuskulatur. Verlust des Schmerzsinnes, hochgradige Herabsetzung der Temperaturempfindung. Patellarrefl. gesteigert. Affection des rechten Trigeminus und Glossopharyngeus. Zungen- und Gaumenbewegungen normal.

Larynx (Befund von Prof. Chiari): Das rechte Stimmband steht nahe der Mittellinie, es bewegt sich nur mehr ein wenig nach einwärts beim Versuche zu phoniren. Die Epiglottis ist rechts weniger empfindlich als links; Schmerzempfindlichkeit des weichen Gaumens und der Rachenschleimhaut sehr herabgesetzt.

16. Fall 4. 43-jährige Frau. Seit 8 Jahren Parästhesien in den Armen; in den letzten Jahren schmerzlose Verbrennungen, Gehstörungen, Harn- und Stuhlbeschwerden. Atrophie der kleinen Handmuskeln. Schmerz- und Temperaturempfindung am ganzen Körper mit Ausnahme des Kopfes herabgesetzt. Rechtsseitige Facialisparese.

Larynx (Befund von Prof. Chiari): Oeffnung und Schliessung der Stimmbänder normal; Aryknorpel etwas geröthet. Die Larynxreflexe träger. Die Schmerzempfindlichkeit der Larynxschleimhaut ist entschieden herabgesetzt.

17. Diese Publication Fall 20. Der Befund wurde mir freundlichst von Dr. Hajek zur Verfügung gestellt, welchem ich an dieser Stelle hiefür bestens danke: Bei der Inspiration ist eine Bewegung beider Stimmbänder nach aussen nicht sichtbar (Lähmung der Postici); bei der Phonation schliessen die Stimmbänder nicht ganz, sondern es wird ein ovaler Spalt zwischen beiden sichtbar. Stimme etwas heiser. Es bestehen keine Athembeschwerden.

Diagnose: Paralysis imperfecta bilateralis nervum recurrentium (Lähmung der Postici, Parese der Thyreo-Arytänoidei intern.

18. Diese Publication. Beobachtung 12 Vagus-Accessorius: Schling-, Würg- und Uvulaeflex bedeutend herabgesetzt; der Kranke verschluckt sich öfters, besonders beim Trinken. Mässiger Speichelfluss. Der Gaumen wird beiderseits gleich gehoben. Irreguläre Herzaction mit zeitweiligem, anfallsweisem Sinken der Herzthätigkeit bis auf 30—40 Contractionen in der Minute. Im Bereiche des äusseren Astes des Accessorius keine Abnormitäten.

Laryngoskopischer Befund (Erhoben vom Herrn Professor Schrötter: Im ersten Momente des Laryngoskopirens war die Glottis bei vollkommener Medianstellung fest und vollkommen geschlossen; über Aufforderung zum Athmen wird die Glottis weit in der Weise, dass das linke Stimmband vollkommen unbeweglich bleibt, während das rechte Stimmband auffallend starke Aus- und Einwärtsbewegungen mit der Respiration ausführt, u. zw. bei der Inspiration nach auswärts, bei dem Exspirium nach Einwärts. Genau dasselbe wiederholt sich bei einem zweiten Versuche, welcher mehrere Minuten später angestellt wurde, nur findet das Inspirium nicht in einem Zuge sondern in leicht medulirenden Bewegungen statt. Beim Intoniren tritt das rechte wahre Stimmband prompt bis zur Mittellinie des Körpers hinan, geht unter zuckenden Bewegungen nach auswärts, während das linke Stimmband, sowie der linke Aryknorpel unbeweglich bleiben. Beim tiefen Inspirium sieht man, dass die Glottis etwas schief steht von rechts hinten nach links vorne, und dass das linke wahre Stimmband der Mittellinie des Körpers mehr genähert ist, und dass auch vom Processus vocalis des linken wahren Stimmbandes schwach zuckende Bewegungen erfolgen, u. zw. im Momente des In- und Exspiriums. Ob eine Differenz der Höhenlage besteht ist momentan nicht anzugeben. An der laryngealen und Zungenfläche der Epiglottis und im Sinus pyriformis ist die Berührungsempfindung vorhanden, die Schmerz- und Temperaturempfindung (für Wärme) er-

loschen. Kälteempfindung vorhanden. An den Taschenbändern und Stimmbändern totale Analgesie und Thermoanästhesie. Larynx-Reflexe stark herabgesetzt.

Während der etwa ein Jahr währenden Beobachtungsdauer wurde von mir der Larynx häufig untersucht, und die Untersuchung gütigst von Professor Schrötter controlirt.

Im October 1893 wird notirt (Befund von Prof. Schrötter): Das rechte wahre Stimmband wird beim Inspirium zuckend nach aussen, beim Exspirium zuckend nach einwärts bewegt; es macht eigentlich fortwährend diese zuckenden Hin- und Herbewegungen. Der Processus vocalis des unbeweglichen, linken Stimmbandes zeigt auch hie und da, aber nur relativ selten, leicht zuckende Bewegungen. Beim Intoniren wird die Glottis bis auf einen ganz kleinen Spalt im ligamentösen Theile geschlossen.

21. December 1893 (Professor Schrötter):

Prompte Bewegungen des rechten wahren Stimmbandes, keine deutlichen des linken wahren Stimmbandes, bei der Intonation aber vielfach zitternde Bewegungen beider Aryknorpel in geringerem Grade auch an dem rechten wahren Stimmbande zu sehen. Die Untersuchung ist jetzt viel schwieriger, da der Kehldeckel weniger in die Höhe geht.

22. December. In der Nacht typische Larynxkrisen.

In den nächsten Tagen Wiederholung derselben.

Exitus am 4. Januar 1891.

Rückenmarksbefund: Syringomyelie und Tabes dorsalis. Die Kehlkopfmuskeln wurden einzeln untersucht, das genaue Ergebniss wird seinerzeit mitgetheilt werden. Makroskopisch war bereits Atrophie des linken Stimmbandes und des M. cricoarytänoideus posticus zu constatiren

19. Diese Publication. Beobachtung I.

Der nunmehr 44-jährige Mann, ward im 37. Lebensjahre heiser. Eine vor mehr als 5 Jahren von Professor Schrötter vorgenommene Untersuchung ergab eine complete linksseitige Recurrenslähmung ohne sensible Kehlkopfstörungen. Bereits zu jener Zeit war die Diagnose auf Syringomyelie gestellt worden.

Der laryngologische Befund hat sich seit jener Zeit nicht verändert. Es besteht noch immer linksseitige complete Recurrenslähmung. Kehlkopfsensibilität intact. (Letzter Befund erhoben im September 1894). Humero-scapularer Typus der Syringomyelie.

20. Diese Publication. Beobachtung V.

25-jähriger Taglöhner. Humero-scapularer Typus der Syringomyelie. Das linke Stimmband steht in Cadaverstellung vollkommen still; das rechte Stimmband tritt bei der Phonation über die Mittellinie an das linke heran und ermöglicht hiedurch den Verschluss der Glottis; es bleibt aber noch ein ganz schmaler, kaum 1 *mm* breiter Spalt zwischen beiden Stimmbändern übrig. Auch bei der Respiration steht das linke Stimmband völlig still. (Complete Recurrenslähmung). Die Reflexerregbarkeit des Larynx normal. Eine nach länger als einem halben Jahre von Professor Schrötter vorgenommene Untersuchung ergab einen unveränderten Befund, was Lähmungserscheinungen anbelangt, jedoch machte der Processus vocalis der gelähmteu Kehlkopfhälfte beim Athmen zuckende Bewegungen

21. Diese Publication. Beobachtung III.

54-jährige Frau. Humero-scapularer Typus der Syringomyelie.

Complete rechtsseitige Recurrenslähmung. Linkes Stimmband normal beweglich. Larynxsensibilität normal.

22. Diese Publication. Beobachtung XXII.

24-jähriger Bauer. Seit einem Jahre erkrankt. Seit Anbeginn Bulbärerscheinungen. Linksseitige Ptosis, Trigeminusaffection, Gaumenlähmung.

Complete linksseitige Recurrenslähmung; das rechte Stimmband normal beweglich. Kehlkopfreflexe und Kehlkopfsensibilität normal.

23. Endlich konnte ich durch die Freundlichkeit der Herrn Dr. Obermayer und Doc. Dr. v. Frankl-Hochwart auf der Klinik Nothnagel einen Fall untersuchen, welcher ebenfalls eine Kehlkopfaffection darbot.

Es handelte sich um einen 27-jährigen Mann, welcher seit etwa einem Jahre krank ist. Ausgesprochen Humero-scapularer Typus der Syringomyelie Nystagmus, Schling- und Sprachstörungen, Gaumenlähmung und linksseitige Posticuslähmung. Der Internus contrahirte sich links gut. Die Sprachstörungen waren durch die Gaumenlähmung zu erklären. Häufiges Verschlucken.

Die Störungen der Sprache, welche man bei Syringomyelie nicht so überaus selten beobachten kann, können durch das Zusammenwirken mehrerer Factoren entstehen. Wir haben früher betont, dass der Typus der syringomyelischen Kehlkopflähmungen die einseitige Recurrenslähmung ist. Es ist nun begreiflich, dass eine solche Affection die Stimmbildung nicht unwesentlich beeinträchtigt. Die Kranken werden heiser, die Stimme rauh und unverständlicher. Beträchtlich auffallender wird noch die Störung, wenn durch eine Lähmung der Zunge die Lautbildung Schaden nimmt. Ist Gaumenlähmung vorhanden, so zeigt die Sprache ein eigenartig näselndes Timbre. All diese Sprachstörungen können vorübergehender Natur sein. Ob die von Bruttau beobachtete skandirende Sprache zum Bilde der Syringomyelie gehört oder nur eine zufällige Complication darstellte, werden erst zukünftige Beobachtungen entscheiden.

Eine Reihe anderer Störungen sind noch auf Läsion des Vagus und Accessorius zu beziehen. Vor allem gehört hieher die bereits mehrmals beschriebene Atrophie im Bereiche des äussern Astes des Accessorius (vide cap. Muskelatrophien).

Die Herzthätigkeit weist mitunter Abweichungen von der Norm auf; die Schlagfolge des Herzens wird manchmal beschleunigt, dann wieder verlangsamt; auch wurden schon mehrfach stenocardische Anfälle und Irregularität der Pulses ohne Erkrankung des Herzmuskels, der Klappen oder der grossen Gefässe beobachtet. Eine dauernde Beschleunigung der Pulsfrequenz sieht man zumeist nur bei humeroscapularer Form der Syringomyelie, welche mit Kehlkopfstörungen verbunden ist. Bei den andern Formen der Syringomyelie mit laryngealen Affectionen findet sich die Beschleunigung der Pulsfrequenz keineswegs so oft und regelmässig als bei Tabes mit laryngealen Affectionen. In einem meiner Fälle war anfallsweise hochgradige Verlangsamung der Herzaction (bis auf 30 Schläge) zu beobachten.

Andere Störungen, welche auf den Vagus bezogen werden können, sind die Parästhesien, welche mitunter in den Lungen (Gefühle von Eiseskälte [Hoffmann]), im Magen (Brennen), im Darm (Brennen und Kälte) auftreten, und endlich das Erbrechen.

Das Erbrechen kann anfallsweise auftreten oder zu gleicher Zeit mit den später zu erwähnenden apoplectiformen Anfällen einsetzen. Es wird nur bei weiter nach oben gegen die Medulla oblongata hin vorgeschrittener Erkrankung wahrgenommen (F. Schultze, Hoffmann, Raichline, Kraus, H. Fr. Müller, Brunzlow).

H. Fr. Müller hat vor kurzem in einer Arbeit eingehend die allgemeinen cerebralen Symptome bei bulbärer Syringomyelie beschrieben und ein anschauliches Bild von ihnen entworfen; besonders berücksichtigt er das so häufig vorhandene Schwindelgefühl. Dasselbe ist zumeist nicht dauernd vorhanden, sondern tritt anfallsweise auf und wird nicht selten direct von bulbären Symptomen gefolgt. Es ist öfter ein Drehschwindel und manchmal von solcher Intensität, dass die Kranken zu Boden stürzen. Es ist unabhängig von Augenstörungen, denn es ist auch bei geschlossenen Augen oder ohne oculo-pupilläre Affection vorhanden. (Bruttan, einer meiner Fälle).

Es ist wohl wichtig, die öfter betonte Beobachtung hervorzuheben, dass bei Syringomyelie auch das intensivste Schwindelgefühl ohne Bewusstseinsverlust vorhanden sein kann. Einer meiner Kranken klagte darüber, dass er zeitweise ganz „taumlig“ werde. Er sei aber immer bei vollkommen klaren Bewusstsein.

Westphal berichtet, dass einer seiner Kranken schwankte, so dass er sich anhalten musste; er fiel jedoch nicht hin und verlor auch das Bewusstsein nicht völlig.

Raichline's Patientin hatte einen Anfall von Schwäche mit hochgradigem Schwindelgefühl ohne nachfolgenden Bewusstseinsverlust.

Bruttan's Kranker (Fall 1) hatte längere Zeit hindurch Schmerzanfälle in der Stirngegend mit ungemein heftigem Schwindelgefühl ohne Bewusstseinsverlust.

Oft verbindet sich das Schwindelgefühl mit apoplectiformen Anfällen. H. Fr. Müller betont, wie ich glaube, mit vollem Rechte, dass bei Syringomyelie des verlängerten Markes und noch höher hinauf die Neigung zu apoplectiformen Anfällen besteht, welche meist mit Erhaltensein oder nur geringer Trübung des Bewusstseins, aber mit intensivem Schwindelgefühl bis zu taumelndem Gang verlaufen, in deren Gefolge erst die bulbären Erscheinungen klinisch in Scene treten können. Das plötzlich einsetzende Schwindelgefühl ist bei dieser Krankheit auch dem apoplectiformen Anfalle an Dignität gleichzusetzen. Es existirt eine ganze Reihe von klinischen Beobachtungen, von denen mehrere durch Obduction gestützt sind, welche die Richtigkeit dieses Satzes darthun. Zu den apoplectiformen Anfällen gesellen sich nicht selten Erbrechen und Störungen der Pulsfrequenz. In unmittelbarem Anschlusse an solche Anfälle können sich Schwierigkeiten bei der Urinentleerung und incontinentia alvi entwickeln.

Bei unserem Kranken Fellinger (Beobachtung XII.) wurde sie zweimal beobachtet, jedesmal begleitet von einer Retentio urinae und Incontinentia alvi.

Im Falle von Hallopeau ist Bewusstseinsverlust mit nachfolgender Schwäche des Armes und Schwerhörigkeit notirt.

Fürstner und Zachner sprechen in ihrem (einen Paralytiker betreffenden) Falle ausdrücklich davon, dass die öfters beobachteten, sich durch Schwindelgefühl, Dyspnoe, Cyanose und Steigerung der Pulsfrequenz auszeichnenden Anfälle nicht als paralytische angesehen werden könnten.

Ein Kranker Simon's stürzte nach einem Schwindelanfalle hin und war nach dem Insulte unfähig zu gehen und die Arme kräftig zu bewegen.

Im Falle von Starr trat ein Anfall mit Vertaubung des Armes, Schiefstand des Gesichtes, Kopfschmerz, Schwindel und Bewusstseinsverlust auf.

Brunzlów theilt eine Beobachtung mit, in deren Anamnese ein Schwindelanfall beschrieben wird, bei welchem der Kranke niederstürzte.

Ein Patient Bruttan's (Fall 3) bekam nach dem ersten Anfalle eine Schwäche der rechten, nach dem zweiten Parese der linken Körperhälfte.

Hoffmann's Kranker wurde einmal nach geringem Alkoholgenuss bewusstlos, erbrach und wurde völlig verwirrt.

Die nachfolgenden Bulbärerscheinungen, welche unmittelbar den Anfällen folgend einsetzen können, sprechen nach den Ausführungen H. Fr. Müller's sehr für eine Localisation der Anfälle in der Kernregion des Gehirnes und verlängerten Markes, und nicht, wie Raichline annimmt, für eine Läsion der Pedunculi cerebelli. Die an den Insult sich unmittelbar anschliessenden Bulbärerscheinungen können sehr ausgesprochen sein; so entstanden im Falle Hoffmann's über Nacht Heiserkeit und Schlingbeschwerden; im Falle Brunzlow's eine Parese

der Zunge; in einem Raichline's Doppeltsehen und eine Veränderung der Stimme; in der Beobachtung H. Fr. Müller's Facialislähmung und Doppelsehen.

In einer unserer Beobachtungen gab der Kranke an, dass plötzlich im Anschluss an Schwindelgefühl eigenthümliche Sensationen brennenden Charakters im Munde und in der Speiseröhre aufgetreten seien, sowie dass hochgradige Schlingbeschwerden und Regurgitationen der Speisen durch die Nase erfolgten. $1^1/_2$ Jahre später trat ein ähnlicher Anfall mit nunmehr dauernden Lähmungserscheinungen von Seite des Gaumens auf.

Sehr oft besteht ein ziemlich intensiver längere Zeit anhaltender Kopfschmerz, mitunter ohne bestimmte Localisation, häufiger mit Localisation in der Hinterhauptgegend. Sein Auftreten ist nach den Ausführungen von Nothnagel und Wernicke über diesen Gegenstand für Stellung der Localdiagnose völlig belanglos. Man findet über ihn Angaben bei Hallopeau, Schultze, Hoffmann, Bernhardt, Raichline, Brunzlow und in einer meiner früheren Arbeiten.

Zu den allgemeinen Erscheinungen sind auch allgemeine Krämpfe tonischen und klonischen Charakters zuzurechnen. Sie werden mehrmals in der Literatur erwähnt; zumeist nur bei weit vorgeschrittener Bulbaeraffection. Sie gehen oft mit Bewusstlosigkeit einher, manchmal jedoch, und ich würde diese Beobachtung betonen, ist das Bewusstsein vollkommen erhalten. Die Krämpfe können die ganze Körpermusculatur befallen und hiedurch das Bild eines Tetanus hervorrufen. Bei einem meiner Kranken habe ich selbst öfter eine solche allgemeine Starre beobachten können, welche mit Trismus und Opisthotonus einherging. Der Kranke verlor zumeist erst das Bewusstsein, wenn Glottiskrampf und damit schwere Circulationsstörungen eintraten.

Eine ähnliche Beobachtung beschreibt Schultze. Ob gegebenenfalls das Auftreten einer solchen allgemeinen Starre für ein Ergriffensein des Pons sprechen würde, halte ich nach den Untersuchungen Ladame's und Nothnagel's zumindest für sehr zweifelhaft.

Als weitere allgemeine Erscheinung betrachte ich das Auftreten tonischer Krämpfe im Bereich der oberen Halsmuskeln und die Fixation des Kopfes, welches ich bei einem Kranken durch Monate hindurch mit heftig ausstrahlenden Schmerzen bestehen sah, die an Pachymeningitis cervicalis denken liessen.

Die manchmal abundante Salivation, welche auch mehrmals beschrieben wurde, lässt eine Betheiligung der Kernregion der Vagi und Accessorii vermuthen; wie bei Bulbärparalyse sieht man mitunter in den letzten Stadien der Erkrankung Speichelfluss auftreten, welcher den Kranken sehr stark belästigen kann.

Raichline hat bei seinen Kranken Anfälle von Schluchzen beschrieben, welche sich mehrmals wiederholten.

Wir haben bereits bei den Sehstörungen der Stauungspapille Erwähnung gethan und bemerkt, dass sie bereits mehrmals zur Beobachtung gelangt sei. Sie ist dann zweifellos bedingt durch den erhöhten Hirndruck und kommt wohl nur bei Syringomyelie, welche aus Tumoren entstanden ist, vor, kann aber auch bei ziemlich hoch in die Medulla oblongata hinaufreichenden Tumoren fehlen.

Endlich sind unter die allgemeinen Cerebralstörungen jene der Urinsecretion einzureihen, welche wir zum Theil bereits früher als Polyurie und Glycosurie besprochen haben. Manchmal bestehen auch Pollakiurie und Pollidipsie (Krauss). Ich muss gestehen, dass ich erstaunt war, als ich bei Durchsicht der Literatur bei der verhältnismässig häufigen Betheiligung des Bulbus nur so selten Anomalien der Harnentleerung gefunden habe.

Es erübrigen endlich noch die psychischen Störungen bei Syringomyelie. Die Mehrzahl der Beobachtungen aus früherer Zeit ist bei Geisteskrankeu erhoben worden, und es lag nahe, an einen ursächlichen Zusammenhang zu denken. Die Beibringung und Sichtung eines grösseren Materials hat, wie so oft, die gute Folge gehabt, das zufällige Zusammentreffen mehrerer Momente klarzustellen und die Werthschätzung derselben auf das richtige Maass zurückzuführen. Es kann wohl keinem Zweifel unterliegen, dass das früher relativ sehr oft von Geisteskranken gewonnene Material zumeist nur in Folge einer bei diesen vollständiger ausgeführten Obduction des centralen Nervensystems gefunden wurde. Am häufigsten hat man bei progressiver Paralyse eine Syringomyelie beobachtet, aber auch bei anderen Geisteskrankheiten, insbesondere bei Epilepsie, angeborenem und erworbenem Blödsinn hat man Hydro-, resp. Syringomyelie vorgefunden. Bei der Idiotie dürfte die fehlerhafte Entwicklung des centralen Nervensystems überhaupt als Theilerscheinung leicht ein Klaffen des Centralcanals nach sich ziehen.

Oppenheim spricht die Ansicht aus, dass die mit Syringomyelie verbundenen geistigen Störungen auch nicht typisch ablaufen, sondern besondere Züge darbieten, eine Vermuthung, welche bereits früher von Fürstner und Zachner bei Beschreibung ihres Falles angedeutet wurde. Jedoch ist diese Frage derzeit vor Beibringung neuen, sorgfältig beobachteten Materials noch nicht als spruchreif zu betrachten. Vorübergehende geistige Störungen kann man mitunter bei Syringomyelie beobachten, welche den Bulbus medullae erfasst hat. Sie ist dann völlig der vorübergehenden Verwirrtheit und Desorientirung gleichzusetzen, wie man sie bei anderen intercraniellen Tumoren beobachten kann. Zumeist aber bleiben bis zum Lebensende die geistigen Fähigkeiten vollkommen erhalten, und es lassen die Kranken während der ganzen Krankheitsdauer durchaus keine Abnahme der Intelligenz erkennen.

Das Verhalten des allgemeinen Ernährungszustandes wechselt. Häufig zeigen die Kranken nicht nur ein gutes, sondern geradezu ein blühendes Aussehen. Trotz Fortschreiten des Spinalprocesses kann sich der allgemeine Ernährungszustand bedeutend heben; besonders bei den nicht aus Tumoren hervorgehenden Formen der Syringomyelie ist die Erhaltung des Ernährungszustandes sehr auffallend. In anderen Fällen, und zwar gerade bei den Neoplasmen des Rückenmarkes, tritt manchmal eine rapide Abmagerung ein, welche ein skeletartiges Aussehen der Kranken herbeiführen kann. Die Gesichtsfarbe ist dann fahlgelb, das Fettpolster gänzlich geschwunden, die Musculatur in toto abgemagert. Sind Complicationen durch Erkrankung innerer Organe gegeben, besonders oft Tuberculose und Nephritis, — so wird selbstverständlich hiedurch das Aussehen des Kranken wesentlich leiden.

Der Beginn der bulbären Störungen lässt sich oft auf eine verhältnissmäsig sehr frühe Krankheitsperiode zurückverfolgen; wir haben betont, dass beim Initialstadium nicht so selten vorübergehende Augenmuskellähmungen vorkommen, dass bei noch nicht vorgeschrittener Erkrankung sich durch einen in der Regel kürzeren Zeitabschnitt hindurch Störungen der Phonation und Deglutition finden können. Die dauernden Störungen, i. e. definitive Ausfallssymptome kommen aber in der Regel erst bei langem Bestande und grosser Extensität des morbiden Processes zur Beobachtung; sie stellen manchmal das terminale Symptom dar. Ich habe ausdrücklich gesagt: manchmal, denn in andern Fällen können bulbäre Erscheinungen durch eine Reihe von Jahren bestehen, ohne dass es zu lebensbedrohlichen Erscheinungen kommt. Unser Kranker (Beobachtung I) hatte bereits bei seiner ersten Untersuchung vor 6 Jahren eine Reihe von Hirnnervenlähmungen dargeboten; die Zahl der befallenen Hirnnerven ist seitdem noch gewachsen, lebensbedrohliche Symptome aber bisher noch immer nicht aufgetreten.

Nicht alle Hirnnerven werden gleich gern von dem Processe ergriffen; manche Hirnnerven werden bevorzugt, andere verhältnismässig selten befallen. Die Reihenfolge der betreffenden Nerven entspricht keineswegs immer der anatomischen Anordnung der Kerne in der Medulla oblongata; es werden gar nicht selten eines oder auch mehrere Kerngebiete vollständig übersprungen. Am häufigsten erkrankt noch der Trigeminus u. zw. die aufsteigende Wurzel desselben; dann dürfte nach der Häufigkeit des Befallenwerdens der Facialis, dann der Vagus und Accessorius nachfolgen; in weiterer Linie kommen dann die Augenmuskelnerven, insbesondere der Abducens.

Der syringomyelische Process setzt nicht allzu häufig multiple Hirnnervenlähmung; zumeist befällt er einen oder zwei Hirnnerven; eine grössere Ausdehnung des Processes ist relativ selten; die Erkrankung in der Medulla oblongata zeigt in der Regel die Tendenz zu einer äusserst langsamen Progression.

Im Ganzen habe ich unter 200 wahllos gesammelten Beobachtungen 65 mal Angaben gefunden, welche auf eine Betheiligung des Bulbus medullae schliessen lassen. *) Diese Ziffer ist ungleich höher als man nach der bisherigen Berücksichtigung dieser Complication in der Literatur erwarten würde.

Unter meinen in dieser Ziffer nicht einbegriffenen Beobachtungen, in welchen auf Bulbärsymptome untersucht wurde, fanden sich solche 16mal unter 32 Fällen vor. Dieses numerische Verhältnis stimmt ziemlich gut mit den Obductionsbefunden überein. Unter 10 meiner anatomischen Beobachtungen (bei den 4 andern konnte ich den Bulbus medullae nicht untersuchen) war die Medulla oblongata 5 mal ergriffen.

Ich habe bereits früher erwähnt, dass die bulbären Symptome bei Syringomyelie in der Mehrzahl der Fälle halbseitig sind, und es scheint mir für den syringomyelischen Process nahezu charakteristisch zu sein, dass entweder eine strenge Halbseitigkeit der Symptome besteht, oder dass bei beiderseitigem Ergriffensein eine Seite in der Regel stark prä-

*) Lamaq giebt nur 56 Fälle mit bulbären Störungen unter 300 Beobachtungen von Syringomyelie an.

valirt. Eine symmetrische Erkrankung beider Seiten ist bei Syringomyelie selten. Der Typus der Bulbäraffection bei Syringomyelie trägt somit den Charakter der halbseitigen Lähmung.

Haupttypen.

Die ungemeine Mannigfaltigkeit der Symptome bei Syringomyelie, der wechselnde Verlauf, das verschiedene Einsetzen des Processes an irgend einem Punkte des Rückenmarkes oder der Medulla oblongata ruft eine solche Mannigfaltigkeit der Krankheitsbilder und Formen hervor, wie kaum bei einer anderen Nervenerkrankung. Ich habe mich nicht entschliessen können, die von Critzmann aufgestellte Eintheilung in vier Gruppen zu acceptiren, da dann ganz wohl charakterisirte Typen in Wegfall kommen würden. Auch der Ansicht eines um die Kenntnis der Syringomyelie hochverdienten Forschers — Hoffmann — habe ich nicht beipflichten können, nach welchem durch Uebergreifen des Processes auf die verschiedenen Abschnitte des Rückenmarkes und der Medulla oblongata Abweichungen vom Grundtypus geschaffen werden, welche man sich theoretisch selbst construiren könne. Bruhl endlich hat neuerlich eine grössere Zahl von Formen unterschieden: Forme mixte commune ou Forme classique, forme sensitive, forme motrice (*a*. Typus Aran-Duchenne, *b*. Typus Pachymeningitis cervicalis, *c*. Typus amyotrophische Lateralsclerose), forme trophique (type Morvan), forme fruste, forme latente.

Ich musste mich entschliessen, eine Reihe grösserer Gruppen zu schaffen, innerhalb welcher eine zweckmässige Sonderung nach anatomischen und auch nach klinischen Principien möglich wurde. Es sind hierbei vorläufig die verschiedenen Processe, die unter dem gemeinschaftlichen Namen Syringomyelie gehen, unter einem berücksichtigt.

Zur Aufstellung einer eigenen Gruppe, welche die „latenten Formen“ umfasst, und die von mehreren Autoren gefordert wird, habe ich mich nicht entschliessen können, da bisher in keinem einzigen mitgetheilten Falle durch die Krankengeschichten der stricte Nachweis erbracht wurde, dass der Process symptomenlos verlaufen war. Von der Latenz einer Krankheit zu sprechen, auf deren Symptome zu untersuchen man während des Lebens einfach vergessen hatte, halte ich denn doch für zu gewagt, und wenn Critzmann davon redet, dass er zur Begründung einer latenten Form der Syringomyelie nur Fälle aus jener Zeit herangezogen hat, in welcher die klinischen Symptome der Krankheit bekannt gewesen waren, so widerspricht er sich selbst in einem Athemzuge, indem er die Beobachtungen von Anna Bäumler hierher rechnet, in welchen klinisch auf nervöse Symptome nicht eingehend untersucht worden war. Auch die Beobachtung von Holschewnikoff dient zur Stütze jenes Satzes. Nun ist aber der Kranke, welcher den Gegenstand der hochinteressanten Mittheilung von Holschewnikoff bildet, intra vitam überhaupt nicht auf seine nervösen Erscheinungen untersucht worden (der Autor äussert sich hierüber selbst: „Leider sind Daten aus der Anamnese und dem Verlauf der letzten Erkrankung, welche den Tod des Individuums herbeiführte, nur so spärlich zu unserer Kenntnis gekommen, dass wir die wichtige Frage nach der Entwicklungszeit und der Reihen-

folge der Störungen nicht beantworten können"); die am Cadaver vorgefundenen hochgradigen Veränderungen an der Haut und dem Skelette sind meiner Ansicht nach gewiss nicht symptomenlos verlaufen. Von ähnlicher Dignität für die Entscheidung dieser Frage sind andere Fälle, welche zur Begründung der latenten Formen herangezogen wurden.

Die Combination der Syringomyelie mit anderen Nervenkrankheiten, welche mitunter die Diagnose sehr erschwert und das Bild der Erkrankung wesentlich verändern kann, soll später beschrieben werden.

Die Aufstellung einer grösseren Zahl von Typen führt natürlich leicht zum Schematisiren, und es ist selbstverständlich, dass zwischen allen diesen Typen Uebergangsformen existiren. Ich habe nur die prägnantesten Bilder bei der Beschreibung berücksichtigt.

I. Syringomyelie mit den classischen Symptomen.

a) Cervicaltypus.

Diese Form ist die am längsten gekannte und am genauesten studirte klinische Erscheinungsweise der Syringomyelie. Das Bild ist in den vorgeschrittenen Stadien ein ungemein charakteristisches, aber zumeist bereits im Beginne sehr ausgesprochen. Die Kranken bemerken ein Schwächerwerden einer Hand. Sie werden ungeschickter, da ihnen die Kraft zum Halten von Gegenständen abgeht. Gleichzeitig oder schon früher fühlen sie reissende Schmerzen in den Armen, haben oft auch Parästhesien auf dem Gebiete des Temperatursinnes. Wenn sie in diesem Stadium untersucht werden, so findet man in der Regel eine bereits ziemlich weit gediehene Atrophie der kleinen Handmuskeln, welche entweder in toto betroffen sind, oder nach verschiedenen Nervengebieten stärker befallen erscheinen (vide Cap. Muskelatrophien). Gleichzeitig constatirt man eine Sensibilitätsstörung, welche in der Regel die typischen Charaktere zeigt (unverhältnismässig schwere Betheiligung des Schmerz- und Temperatursinnes bei nur wenig betroffenem oder unversehrtem Tastsinne) und findet zumeist trophische Störungen der Haut der Finger. Wenn auch die Kranken nur über eine Seite klagen, sind dennoch in der Regel auch bereits Anomalien am andern Arm im Bereich der sensiblen oder motorischen Sphäre vorhanden. In den Initialstadien hat manchmal die sensible Störung erst kleinere Gebiete ergriffen. Sie kann ringförmig sein oder handschuhförmig an den Armen abschneiden, die Handgelenke oder sogar nur einzelne Finger betreffen. In einem etwas vorgeschrittenem Stadium sind bereits Contracturen der Finger aufgetreten. Man findet die Klauenhand, auch schon Atrophie der Vorderarmmuskeln oder des Musculus deltoideus; die Sensibilitätsstörung hat sich über den ganzen Arm und einen dem Schultergürtel zugehörigen Rumpfabschnitt ausgebreitet. Die Patellarreflexe sind gesteigert, die Sehnenreflexe an den oberen Extremitäten erloschen. Oefters ist Sympathicuslähmung an der stärker betroffenen Seite vorhanden. In den späteren Stadien magern die Arme skeletartig ab, ebenso treten die Knochen des Schultergürtels in Folge des Muscelschwundes in ihren Conturen unter der Haut deutlich hervor. Die Rumpfmusculatur schwindet. Die Skoliose, welche bereits in dem Anfangsstadium vorhanden war, nimmt zu; durch die erhöhte Betheiligung der Pyramidenseitenstrangbahnen tritt die spastische Lähmung

der Beine stärker hervor; der Gang der Kranken ändert sich infolge der Parese nicht unwesentlich; das Gehen wird schliesslich unmöglich. Durch Fortschreiten des Processes nach abwärts kann schliesslich eine hochgradige Atrophie der Musculatur der Beine auftreten. Mitunter werden auch einzelne, sehr selten mehrere Hirnnerven von dem Processe ergriffen. Die Sensibilitätsstörung breitet sich über einen grossen Theil der Hautoberfläche aus. Trophische Hautstörungen der verschiedensten Art, insbesondere Entzündungen und Blaseneruptionen treten häufig auf.

b) Dorso-Lumbaltypus.

Beobachtungen dieser Art liegen im Vergleiche zu den ungemein zahlreichen Mittheilungen über den Cervicaltypus verhältnismässig spärlich vor, sind aber zumeist durch Obductionen gestützt; nur einige Autoren theilen rein klinisch beobachtete Fälle mit. Er kann wohl keinem Zweifel unterliegen, dass eine Syringomyelie des dorso-lumbalen Markes nicht zu den grössten Seltenheiten gehört, sondern die Lendenanschwellung einen der häufigeren Sitze für Höhlenbildungen darstellt. Die Symptome können wiederum die bereits bekannte Trias umfassen. Reissende Schmerzen mitunter von lancinirendem Charakter, Kälte- und Hitzeparästhesien leiten das Krankheitsbild ein. Bald treten Schwächegefühle in den Beinen und Lähmung von Muskelgruppen in denselben auf. Den Lähmungen gehen nicht selten convulsivische Zuckungen, Zittern oder klonische Convulsionen in bestimmten Muskelgruppen voran (Lenhossek, Lancereaux, Vulpian). Manchmal setzen sie über Nacht ein (Rummo, eine eigene Beobachtung). Vielleicht sind diese sich plötzlich einstellenden Paresen durch Blutung in die Rückenmarkssubstanz bedingt. Noch ist die Zahl der Beobachtungen eine zu geringe, um weittragende Schlüsse zu berechtigen; Immerhin scheinen aber die Adductoren, die Extensoren des Kniegelenkes und die vom Peroneus versorgten Muskeln auffallend oft frühzeitig von der Parese und Atrophie betroffen, während von den anderen Muskelgruppen die Glutaei und mitunter auch der Gastrocnemius Störungen aufweisen. Die sich den Lähmungen anschliessenden Atrophien können sehr hochgradig werden. Die Lähmung der Beine ist in der Regel eine spastische, der Gang dem entsprechend spastisch-paretisch, die Sehnenreflexe sind hochgradig gesteigert. In einer Beobachtung Simon's war durch längere Zeit der spastische Gang das einzige auffallende Symptom. In anderen Fällen war wieder der schwankende Gang besonders bemerkt worden. Mitunter ist in Folge der Unterbrechung der Reflexbahnen durch den Rückenmarksprocess ein Fehlen der Patellarreflexe und der spastischen Erscheinungen notirt worden. Manchmal (Oppenheim) bleibt die Störung durch sehr lange Zeit nur auf ein Bein beschränkt, in anderen Fällen ist der Verlauf ein sehr acuter und die Lähmung der Beine in mehreren Wochen eine complete (im Falle von Lenhossek war die Lähmung im Verlauf einer Stunde eine vollständige geworden). Es dürfte dies besonders leicht bei Tumorbildung im Lendenmark oder — wie früher bemerkt — im Gefolge von Hämorrhagien zustande kommen. Sensible Störungen treten sehr in den Vordergrund der Erscheinungen. Neben den bereits früher erwähnten lancinirenden Schmerzen sind oft

Gürtelgefühl und äusserst lästige Parästhesien in den Beinen vorhanden. Die Untersuchung der Sensibilität ergibt Dissociation der Empfindungen, manchmal mit beträchtlichen Störungen des Tastsinnes und der Lagevorstellung; letzteres scheint bei primärer Erkrankung des Lendenmarkes häufiger vorzukommen als bei secundärer (absteigender Process von dem Cervicalmark); auch die Ataxie weist ein ähnliches Verhalten auf; besonders jene Formen der Syringomyelie, welche aus Tumoren hervorgehen, zeichnen sich durch bedeutende Störung der Lagevorstellung und Ataxie aus. Ebenso ist bei diesen Formen eine häufige Mitbetheiligung der Blase und des Mastdarmes beschrieben. Die letzteren Störungen bestehen ebenso oft in Retention des Harnes, wie in Lähmung der Blase und der Sphincteren, welche auch wieder vorübergehend sein kann. Die Form der Blasenstörung hängt von der Höhe ab, in welcher sich der Process ausbreitet. Die Genitalfunction kann manchmal herabgesetzt oder völlig erloschen sein. Durch Fortschreiten der Erkrankung entlang und in der grauen Substanz nach aufwärts und durch das Auftreten von Sensibilitätsanomalien am Rumpfe, durch das Vorhandensein einer Kyphose am untersten Abschnitt der Wirbelsäule, einer progressiven Muskelatrophie an den Beinen, sowie durch Auftreten schwerer trophischer Hautstörungen an den unteren Extremitäten (besonders Mal perforant, spontane Hautgangrän, spinale Oedeme) kann die Diagnose unter Umständen gesichert werden, dürfte aber dennoch nicht über die Grenzen einer Wanrscheinlichkeitsdiagnose hinausgehen.

Es dürfte nicht unwichtig sein, die ja leicht erklärliche und durch Obductionen mehrmals erhobene Thatsache zu constatiren, dass die unteren Extremitäten manchmal schon längere Zeit der vorwiegende Sitz der Sensibilitätsstörungen und der motorischen Affectionen waren, dass auch Blasen-Mastdarmstörungen zur Beobachtung gelangten, ohne dass das untere Dorsal- oder das Lumbalmark erkrankt waren; es hat dann die anatomische Läsion im Cervicalmarke eben in erster Linie die zu den Beinen und den Eingeweiden ziehenden Bahnen betroffen.

Vorliegendes Material kann für diese Frage benützt werden:

Lenhossek: 35-jähriger Mann, ehemaliger Officier. Excesse durch längere Zeit. Im Anschlusse an einen solchen plötzlich eintretender apoplektiformer Anfall mit kürzerem Bewusstseinsverluste. Zugleich heftige Schmerzen im Rückgrat, welche von da an jeden dritten Tag wiederkehren. Eigenthümliches convulsivisches Zittern der unteren Extremitäten. Nach heissen Bädern Zunahme der Schmerzen. Nach einem Bade Krämpfe der Einwärtsroller des Schenkels, sowie der Flexoren des Fusses und der Zehen; in der Zeit von einer Stunde vollkommene Lähmung der unteren Extremitäten. Weiterhin Contractur der unteren Extremitäten, allmälige Blasen-Mastdarmlähmung und Abmagerung der Beine Nach 3 Jahren war die Musculatur des Unterschenkels geschwunden, der Fuss maximal plantarwärts, die Zehen ebenfalls nach unten contracturirt, die Beine gegen Berührung ausserordentlich empfindlich. Letzter Lendenwirbel sehr druckempfindlich. Incontinentia alvi et urinae.

Obduction: Osteomalacie. (Die Empfindlichkeit der Knochen liesse sich vielleicht durch diesen Befund erklären.) Im Rückenmarke eine raauenförmige bis zwei Zoll lange Spalte, welche an der vorderen Hälfte mit der grössten Breite von mehr als $^1/_2$ Zoll am Beginne der Lendenanschwellung lag. Atrophie sämmtlicher vorderer Wurzeln des 18. und 19. Spinalnervenpaares. Die von der Spalte ausgehende rothgraue Erweichung konnte nach abwärts bis zum Conus medullaris, nach aufwärts bis in die Mitte des Dorsaltheiles des Rückenmarkes verfolgt werden; in der Umgebung fanden sich varicöse Sackbildungen, welche die zwei Communicationsvenen des Sinus venosus anticus mit der hinteren Spinalvene betrafen und mit

gleichzeitiger Thrombose des in seinen Wänden sehr verdickten Sinus anticus combinirt waren.

Die Muskeln des Unterschenkels im höchsten Grade atrophirt und fettig entartet. Die Nerven des Unterschenkels und Fusses zeigten ausser Fettreichthum nichts abnormes.

Vulpian (nach Bäumler): 69-jährige Näherin. Hatte in der Jugend schwere Hysterie; im 38. Lebensjahre heftige Schmerzen im linken Vorderarme. Im 52. Jahre nach einer Hämorrhagie Schwäche, im 63. Jahre Anästhesie der unteren Extremitäten. Langsam fortschreitende Lähmung der Beine. Lancinirende Schmerzen. Zuckungen in den unteren Extremitäten. Zittern des ganzen Körpers. Amblyopie des linken Auges. Oedem, Decubitus, gangränöse Cystitis. Tod nach 16—18-jähriger Dauer des Leidens.

Obduction: Meningitis spinalis. Annuläre corticale Sclerose, besonders der Hinterstränge: Im unteren Theil des Dorsalmarkes eine Höhle in Form eines Knopfloches in einem Vorderhorn beginnend, in das correspondirende Hinterhorn übergehend. Die Höhle war entstanden durch Zerfall der grauen Substanz.

Simon (Beob. VIII): 20-jähriges Dienstmädchen leidet seit längerer Zeit an Schmerzen im Kreuz und den Knieen. Da ausser einem etwas steifen Gang beim Treppensteigen im Spitale nichts Pathologisches vorgefunden wurde, dachte man an Simulation. Nach einigen Monaten aber wurde der Gang leicht ataktisch, Schwanken. Sensibilität der unteren Extremitäten herabgesetzt. Parästhesien. Ziehende Schmerzen in den Beinen und im Rücken. Einige Wochen später unter Fieber stärkere Motilitätsstörungen in den Beinen, Enuresis. Schliesslich völlige Lähmung des linken Beines. Nach 4 Monaten Tod an Tuberkulose.

Obduction: Dura mater des Rückenmarkes normal. Der untere Theil des Lendenmarkes auf das Dreifache aufgetrieben. Starkes Vorquellen der Rückenmarksubstanz über die Schnittfläche; im Lendenmark eine Höhle. Im mittleren Lendenmark in einer Ausdehnung von 3 *cm* eine gelblich weisse Geschwulst von 15 *mm* Durchmesser in der Gegend der Hinterstränge gelegen. Die graue Substanz in grösserem Umfange afficirt. Die Geschwulst ist aus Spinnenzellen, ein- und mehrkernigen Rundzellen, Hämatoidinkugeln, Hämatoidinkrystallen, reichlichen Blutgefässen, und feinkörnigen Massen zusammengesetzt (Myxogliom). Im unteren Theile des Lendenmarkes sind nur die Hinterstränge afficirt. In demselben eine buchtige Höhle, umgeben von einem Ringe weissen Gewebes, in welchem man die Geschwulstelemente wiederfindet. Die peripheren Schichten der Hinterstränge noch intact, ebenso deren vorderer Theil in dem Winkel zwischen Hinterhorn und grauem Commissur. Von der Höhle nach oben gibt es eine Stelle, wo inmitten der Geschwulst schleimige Massen die der Höhle entsprechenden Stellen einnehmen. Im oberen Theile des Rückenmarkes keilförmige Degeneration der Hinterstränge.

Hitzig: 54-jährige, neuropathisch veranlagte Frau, Melancholie. Plötzliche Erkrankung mit Kopfschmerz und allgemeiner Abgeschlagenheit. Nun traten Erscheinungen auf, die wohl auf die bei der Obduction gefundene Hämatorrhachis zu beziehen sind: Hyperästhesie der Wirbelsäule, Intercostalneuralgie, sensible, motorische und reflectorische Lähmung der unteren Körperhälfte bis in die Nabelgegend, Gürtelgefühl. Tod am 4. Krankheitstage.

Obduction: Hämatorrhachis vom mittleren Brustmark bis zum Conus medullaris und Höhlenbildung im Rückenmarke. Die Höhle begann 9·5 *cm* über dem Conus medullaris und hatte eine Länge von 5·8 *cm*. Sie lag in dem vorderen Theile der Hinterstränge und in der grauen Substanz. Die Gestalt der Höhle war unregelmässig, meist mehrzipflig; an mehreren Stellen von einer derberen Membran eingefasst; eine Auskleidung mit Epithel war nicht zu constatiren. Der Centralcanal verhielt sich verschieden. Anomalien im Verlaufe der Nervenfasern und starke Neigung derselben zum Zerfalle.

Kahler und Pick (nach Bäumler:) 64-jährige Frau ist seit einem Jahre unter den Erscheinungen der amyotrophischen Lateralsclerose erkrankt. Beginn mit Zuckungen, Schwäche und Abmagerung der oberen Extremitäten. Gleichzeitig Schwäche der linken, dann auch der rechten unteren Extremität; Bewegungen in denselben nur im geringen Umfange ausführbar. Ausgesprochene Rigidität an den Abductoren und der Flexorengruppe am Oberschenkel. Keine Muskelgruppe nachweisbar atrophisch. Parästhesien in den Extremitäten. Obstipation. Beugecontractur der Arme. Kurz vor dem Tode unter heftigen Schmerzen Beugecontractur beider Unterschenkel und unwillkürlicher Harnabgang. Tod durch Schluckpneumonie.

Obduction: Im Rückenmarke: Eine im oberen Lendentheile beginnende, nach abwärts zunehmende und bis in den unteren Lendentheil sich erstreckende Erweiterung des Centralcanals. Am 12. Dorsalnerven normales Verhalten. Am Uebergang zum Lendentheile wird der Centralcanal sehr breit, erstreckt sich durch die ganze Breite der Comissur; nur an der hinteren Wand stellenweise normales Cylinderepithel sichtbar, sonst allenthalben Wucherungen von Rundzellen.

Zwischen oberem und mittlerem Lendentheile bildet der Canal eine dreieckige Höhle. In der Umgebung verdickte Gefässe. Im unteren Lendenmarke verkleinert sich die Höhle, noch tiefer tritt ein aus Rundzellen und feinfaserigem Gewebe bestehender, verfilzter, spindelförmiger Körper an deren Stelle Der Centralcanal zeigt hier normales Verhalten. Das interstitielle Gewebe in den Hintersträngen erscheint auffallend mächtig.

Vielleicht gehören in diese Gruppe auch die Beobachtungen von Glaser und Oppenheim.

Glaser: 42-jährige Multipara. Letzte Geburt vor $1^1/_2$ Jahren; während der letzten Gravidität kolikartige Schmerzen in Leibe, welche in die Beine ausstrahlten, als lancinirende Schmerzen anfallsweise auftraten. Im Puerperium vorübergehende Parese der unteren Extremitäten. Etwas später Coordinationsstörungen, schleudernder Gang, Schwanken, gebückte Haltung. Ein Jahr nach Beginn der Erkrankung absolute Lähmung der unteren Extremitäten und motorische Schwäche in den oberen. Gürtelgefühl, Sensibilitätsstörungen an den oberen und unteren Extremitäten, Analgesie der unteren Bauchhälfte, Druckempfindlichkeit der Wirbelsäule, Herabsetzung der elektrischen Erregbarkeit in den oberen und unteren Extremitäten. Hautreflexe normal, Patellarreflexe erhöht; Harnträufeln, Lähmung des Sphincter ani. Atrophie der Haut und Musculatur. Cystitis und Decubitus. Tod nach 2-jähriger Dauer des Leidens.

Obduction: Im Rückenmarke vom Beginne des Lendenmarkes bis zum oberen Cervicalmark ein cystisch entartetes centrales Angiosarkom mit centraler Höhlenbildung. Die Höhlen sind von geronnenem Blute erfüllt. Im unteren Lendenmarke sind die Hinterstränge der Sitz der beginnenden Erweichung Hyalime Degeneration der Gefässwände. Der Centralcanal ist zumeist obliterirt. Die Wand der Höhle besteht theils aus Bindegewebe, theils aus einem zellreichen Gewebe, ist meist glatt und ohne Epithelbelag.

Oppenheim: Eine 35-jährige, vorher stets gesunde Frau erkrankt nach einem schweren Sturz auf den Rücken unter heftigen Schmerzen in der Kreuzgegend, gefolgt von Schwäche und Taubheitsgefühl in den Beinen neben Urinbeschwerden. Cessiren der Menses. Stehen und Gehen ist unmittelbar nach dem Falle nicht möglich; später vorübergehende Besserung. Ein Jahr später Gürtelgefühl, lancinirende Schmerzen und Sensibilitätsstörungen (alle Qualitäten, besonders aber den Temperatursinn betreffend). Complete Blasenlähmung, später vollkommene Lähmung der unteren Extremitäten; von der 4.—8. Rippe eine anästhetische Zone. Degenerative Atrophie im l. Peronaeusgebiete.

Obduction: Rückenmarksbefund: Verdickung und Verwachsung der Häute an einer ca. 3 *cm* langen Stelle des Brustmarkes, graue Degeneration der Hinterstränge durch das ganze Rückenmark. Höhlenbildung in denselben, sowie in der grauen Substanz. Im mittleren und unteren Brustmark Spalt- und Höhlenbildung, die wesentlich den Hintersträngen angehört. Im Dorsaltheile hat die Höhle constant ihre Lage im Mediangebiet der Hinterstränge, nach vorne reicht sie bis nahe an die hintere Comissur, ist von dieser noch durch einen Saum gesunder Marksubstanz getrennt, nach hinten läuft sie gabelförmig aus. Im unteren Brustmark ist ein Centralcanal nicht mehr nachweisbar, wohl aber vielfach durch die hintere Comissur zerstreute Cylinderzellen.

Rein klinische Beobachtungen liegen vor von:

Brunzlow (Beobachtung 4). Da in diesem Falle das Bild durch eine traumatische Neurose getrübt ist, will ich dasselbe nicht ausführlicher besprechen.

Oppenheim (Arch. f. Psych. Bd. 25). Beobachtung I: 53-jähriger Arbeiter klagt über Schmerzen und Gürtelempfindung in der linken Hypochondrien- und Abdominalgegend, Schwäche und Taubheitsgefühl in den Beinen, Harnbeschwerden. Diese Erscheinungen haben sich seit 8 Jahren progressiv in der Weise entwickelt, dass zuerst der Gürtelschmerz links, dann taubes Gefühl im r., darauf Parese des l. Beines sich einstellte.

Status praesens: Spastische Parese beider Beine, besonders des linken; starke Herabsetzung des Gefühls an beiden Beinen, besonders am rechten Unterschenkel

und Fuss, auf der ganzen linken Körperhälfte Analgesie und insbesondere Thermoanästhesie, resp. hyperästhesie, Hemihyperidrosis unilateralis sinistra. Keine Muskelatrophien.

Sechs Monate später hatte auch auf der rechten Seite die partielle Empfindungslähmung begonnen und sich eine leichte rundliche Kyphose im unteren Dorsal- und Lendentheil der Wirbelsäule gebildet.

O. diagnosticirt in diesem Falle Gliosis und Syringomyelie u. zw. Hauptherd im unteren Dorsalmarke diffus, aber besonders die l. Markhältte betreffend, ausserdem Gliose des l. Hinterhornes nach oben hin durch das ganze Rückenmark bis in die Medulla oblongata.

Oppenheim (Beobachtung II). Ein 21-jähriger Kaufmann klagt über Schwäche und Abmagerung des linken Beines. Abmagerung des l. Oberschenkels habe seit seiner frühesten Kindheit bestanden. Allmälige Zunahme der Schwäche des l. Beines. Keine Blasen-Mastdarmstörungen. Kein Trauma.

Status praesens: Der linke Oberschenkel ist in toto abgemagert, besonders stark die Atrophie des Extensor cruris quadriceps. Völlige Lähmung der vom N. cruralis versorgten Muskeln, Schwäche im Gebiete des Ileo-Psoas, des Obturatorius sinister, ebenso die Beugung des Unterschenkels schwach. Entartungsreaction im Bereiche des l. N. cruralis. Starke Herabsetzung der Erregbarkeit, sowie träge Zuckung bei directer galvanischer Reizung in der übrigen Musculatur des l. Oberschenkels. Das Kniephänomen fehlt links, Schmerz- und Temperaturempfindung ist am linken Oberschenkel bedeutend herabgesetzt bei erhaltener tactiler Sensibilität. Am r. Beine keine Störungen.

O. nimmt eine Gliosis lumbalis sinistra an.

Tornow. Ein nunmehr 38-jähriger, vor 12 Jahren luetisch inficirter Mann leidet seit 10 Jahren an sich immer wiederholenden Geschwürsprocessen an beiden Füssen. Seit 5 Jahren ist an den Füssen die Schmerzempfindung verloren gegangen, seit zwei Jahren an der rechten Hand. Häufige schmerzlose Panaritien an den Händen und Füssen, blitzartige Schmerzen in beiden Beinen.

Die Schmerzempfindung ist nahezu am ganzen Körper verloren gegangen, die Temperaturempfindung an den Unterschenkeln und Füssen abgestumpft, tactile Sensibilität normal. Gefühl für Lage der Glieder und passive Bewegungen ist vorhanden. Romberg'sches Phänomen deutlich. Die Patellarreflexe sind beiderseits erloschen, Cremaster-, Bauchdecken und Fusssohlenkitzelreflexe erhalten. Das linke Kniegelenk ist mässig geschwollen; bedeutende Schwäche beider Beine. Keine Muskelatrophien. Blasenstörungen, Impotenz.

Vorübergehende Ptosis, Argyll-Robertson'sches Phänomen.

T. glaubt, dass im vorliegenden Falle eine Gliose secundär zur grauen Degeneration der Hinterstränge geführt habe.

(Ich meine, dass es sich in diesem Falle um eine Combination von Syringomyelie mit echter Tabes dorsalis handelt.)

Mill (Fall 2): 65-jähriger Mann bemerkt seit 9 Jahren (1885) Abnahme der Kraft im r. Beine; später erst Schmerzen in demselben. Vor 5 Jahren Anschwellung und allmälige Deformation des rechten Kniegelenkes. 1889 Schwierigkeiten bei der Urinentleerung. 1893 entwickelte sich eine Atrophie der vorderen Unterschenkelmusculatur; das rechte Bein wird im Kniegelenk bogenförmig überstreckt. Beugung und Streckung geht rechts noch am besten. R. sind der Ileo-Psoas, Quadriceps, die Glutaei, die Adductoren partiell gelähmt, ebenso der Gastrocnemius und Solaeus; die peroneale Gruppe ist complet paralytisch. — Von der 4. Rippe nach abwärts rechts am Rumpfe und am rechten Beine Thermo-Anästhesie. Schmerzsinn nicht herabgesetzt, Tastsinn nicht erloschen. Pupillen gleich, reagiren. Fortwährend fibrilläre Zuckungen in den atrophischen Muskeln Patellarreflex l. erhalten, r. erloschen. R. Fussclonus. Keine Veränderungen der elektrischen Erregbarkeit.

Rummo (Fall 1) 37-jähriger Mann. Beginn vor 4 Jahren mit Ameisenlaufen im rechten Fusse. Nach 2½ Jahren unter Schmerzen Verschlimmerung des Leidens; seit einem halben Jahre Ergriffensein des linken Armes. Starkes Kältegefühl und Schweisse im linken Beine. Totale Impotenz. Keine Blasen-Mastdarmstörungen. Tactile Sensibilität ungestört, Drucksinn links herabgesetzt. Stereognostischer Sinn gut. Thermoanästhesie an den Beinen; sonst am Körper thermische Sensibilität normal. Analgesie des l. Vorderarmes und der Hand, der beiden Unterschenkel und Füsse. Muskelsinn intact. Schwäche der Beine, besonders l. Handmuskeln atrophisch. Patellarreflexe gesteigert.

Fall 2: 40-jähriger Bauer. Nach vorausgegangenen Parästhesien, blitzartigen Schmerzen und beginnenden Contracturen in den Beinen plötzlich (über Nacht) Hinzutritt schwerer Sensibilitätsstörungen, Blasen- und Mastdarmstörungen. Um den Anus entwickeln sich schmerzlose Ulcerationen. Am Perineum und um den Anus completer Verlust der Schmerz-, Temperatur- und tactilen Empfindung. Völliger Sensibilitätsverlust der Rectal- und Blasenschleimhaut. Schwäche der Beine Kein Romberg'sches Phänomen. Die Beine abgemagert, besonders das rechte. Fibrilläre Zuckungen der Musculatur. Beide Patellarreflexe gesteigert. Skoliose der unteren Brustwirbelsäule. Sensibilität mit Ausnahme der früher beschriebenen Gegend intact. Elektrische Erregbarkeit erhalten.

R. diagnosticirt eine atypische Syringomyelie im Lumbarmark. (Die Diagnose scheint mir nicht hinreichend gesichert).

II. Syringomyelie mit vorwiegend motorischen Erscheinungen.

Wir haben bisher jene Formen der Syringomyelie betrachtet, bei welchen sich die Cardinalsymptome annähernd gleichzeitig entwickelt und dadurch ein wohl charakterisirtes Bild geschaffen haben. Im weiteren Verlauf wollen wir jetzt Formen studiren, bei welchen entweder durch lange Zeit hindurch ausschliesslich motorische Störungen bestehen oder doch so bedeutende Alterationen in der motorischen Sphäre vorhanden sind, dass die anderen Störungen erst in zweiter Linie in Betracht kommen.

a) Vor allem gehören hieher die bereits mehrfach gemachten Beobachtungen, in welchen sich hinter dem Bilde einer amyotrophischen Lateralsclerose eine Syringomyelie verbarg. Die Erkrankung debutirt wie in den Beobachtungen von Kahler und Pick mit Muskelstössen in einem Arm, oder wie bei Schultze mit Nackensteifigkeit. Sehr bald tritt eine hochgradige Schwäche der Arme und der Beine ein, welche durch Monate hindurch bestehen kann. Critzmann, welcher ein vorausgehendes Schwächestadium nicht nur nicht kennt, sondern direct das Fehlen desselben annimmt, um ein entscheidendes Merkmal gegenüber der amyotrophischen Lateralsclerose zu finden, hat offenbar die in der Literatur zerstreuten Fälle nicht genügend gesichtet. Nach diesem Schwächestadium erfolgt eine plötzliche Abmagerung, welche die Musculatur en masse befällt und sich nicht mehr an bestimmte Muskelgruppen hält; obere wie untere Extremitäten sind gleich schwer befallen, die Bewegung in allen Gelenken, besonders durch zwei Momente wesentlich gehindert: durch die Schwäche der Musculatur und durch die frühzeitig auftretenden Rigiditäten. Die Reflexerregbarkeit ist colossal gesteigert. Leichtes Beklopfen einer Sehne ruft Clonus hervor. Die Vorderarmreflexe sind sehr intensiv, sogar der Masseterreflex weist eine nicht unerhebliche Steigerung auf. Weiterhin können Contracturen auftreten, so in dem ersten hier erwähnten Falle (Kahler und Pick) Contracturen der Beuger der Arme und der Beine, welche grosse Schmerzen verursachten. Die Sensibilität kann durch Jahre ungestört bleiben (Fall von Bouchaud), oder es bestehen Sensibilitätsstörungen (Parästhesien im Falle von Kahler und Pick, leichte Analgesien in der Beobachtung von Schultze). In späterer Zeit können dann typische Sensibilitätsstörungen auftreten (Bouchard). Eine beginnende Verkrümmung der Wirbelsäule kann auf die richtige Diagnose hinleiten. Blasenstörungen fand ich zweimal in vorgeschrittenen Stadien angegeben, ebenso findet man mehrmals Bulbärstörungen erwähnt. Beachtenswerth

ist, dass die Muskelatrophie durch eine übermässige Fettwucherung des Unterhautzellgewebes verdeckt sein kann. Trophische Störungen der Gelenke können wie in der Beobachtung von Lunn von Anbeginn an im Krankheitsbilde vorhanden sein. Trophische Störungen der Haut sind ebenfalls beschrieben.

Beobachtungen, welche in diese Gruppe gehören, sind mitgetheilt von Kahler und Pick, Schultze, Bouchaud, Lloyd, Lunn-Beevor.

b) Die spastische Spinalparalyse kann mitunter die anatomische Ursache in einer Syringomyelie haben. Nach den vorliegenden Beobachtungen kann eine sehr weitreichende Aehnlichkeit zwischen den beiden Krankheitsbildern bestehen, welche manchmal durch Jahre hindurch eine klinische Sonderung nicht erlaubt. Eine genaue Betrachtung der vorliegenden Fälle ergibt leichte Abweichungen, welche mitunter schon in einem frühzeitigen Stadium die Abtrennung der Syringomyelie von der spastischen Spinalparalyse ermöglichen dürften.

Das Leiden beginnt zumeist mit Schwäche in einem oder beiden Beinen. Der Gang wird hiedurch etwas erschwert. Die Untersuchung ergibt eine beträchtliche Rigidität der Musculatur der Beine, so dass bereits kleineren Bewegungen ein stärkerer Widerstand entgegengesetzt wird. Die Kraft hat abgenommen, die Patellarreflexe sind erhöht. Die Sensibilität kann vollkommen intact sein, jedoch ist dem Vorkommen von Parästhesien in den Beinen, namentlich auf dem Gebiete des Temperatursinnes, grössere Aufmerksamkeit zu schenken, da mehrmals (Strümpell, Raymond) ihrer besondere Erwähnung gethan wird und sie der nicht syphilitischen Form der spastischen Spinalparalyse fehlen. Der Process kann späterhin an Ausdehnung gewinnen und in ganz analoger Weise auch die oberen Extremitäten ergreifen. Schwäche, Steifigkeit der Musculatur und bedeutend gesteigerte Sehnen- und Hautreflexe können dann in gleicher Weise an den oberen wie unteren Extremitäten vorhanden sein. Der Gang wird immer ausgesprochener spastisch paretisch, schliesslich wird das Gehen unmöglich; die Steifigkeit der Musculatur kann sich generalisiren und auch die Rumpfmusculatur erfassen (Raymond); der Kranke liegt dann hilflos mit adducirten Armen, im Knie und Hüftgelenk gebeugten Beinen da, unfähig die kleinste Aenderung seiner Lage selbst vorzunehmen, da durch die colossal gesteigerte Reflexerregbarkeit fortwährend clonische Krämpfe eintreten. Selbst wenn in diesem Stadium die Sensibilität noch vollkommen intact ist, sind dennoch schon Zeichen vorhanden, welche an Syringomyelie denken lassen. Wir finden mehrmals (Reisinger und Marchand, Strümpell Raymond) eine sich entwickelnde Scoliose vermerkt. Mitunter auch Gürtelgefühl notirt (Strümpell, Raymond). Manchmal leidet auch die Urinentleerung (Reisinger und Marchand), selten bleibt die Sensibilität bis an das Lebensende erhalten. Die eben beschriebenen Erscheinungen stellen zumeist nur eine Episode in dem überaus wechselvollen Bilde der Syringomyelie dar. Späterhin stellen sich Sensibilitätsstörungen ein, welche wie im Falle Raymond's verhältnismässig rasch eine grosse Ausdehnung gewinnen können, oder es treten auch vasomotorische und trophische Störungen hinzu.

Ziemlich reine Fälle, bei welchen eine Muskelatrophie durch längere Zeit sehr in den Hintergrund tritt, sind verhältnismässig selten. Sehr oft hingegen beobachtet man Schwäche der unteren Extremitäten, Rigiditäten derselben und erschwerten spastisch paretischen Gang, sowie erhebliche Steigerung der Patellarreflexe bei Syringomyelie des Halsmarkes. Die Sensibilität ist in diesen Fällen an den Beinen noch völlig intact, Blasen-Mastdarmstörungen bestehen nicht. Bei oberflächlicher Untersuchung können dann leicht die vielleicht nicht hochgradigen Muskelatrophien an den oberen Extremitäten die Sensibilitätsstörungen an denselben übersehen lassen und die Diagnose: spastische Spinalparalyse gestellt werden.

Die Erscheinungen der spastischen Spinalparalyse werden besonders dann in den Vordergrund der Erscheinungen treten, wenn die Höhle oder Geschwulst im oberen Halsmark eine grössere Ausdehnung erreicht, und die Pyramidenbahnen beiderseits stark in Mitleidenschaft zieht. (cf. Fig. 2).

Literatur über diese Form: Strümpell, Kahler, Reisinger und Marchand, Raymond, Beobachtung VII dieser Arbeit.

Fig. 2.

Querschnitt durch das Rückenmark eines Falles (Beob. VII), welcher intra vitam hochgradige spastisch-paretische Erscheinungen an den obern und untern Extremitäten dargeboten hatte. Der Hohlraum occupirt die ganze graue Substanz. Die Pyramiden-Seitenstrangbahnen sind vollständig degenerirt.

c) Humero-scapularer Typus. Bereits unter den ersten genauen klinischen Beobachtungen befindet sich eine, welche den Nachweis erbringt, dass die Muskelatrophie bei Syringomyelie nicht immer denselben Verlauf nimmt, sondern manchmal erst die Muskeln des Schultergürtels erfasst. Roth hat als erster einen klinisch wie anatomisch sehr genau beobachteten Fall mit humero-scapularem Typus beschrieben. Seither hat sich die Zahl der Beobachtungen gehäuft, so dass man wohl berechtigt ist, wegen mehrfacher Eigenthümlichkeiten des Verlaufes von einen humero-scapularen Typus der Syringomyelie zu sprechen.

Die Erkrankung kann entweder mit Muskelatrophie im Bereich des Schulterblattes beginnen, oder sie setzt mit einer Abmagerung der Nacken- und Vorderbrustmuskeln ein. Wie bei den andern Formen der Syringomyelie leiten Parästhesien und mitunter auch trophische Störungen den Process ein. Ueber die Initialstadien ist wenig bekannt, da die Kranken in der Regel erst in einem weit vorgeschrittenen Stadium den Arzt aufsuchen.

Die Patienten bieten dann öfter bei entblösstem Körper einen höchst sonderbaren Anblick dar.

Die Schultern sind weit nach vorn gesunken, da die Muskeln, welchen die Fixirung der Scapula zufällt, functionsuntüchtig werden. Der Kopf ist in Folge der Schwäche der Nackenmuskeln, sowie in Folge einer Kyphose der Halswirbelsäule nach vorne geneigt, das Kinn dem Sternum genähert. Durch die abnorme Stellung der Scapula, sowie durch die Atrophie der vorderen Brustmuskeln erscheint die Brust der Kranken wie eingesunken und bietet auf den ersten Anblick dasselbe Bild dar wie der durch multiple Infractionen missbildete Thorax einer Osteomalacischen. (cf. Fig. 3). Betrachtet man die Kranken von

Fig. 3.

Kranker mit humero-scapularem Typus. (Beobacht. II). Flügelförmiges Abstehen der Schulterblätter.

rückwärts, so ist vor allem der weite Abstand der Scapula von der Wirbelsäule bemerkenswerth. Der Rücken erscheint hiedurch wesentlich breiter: neben diesem Abweichen von der Wirbelsäule ist noch eine Stellungsveränderung der Scapula in der Weise vor sich gegangen, dass sie von dem Brustkorbe weit flügelförmig absteht und eine Drehung vorgenommen hat, so dass der Angulus scapulae direct gegen die Wirbelsäule gerichtet ist. (cf. Fig. 4 und 5). Infolge Schwundes der die Scapula bedeckenden Muskeln treten die Conturen der Knochen unmittelbar unter der Haut scharf hervor. Auch der Uebergang des Halses zur Schulter, welche sich sonst durch den Cucullaris in einer leicht geschwungenen Linie vollzieht, erscheint merklich verändert und erfolgt viel unvermittelter.

Fig. 4.

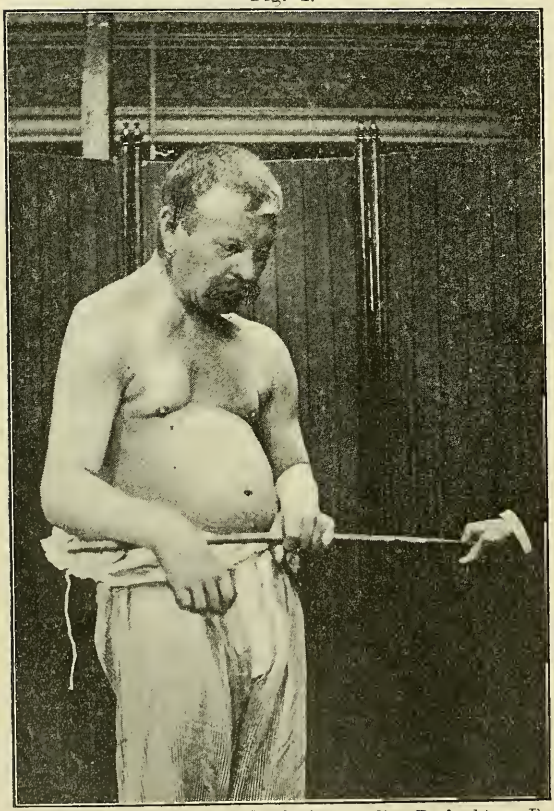

Humero-scapularer Typus der Springomyelie. (Beobachtung I).

Die Atrophie kann den grössten Theil der Schultergürtelmuskeln erfassen, überspringt aber auffälliger Weise manche Muskeln völlig. Sehr oft afficirt sind zumeist die Mm. supra- und infra-spinati. deren Schwund sich durch das Einsinken der oberen und unteren Schulterblattgruben verräth; sodann folgt der Cucullaris, welcher aber auch nur in einzelnen (den unteren) Abschnitten afficirt sein kann. Weiterhin betheiligen sich die Mm serrati, rhomboidei, latissimi dorsi, subscapulares, terètes, levatores scapulae an der Atrophie; mitunter nehmen an ihr auch theil die Mm. sternocleido-mastoidei (manchmal nur in ihren äusseren Abschnitten) und die scaleni. Häufiger sind partiell atrophisch, seltener ganz ge-

schwunden: Die Mm. deltoidei und pectorales, die Handmusculatur, der sonstige motorische Apparat. Ober- und Vorderarm können entweder überhaupt oder durch viele Jahre intact bleiben. In einem meiner Fälle war nach wenigstens 20-jährigem Bestande der Affection noch keine Betheiligung der kleinen Handmuskeln vorhanden; in einem anderen nach wenigstens 10-jähriger Dauer des Leidens erst eine beginnende Atrophie der interossei zu constatiren.

In den atrophischen Muskeln treten mitunter fibrilläre Zuckungen auf, welche sich manchmal aber erst nach jahrelangem Bestande des Leidens einstellen.

Die Kraft ist in der Regel in den Händen und Vorderarmen recht gut; schwere Arbeiten können aber in Folge des Vornübersinkens der Scapula und der mangelnden Fixirung derselben nicht vorgenommen werden. Die Bewegungen im Bereiche des Schultergelenkes, insbesondere die Hebung des Arme, sind in der Regel sehr eingeschränkt.

Fig. 5.

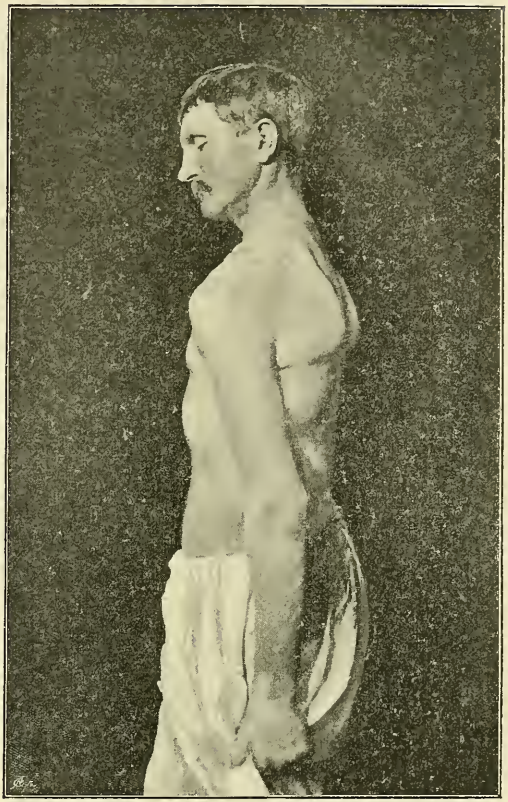

Humero-scapularer Typus der Syringomyelie (Beobacht. V). Die Schulterblätter sind nach vorne gesunken, gedreht und stehen flügelförmig vom Thorax ab.

Die Aehnlichkeit des eben geschilderten Krankheitsbildes mit der Dystrophia musculorum progressiva wird noch erhöht, wenn man das zweimal von mir erhobene Vorkommnis einer Hypertrophie einzelner im Bereiche des erkrankten Körperabschnittes gelegener Muskeln in Betracht zieht. Ich habe sonst bei keiner anderen Form der Syringomyelie eine Muskelhypertrophie gefunden, letztere kann nun wieder echt sein, oder es können sich pseudo-hypertrophische Zustände entwickeln. In beiden Fällen war neben einer partiellen Atrophie der Deltoidei eine unverkennbare Hypertrophie der restirenden Abschnitte derselben mit entsprechender Zunahme der motorischen Leistungsfähigkeit derselben eingetreten. In beiden Fällen waren aber auch daneben in den Mm. bicipites pseudohypertrophische Vorgänge vorhanden. Bei der Beugung des Vorderarmes sprang der M. biceps als ein mächtiger Knollen vor; jedoch auch bei stärkster Innervation fühlte sich der contrahirte Muskelbauch ganz weich und teigig an, ganz ähnlich als wenn man ein Lipom tasten würde. Die Kraft eines solchen anscheinend mächtig entwickelten

Muskels war eine minimale. Die von mir vorgenommene histologische Untersuchung eines aus dem M. biceps exstirpirten Muskelstückes in einem Falle ergab aber normales Verhalten.

Auch das Verhalten der Sensibilität scheint in diesen Fällen mitunter etwas anders zu sein; die Muskelatrophie geht nämlich manchmal den sensiblen Störungen um Jahre voraus, oder es können die sensiblen Ausfallserscheinungen dauernd auf ein sehr kleines Territorium beschränkt sein. Raymond hat trotz wiederholter genauer Untersuchungen in seinem Falle sensible Störungen erst lange Zeit nach dem Beginn der Erkrankung gefunden. Roth hat in seinem äusserst sorgfältig beobachteten Falle nur sensible Störungen an einem Beine gefunden. In mehreren meiner Beobachtungen waren die sensiblen Störungen stark in den Hintergrund getreten und hatten sich hauptsächlich auf die Gegend der Scapulae beschränkt. Eine andere Eigenthümlichkeit, welche manchen Fällen dieser Art zukommt, ist das frühzeitige Auftreten bulbärer und laryngealer Störungen. Unter 14 Fällen von Humero-Scapular-Typus ist 5mal das Auftreten laryngealer Störungen verzeichnet. Es dürfte dies damit zusammenhängen, dass beim humero-scapularem Typus, der Hauptsitz der Läsion nicht in der cervicalen Anschwellung zu suchen ist, sondern höher oben in der Höhe des zweiten bis sechsten Cervicalis, in welcher Höhe die die Schultergürtelmuskeln versorgenden Nerven ihren Ursprung nehmen. Von hier aus kann natürlich die Medulla oblongata viel leichter in Mitleidenschaft gezogen werden als von weiter unten gelegenen Erkrankungen.

Mehrmals konnte ich eine dauernd erhöhte Pulsfrequenz bei Fällen von diesem Typus constatiren, wenn laryngeale Störungen noch daneben vorhanden waren. Es ist dies ein Analogon zu der von Oppenheim hervorgehobenen Tachycardie bei Tabes, wenn im Verlauf derselben sich Larynxstörungen einstellen.

Hieher gehörende Beobachtungen sind mitgetheilt von Roth, Raymond, Hoffmann, Lokh. Clarke und Johnson, Schmidt, Brunzlow (Beob. V.), Gyurman, Bruttan (Fall 4). Von mir wurde bereits früher ein Fall beschrieben; hiezu kommen noch die Beobachtungen I., II., III., IV., V.

III. Formen mit vorwiegend sensibeln Erscheinungen.

a) Hysterische sensible Hemiplegie und Zonen imitirende Formen. In seltenen Fällen kann der morbide Process nur ein Hinterhorn befallen und so sich durch die Länge des ganzen Rückenmarkes erstrecken. Bleibt die Affection nur auf das Hinterhorn beschränkt und geht nicht auf das Vorderhorn über, wie in dem ausführlich beschriebenen Falle Rossolimo's und dem kurz mitgetheilten Oppenheim's, so kann ein Krankheitsbild zustande kommen, welches der Hysterie in hohem Grade ähnlich sieht. Es wird dann eine Körperhälfte der Empfindung für Schmerz, für Wärme und Kälte verlustig werden, während der Tastsinn erhalten bleibt und eine Muskelatrophie oder motorische Lähmung nicht eintritt. Wohl kaum je dürften die genannten Ausfallsymptome die einzigen sein, welche das Leiden vermuthen lassen. Entweder werden die nahegelegenen Bahnen der trophischen und vasomo-

torischen Nerven betroffen und dann spielen Hautveränderungen trophischer Natur und wechselnde Blutfülle der Haut eine sehr bedeutsame Rolle, oder es erfasst der Process bei strenger Halbseitigkeit auch das Vorderhorn und es werden motorische Schwächezustände und Muskelatrophien beobachtet werden, wie dies in dem Falle von Dejerine-Sottas beschrieben ist. Wie der Befund in der von Düsing veröffentlichten Beobachtung intra vitam gewesen war, lässt sich leider bei der rein anatomischen Mittheilung des Falles auch nicht vermuthen.

b) Allgemeine Anästhesie. In der Literatur ist ein Fall, der berühmte von Späth und Schüppel beschriebene mitgetheilt, aus welchem hervorgeht, dass die Syringomyelie manchmal einen ganz eigenthümlichen Sensibilitätsverlust ohne bedeutende motorische Lähmungserscheinungen zeigen kann. Dieser Fall, welcher zu den am genauesten beobachteten gehört, zeigt die bemerkenswerthe Erscheinung, dass nicht nur die Schmerz- und Temperaturempfindung verloren gehen kann, sondern dass auch die Berührungsempfindung, das Gefühl für active und passive Bewegung, die Lagevorstellung der Glieder abhanden kommen können. Mit Ausnahme des Kopfes und eines Theiles des Halses war am ganzen Körper die Empfindung erloschen, so dass der Kranke nachts bei ausgelöschtem Licht sich nicht zudecken konnte, da er weder die Decke, noch den eigenen Körper fand.

Der anatomische Befund erklärte das merkwürdige klinische Verhalten. Eine mächtige Höhle durchzog die ganzen centralen Abschnitte des Rückenmarkes und hatte in einer grösseren Strecke auch die Hinterstränge vollkommen zerstört, während in den tiefer gelegenen Abschnitten eine graue Degeneration der Hinterstränge bestand. Durch Ausschaltung der gesammten sensibeln Leitungsbahnen im Rückenmark war also das seltsame Bild entstanden.

IV. Syringomyelie mit vorwiegend trophischen Störungen.

Syringomyelie mit dem Morvan'schen Symptomencomplex.

Vor nunmehr elf Jahren, im Jahre 1883, wurde von dem französischen Arzte Morvan ein Symptomcomplex als eigene Krankheit beschrieben, welcher bis auf den heutigen Tag eines der am meisten umstrittenen Capitel der Neuropathologie darstellt. Morvan belegte sein Krankheitsbild mit dem Namen: „Parésie analgésique a panaris des extrémités supérieures ou parésoanalgésie des extrémités supérieures", eine Bezeichnung, welche in den nächsten Jahren der Benennung „Morvan'sche Krankheit" Platz machte. In seiner ersten, sowie in seinen nächsten Publicationen, welche ein reichlicheres klinisches Material brachten, verfocht Morvan die Anschauung, dass durch seine Beschreibung ein Symptomcomplex geschildert sei, welcher sich unter kein einziges der bisher bekannten Krankheitsbilder unterbringen lässt. Der Process charakterisirt sich nach dem ersten Beschreiber: Durch eine Muskelatrophie, welche die kleine Handmuskulatur und den Vorderarm betrifft, durch das Vorhandensein bedeutender Sensibilitätsstörungen und endlich durch wiederholt auftretende schmerzlose Pana-

ritien und anderweitige trophische Störungen. Die Alterationen der Sensibilität bestehen in einer hochgradigen Analgesie, Thermoanästhesie und Anästhesie. Die trophischen Störungen stehen sehr im Vordergrund der Erscheinungen und betreffen sowohl die Haut, als auch die tiefen Theile. Als wichtigste Veränderungen werden genannt: Häufige phlegmonöse Processe an den Händen, schmerzlose Panaritien, Schwielen, Schrunden und Risse der Haut, schmerzlose Arthropathien, schmerzlose Spontanfracturen und Scoliose.

Die Identität zwischen seinem Symptomencomplex und der Syringomyelie wollte Morvan nicht zugeben, (die damals bereits veröffentlichten anatomischen Befunde aus viel früherer Zeit waren Morvan offenbar nicht bekannt), sondern suchte er nach unterscheidenden Merkmalen. Die partielle Empfindungslähmung sollte das entscheidende Moment abgeben. Bei der Paréso-Analgésie waren nach Morvan sämmtliche Empfindungsqualitäten betroffen, bei der Syringomyelie hingegen die tactile Sensibilität erhalten. Ebenso treten nach Morvan die trophischen Störungen bei der letzteren Krankheit nicht so in den Vordergrund, als bei der von ihm beschriebenen. Obductionen von ihm beobachteter Fälle hatte Morvan nicht beigebracht. Später wurde von Gombault eine Autopsie vorgenommen, nach welcher im Halsmarke und zwar in den hinteren Seitensträngen eine Sclerose bestanden haben soll. Gleichzeitig wurde auch das Vorhandensein einer Neuritis hypertrophica constatirt, welche in der Peripherie am stärksten ausgesprochen erschien. Ein zweiter anatomischer Befund wurde von Monod und Romboul erhoben; in den Nerven eines amputirten Fingers, welcher von einem Kranken stammte, der mit Morvan'scher Krankheit behaftet war, konnte ebenfalls eine Neuritis hypertrophica nachgewiesen werden. Beide anatomischen Befunde wurden gegen die Annahme der Identität der beiden in Rede stehenden Processe verwendet. Für die Annahme Morvan's traten mehrere französische Forscher, wie Prouff, Grasset und anfangs auch Charcot ein. Gegen dieselbe wurden aber von mehreren Seiten ernste, schwerwiegende Einwendungen vorgebracht. Roth und Bernhardt traten für die Identität der Syringomyelie und der Morvan'schen Krankheit ein, besonders von letzterem ist der Nachweis erbracht worden, dass eine Reihe von Symptomen, welche Morvan als nur für seine Krankheit charakteristische aufstellt, in gleicher Weise bei Syringomyelie gefunden wird. Bernhardt zeigte, dass die Scoliose bei Syringomyelie sehr oft, etwa in 25% der Fälle vorkomme. Er wies wie Roth darauf hin, dass Knochenprocesse bei Syringomyelie nicht gerade ungewöhnlich seien. Er brachte den Nachweis, dass auch Alterationen der tactilen Sensibilität bei derselben vorkommen können und sprach die Ansicht aus, dass klinisch eine Differenz zwischen Syringomyelie und der maladie de Morvan nicht bestehe. Weiters, dass bei beiden Affectionen eine Erkrankung der peripheren Nerven auftreten könne, welche sich zur centralen Erkrankung verhalte, wie die periphere Degeneration bei der Tabes dorsalis zur Erkrankung des Rückenmarks.

Angesichts dieser direct entgegengesetzten Anschauungen musste natürlich das Ergebnis der Obductionen zur Entscheidung der Frage abgewartet werden. Dasselbe fiel im Allgemeinen zu Gunsten der An-

schauungen Roth's und Bernhardt's aus. Zwei Obductionen von Joffroy und Achard, ein Fall von Prouff und mehrere neuere Fälle weisen das Vorhandensein der Syringomyelie bei Fällen nach, bei welchen intra vitam die Erscheinungen des Morvan'schen Symptomencomplexes bestanden hatten.

Hoffmann, welchem wir eine gründliche, klinische und anatomische Studie über diese Frage verdanken, hob in seiner Arbeit hervor, dass das von Morvan gezeichnete Krankheitsbild sich bereits in mehreren frühern, durch Obduction sichergestellten Fällen von Syringomyelie findet, so in den Beschreibungen von Steudener, Langhans, Schüppel, Fürstner und Zachner u. a. Aus der Analyse der vorliegenden Befunde stellte Hoffmann die Thatsache fest, dass in sämmtlichen Fällen die Hinterhörner schwer erkrankt waren, und dass zum Zustandekommen des Morvan'schen Symptomencomplexes Veränderungen der peripheren Nerven kein nothwendiges Postulat seien. Es suchten nämlich mehrere Autoren, wie Dejerine, Bernhardt, Jolly, Gowers in den peripheren Nervenveränderungen die Ursache der trophischen Störungen. Es gibt aber einerseits Fälle mit trophischen Veränderungen und fehlender (Schüppel) oder mässiger Degeneration peripherer Nerven, wie man sie auch bei anderen chronischen Krankheiten antrifft (wie in den Fällen von Joffroy und Achard, Hoffmann und meinem eigenen Befunde), andrerseits Beobachtungen, welche bei ausgesprochener peripherer Nervenerkrankung keine trophischen Störungen aufweisen (Oppenheim). Nach drei eigenen Beobachtungen kann ich mich diesen Deductionen Hoffmann's nur anschliessen. Die periphere Neuritis fasste Hoffmann als secundäre, in manchen Fällen als ascendirende auf; ich würde nach meinen Untersuchungen glauben, dass sie in einer gewissen Zahl von Fällen in der Rückenmarkserkrankung ihre ausreichende Erklärung findet (secundäre Degeneration).

Hoffmann schliesst: „Die Maladie de Morvan unterscheidet sich also ebensowenig anatomisch von der Syringomyelie wie klinisch." Nach der kritischen Darstellung Hoffmann's schien die Streitfrage endlich erledigt und man meinte bereits, dass beide Symptomencomplexe identisch seien. Um dieselbe Zeit aber trat die Angelegenheit in ein neues Stadium.

Zambaco Pacha fand in der Bretagne, also gerade in derjenigen Gegend, welche die meisten Fälle von Morvan'scher Krankheit geliefert hatte, neue Lepraherde. Es war bis dahin unbekannt gewesen, dass die Lepra in der Bretagne vorkomme, und Zambaco benützte diese Entdeckung sofort dazu, um Morvan'sche Krankheit und Lepra zu identificiren. Thatsächlich wurde der Nachweis erbracht, dass der Symptomencomplex auch der Lepra zukomme. Dass partielle Empfindungslähmung bei Lepra nervorum vorkommen könne, haben bereits frühere Untersuchungen von Schultze und mir dargethan; die bei Lepra vorkommenden Muskelatrophien waren schon von Schultze und Saas studirt. Nun wurde auch ein ähnliches Verhalten der trophischen Störungen wie bei Syringomyelie constatirt. In einigen Fällen, in welchen die Diagnose Syringomyelie gestellt worden war, musste dieselbe in Lepra verändert werden, wie in einem Falle von Pitres, bei welchem die histologische Untersuchung des Nerven Leprabacillen nachwies. Durch diese

Erfolge ermuthigt, ging Zambaco soweit, die Existenz eines klinischen Bildes bei Syringomyelie in Frage zu stellen und den anatomischen Befund einer Höhlenbildung nur als zufälliges Ereignis zu betrachten! Wenn wir von diesen Uebertreibungen absehen, welche infolge der zu Tage tretenden Unorientirtheit in dieser Frage kaum ernst zu nehmen sind, so müssen wir uns die Frage vorlegen: In wie weit besteht jetzt noch die von Hoffmann aufgestellte Erklärung zu Recht? dürfen wir angesichts der vorliegenden Thatsachen noch immer Morvan'schen Symptomencomplex und Syringomyelie identificiren? Ein portugiesischer Forscher — Souza Martins — hat vor Kurzem, wie ich einem Referate entnehme, einen von ihm erhobenen anatomischen Befund dahin gedeutet, dass die Lepra nicht nur Veränderungen peripherer Nerven erzeugen könne, sondern auch eine Syringomyelie. Seine Anschauung gründet sich auf folgende Untersuchung: Es wurden in einem Falle nicht nur in peripheren Nerven, sondern auch in dem die Höhle umgebenden Gewebe Leprabacillen gefunden. Dieser Fund, welcher überdies noch nicht in extenso publicirt ist, trifft gewiss nicht für alle Fälle zu, da bereits früher wie später über negative Untersuchungen dieser Art berichtet ist. Mir hat der im Leprosenhospize von Bergen angestellte Arzt Herr Dr. Lie mündlich mitgetheilt, dass bei den im Spitale verstorbenen Fällen von Lepra mit Morvan'schen Typus nie eine Höhle gefunden, auch in den centralen Abschnitten des Rückenmarkes keine Leprome nachgewiesen wurden. Der Versuch von diesem Standpunkte aus Lepra, Syringomyelie und Morvan'schen Symptomencomplex unter einen Hut zu bringen, muss also wenigstens für viele Fälle als gescheitert angesehen werden.

Da nun für mehrere Fälle durch eindeutige Beobachtungen der Nachweis erbracht worden ist, dass thatsächlich bei Lepra nervorum eine hochgradige Analgesie und Thermo-Anaesthesie der peripheren Theile mit oder ohne bedeutende Störung der Berührungsempfindung vorhanden sein, da weiters in solchen Fällen Atrophie der kleinen Handmuskeln und schwere trophische Veränderungen an den oberen Extremitäten, insbesonders schmerzlose Entzündungen und Spontannekrosen auftreten können, (Duering, Du Castel, Ehlers u. a.) ist der von Hoffmann aufgestellte Satz nicht mehr in vollem Umfange richtig. Allerdings wurde bisher ausser der Lepra nervorum keine einzige andere Erkrankung der peripheren Nerven und des Rückenmarkes als die Syringomyelie als anatomische Ursache des Morvan'schen Symptomencomplexes gefunden. Ich habe früher erwähnt, dass ich in der Lage bin, durch drei anatomisch untersuchte Fälle die Casuistik in diesem Sinne zu bereichern, und dass ich andererseits ausgesprochene Leprafälle untersuchen konnte, welche den typischen Morvan'schen Symptomencomplex darboten.

Wir können somit die Hoffmann'schon Deductionen in dem Sinne modificiren, dass wir sagen: Die „Maladie de Morvan" stellt keine eigene Erkrankung, sondern einen Symptomencomplex dar, welcher sich sowohl bei der Syringomyelie, als auch der Lepra vorfindet. Ist im betreffenden Falle Lepra ausgeschlossen, so kann man den Symptomencomplex nach dem heutigen Stande unseres Wissens direct zur Syringomyelie rechnen, von welcher er eine der klinischen Manifestationen darstellt.

So sehr auch sonst diese Form mit dem gewöhnlichen classischen Typus übereinstimmt, gewährt dennoch ein Kranker, bei welchem die trophischen Störungen derart praedominiren, einen eigenartigen Anblick. Während bei den anderen Formen der Syringomyelie die Atrophie der Handmusculatur durch nichts verdeckt wird, ist bei dieser, der trophischen Form sehr oft eine erhebliche Dickenzunahme der Haut und des Unterhautzellgewebes vorhanden. Die Hohlhand erscheint mit mächtigen Schwielen bedeckt, desgleichen die Palmarfläche, mitunter auch die Streckseite der Finger. Die Haut des Handrückens ist in Folge der sich oft wiederholenden Oedeme geschwellt und gedunsen. Tiefe schmerzlose Einrisse und Schrunden befinden sich in der Hohlhand. In Folge der zumeist wiederholt aufgetretenen schmerzlosen Panaritien sind hochgradige Verunstaltungen und Verkrüppelungen der Finger zu Stande gekommen; mitunter fehlen an allen Fingern die Endphalangen. Bei dieser Form der Erkrankung treten auch jene Grössenzunahmen der Hand auf, welche ich früher unter dem Namen „Cheiromegalie" eingehender geschildert habe.

Mit Ausnahme der eben geschilderten trophischen Phänomene an den Extremitäten unterscheidet sich diese Form weder in ihrem klinischen, noch in dem anatomischen Verhalten irgendwie von den anderen klinischen Erscheinungsarten der Syringomyelie.

Die unter dem Bilde eines Pemphigus (Neugebauer, eigene Beobachtung), einer Sclerodermie (Jaquet) und einer Arthritis deformans ohne Hervortreten anderer Erscheinungen verlaufenden Fälle der Syringomyelie sind noch zu selten beobachtet, als dass man eigene Krankheitsgruppen aufstellen könnte.

Ebenso unterlasse ich in dieser Arbeit die nähere Beschreibung der bulbo-medullären Form der Syringomyelie, nachdem die spärlichen, bisher bekannt gewordenen Beobachtungen (Raichline, Cohen, Mills, Brunzlow, Fr. Müller) nicht durch Obductionen verificirt erscheinen.

V. Tabischer Typus.

Eine ziemlich bedeutende Meinungsverschiedenheit herrscht in der Frage, ob eine Syringomyelie oder eine centrale Gliose ein der Tabes klinisch und anatomisch analoges Bild hervorrufen kann, oder ob in solchen Fällen eine Combination einer Gliose mit Tabes besteht. Bis jetzt sind durch anatomische Befunde erläuterte Beobachtungen erst in geringer Zahl mitgetheilt worden, obgleich nach den klinischen Erscheinungen zu schliessen, der tabische Symptomencomplex der Syringomyelie nicht zu den Seltenheiten gehört. Wohl in weitaus der überwiegenden Zahl der Fälle dürfte es sich um eine Combination von echter Tabes und Syringomyelie handeln. Zumeist treten dann an den unteren Extremitäten die für Tabes charakteristischen Erscheinungen, an den oberen die der Syringomyelie hervor. (Mann, Senator, Oppenheim.) In anderen Fällen (Beobachtung XII) fehlt aber an den oberen Extremitäten auch jede Andeutung eines Muskelschwundes und nur der über einen grossen Theil der Körperoberfläche ausgedehnte Verlust des Schmerz- und Temperatursinnes lässt schon intra vitam vermuthen, dass der tabische Process nicht allein vorliegt.

Neben dieser Form i. e. Combination von Tabes und Syringomyelie, scheint es noch eine andere, besonders von Oppenheim studirte zu geben, bei welcher der tabische Symptomencomplex durch eine in den Hintersträngen wuchernde Gliose vorgetäuscht wird. Diese Erkrankung wird sich nach unseren bisherigen Kenntnissen von Tabes kaum trennen lassen.

Mittheilungen, welche über in diese Gruppe gehörende Fälle berichten, sind veröffentlicht von: Friedreich, Redlich, Oppenheim, Eisenlohr, Nonne, Senator, Mann, Rosenblath, Jegorow; vielleicht ist auch ein Fall Schüppel's hieher zu zählen.

Combination mit anderen Krankheiten.

Eine derjenigen Erkrankungen, welche relativ häufig zur Syringomyelie hinzutreten und hiedurch deren klinisches Bild erheblich modificiren kann, ist die Hysterie. Ich habe bereits zu wiederholten Malen betont, dass letztere an und für sich oder in Combination mit einer anderen Nervenerkrankung eine Syringomyelie vortäuschen kann.

Mehrmals ist auch das Zusammenvorkommen von Syringomyelie und echter Epilepsie erwähnt worden. Natürlich sind jene epileptiformen Anfälle, welche bei der Affection des Bulbus auftreten können, hiemit nicht zu verwechseln.

Zweimal ist in der Literatur das Zusammenvorkommen von chronischer Chorea und Syringomyelie beschrieben. Duchenne und Hoffmann theilen je einen, klinisch wie anatomisch beobachteten Fall mit. Bei dieser Gelegenheit möchte ich wieder in Erinnerung bringen, dass bei Syringomyelie öfters zuckende, an Chorea erinnernde Bewegungen der Gliedmassen vorkommen.

Einen Fall von Syringomyelie, welcher sich mit Tetanie combinirte, theilte Knoppek mit. Ebenso handelt es sich nach der Beschreibung in einer Beobachtung von Meyer zweifellos um Attaquen von Tetanie.

Joffroy und Achard berichten über einen klinisch wie anatomisch beobachteten Fall von Syringomyelie, deren klinisches Verhalten durch den Hinzutritt eines Morbus Basedowii wesentlich modificirt wurde.

Zahlreich sind die Mittheilungen, welche über gleichzeitiges Auftreten organischer Nervenleiden und Syringomyelie berichten. So liegen Beobachtungen vor über Combination mit Pachymeningitis chronica (Rosenblath, Schmaus, Francotte), mit Myelitis (Leyden) und combinirter Systemerkrankung (Kyewlicz, Bäumler-Reinhold), mit Syphilis des Centralnervensystems (Eisenlohr, Nonne, Jegorow), mit Poliomyelitis anterior chronica (Kahler und Pick), mit Friedreich'scher Krankheit (Friedreich, Dejerine-Letulle), mit Tumoren des Pons, Kleinhirn und Grosshirn (Gowers, Harris, Kronthal, Hoffman-Schultze), mit Hydrocephalus (Simon u. a.)

Endlich wären die nicht seltenen Combinationen mit psychischen Anomalien zu erwähnen. Demenz oder Beschränktheit (Sokoloff, Steudener, Hoffmann, Louazel, Hückel, Kanasugi, Czerny u. v. a.), Idiotie (Arndt), Melancholie (Schüle, Meyer), Progressive Paralyse (Fürstner und Zachner u. v. andere), Verrücktheit (Defoix).

Differentialdiagnose.

Es ist begreiflich, dass bei der so mannigfachen Symptomatologie der Syringomyelie, bei dem verschiedenen Sitze derselben und dem durch die anatomischen Verhältnisse bedingten abwechslungsreichen Verlauf eine sehr grosse Zahl von Erkrankungen in wichtigen Symptomen eine auffällige Uebereinstimmung mit ihr aufweist und deshalb die Differentialdiagnose ziemlich umfangreich gehalten sein muss.

Von Erkrankungen des Rückenmarkes kommen vor allem alle jene Formen in Betracht, bei welchen eine auffällige Steigerung der Sehnenreflexe besteht:

Die amyotrophische Lateralsclerose kann unter Umständen sehr grosse Aehnlichkeit mit der Syringomyelie darbieten, und wir haben bereits früher darauf aufmerksam gemacht, dass sie sogar unter Umständen eines der klinischen Bilder ist, unter welchen sich diese Erkrankung manifestirt. Die für amyotrophische Lateralsclerose charakteristische Symptomentrias: progressive Muskelatrophie, spastische Parese und Erhöhung der Reflexe, welche nach den früheren Anschauungen die Unterscheidung beider Krankheiten ohne sonderliche Mühe ermöglichte, ist durch Schultze und in jüngster Zeit besonders durch die wichtige Arbeit von Oppenheim durch neue Punkte wesentlich bereichert worden; die Beobachtung atypischer Formen der amyotrophischen Lateralsclerose hat uns einen dem syringomyelischen Symptomencomplexe sehr ähnlichen kennen gelehrt. Schultze hat gezeigt, dass auch bei der amyotrophischen Lateralsclerose die Krankheit unter heftigem Schmerz beginnen kann. Oppenheim hat hervorgehoben, dass bei ihr auch dauernde Sensibilitätsstörungen vorkommen können, welche den Charakter einer typischen partiellen Empfindungslähmung des Temperatur- und Schmerzsinnes aufweisen. Da bei der amyotrophischen Lateralsclerose sich auch in seltenen Fällen Störungen von Seite der Blase und des Mastdarmes einstellen und Bulbärerscheinungen zum Krankheitsbilde hinzutreten können, so ist mitunter eine überraschende Uebereinstimmung mit den Symptomen der Syringomyelie gegeben.

Bei Stellung der Differentialdiagnose wird man sich vor Augen halten müssen, dass die Sensibilitätsstörungen bei amyotrophischer Lateralsclerose bisher nur auf einzelne Extremitätenabschnitte beschränkt gefunden wurden (Oppenheim) und somit eine über einen grossen Theil der Körperoberfläche ausgesprochene sensible Anomalie sowie der Verlust des Hodenschmerzes gegen die amyotrophische Lateralsclerose sprechen würden; ebenso sind gegen die Diagnose dieser Krankheit umfangreichere trophische Störungen der Haut, des Unterhautbindegewebes, der Knochen und Gelenke zu verwerthen.

Sind Bulbärsymptome zugegen, so würde eine vorhandene Opticusatrophie und Nystagmus im Allgemeinen gegen amyotrophische Lateralsclerose sprechen; auch ist zu beachten, dass bei den bulbären Störungen der amyotrophischen Lateralsclerose in der Regel die Nervenkernaffection doppelseitig ist, also die halbseitigen bulbären Störungen von vornhinein die Diagnose einer Syringomyelie nahelegen würden.

Unter Umständen kann die Unterscheidung der Syringomyelie von Krankheitsformen, welche unter dem Bilde der spastischen Spinal-

paralyse auftreten, sowie von der primären spastischen Spinalparalyse Strümpell's erhebliche Schwierigkeiten bereiten. Wir haben bei der Beschreibung der Symptome gesehen, dass die wichtigsten derselben: Parese mit Rigiditäten, Steigerung der Sehnenreflexe, eventuell auch Contracturen zu den gewöhnlichsten Symptomen der Syringomyelie gehören, und dass manchmal bei dem Hervortreten dieser Erscheinungen auch die sensiblen Störungen in den Hintergrund treten können. Eine längere Beobachtungsdauer wird allerdings in den meisten Fällen Alterationen der Sensibilität aufdecken, welche schon bei nur geringer In- und Extensität den Verdacht auf Syringomyelie lenken werden. Ebenso kann das Vorhandensein von auch nur leichten Muskelatrophien, von Blasen- und Mastdarmstörungen, die Herabsetzung der Geschlechtsfunctionen, endlich das eventuelle Auftreten trophischer Affectionen, sowie bulbärer Erscheinungen die Diagnose einer Syringomyelie festigen.

Die multiple inselförmige Sclerose tritt manchmal in atypischen Formen auf, welche eine grosse klinische Aehnlichkeit mit Syringomyelie zeigen. Vergessen wird nicht, dass schon das typische Bild beider Krankheiten mehrere gemeinsame Züge aufweist, von denen ich als die wichtigsten die Steigerung der Reflexe, das Auftreten von Rigiditäten und den Nystagmus aufzähle. Manchmal treten aber bei der Syringomyelie noch Symptome hinzu, welche eigentlich stets der multiplen Sclerose zugerechnet werden: Der Intentionstremor, welcher bereits in mehreren durch Obduction verificirten Fällen von Syringomyelie beschrieben worden ist, und die scandirende Sprache. Andrerseits sind auch die Grenzen in atypischen Fällen dadurch verwischt worden, dass bei der multipeln Sclerose auch Muskelatrophien und Sensibilitätsstörungen beobachtet wurden. Das Auftreten von Opticusatrophie, Blasen- und Mastdarmstörungen lässt sich nicht verwerthen, da diese Alterationen beiden Krankheiten eigenthümlich sind. Auch die Gesichtsfeldeinschränkung kommt bei beiden Krankheiten (zumeist infolge von Combination mit Hysterie) vor. Auch das mehrfach hervorgehobene Symptom: Das Auftreten apoplectiformer Anfälle mit Verschlimmerung des Leidens ist beiden Krankheiten gemeinsam.

Für die Differentialdiagnose verwerthbar sind: Das Vorhandensein einer hochgradigen und weit ausgedehnten Muskelatrophie, da bei multipler Sclerose dieselbe sehr selten ausgesprochen ist und nie eine grössere Anzahl von Muskelgruppen umfasst; das Vorhandensein von Entartungsreaction bei Ergriffensein einzelner Muskelgruppen spricht für die Diagnose einer Syringomyelie. Das Verhalten der Sensibilität ist besonders von Freund studirt worden, welcher auf Grund seiner Untersuchungen an 100 Fällen von multipler Sclerose die Anschauung vertritt, dass partielle Empfindungslähmung bei der letzteren Krankheit nicht gerade sehr selten ist, ein Ausspruch, den ich nach meinen Erfahrungen als vollkommen richtig bezeichnen kann. Diese Sensibilitätsstörung hat aber ihren eigenen Charakter. Sie ist vorübergehend, betrifft keine sehr ausgedehnte Hautstrecke und besteht entweder in Störungen des Temperatursinnes oder der Schmerzempfindung: die eigentliche sogenannte „syringomyelische Dissociation“ ist ungewöhnlich selten. Bei der Differentialdiagnose beider Krankheiten können trophische Störungen der Haut und der Knochen, die Deviationen der Wirbelsäule eine entschei-

dende Rolle spielen, da diese Affectionen bei multipler Sclerose ungemein selten sind.

In den letzten Jahren ist insbesondere durch die verdienstvollen Untersuchungen Minor's das Symptomenbild der Hämatomyelie näher bekannt geworden. Da die Rückenmarksblutung in der Mehrzahl der Fälle mit der Syringomyelie den Sitz gemeinsam hat und ähnlich wie die letztere Affection besonders in der Längenausdehnung des Rückenmarkes fortschreitet, ist ein Uebereinstimmen der Symptome von vornhinein zu erwarten, wenn die Blutung auf das Rückenmark beschränkt bleibt, nicht zu umfangreich ist und nicht von einer meningealen Hämorrhagie begleitet ist. Als unterscheidendes Moment werden wir stets den acuten Beginn (nach Trauma oder spontan) und die sehr rasch sich entwickelnden Lähmungssymptome zu beobachten haben. Bei allen Fällen wird bei fehlender oder mangelhafter Anamnese mitunter eine Unterscheidung kaum möglich sein, es sei denn, dass man das völlige Stationärbleiben der motorischen und sensiblen Störungen durch Jahre hindurch mit dem Bestehen einer syringomyelischen Affection nur für schwer vereinbar hält, eine Anschauung, welche ich überdies nicht theile.

Es ist bekannt, dass durch lange Zeit hindurch die meisten Fälle von Syringomyelie zur spinalen progressiven Muskelatrophie gerechnet wurden, und dass es speciell die mit Muskelschwund einhergehenden Formen der Syringomyelie waren, welche zuerst von Schultze und Kahler als eigene klinische Krankheitsbilder von der Hauptgruppe der spinalen Amyotrophieen abgetrennt wurden. Die von den ersten Autoren gegebenen Unterscheidungsmerkmale wurden durch zahlreiche Obductionen mehr und mehr wieder bestätigt und stellen demzufolge auch heute noch nach genauerer Kenntnis der Erkrankung die Cardinalsymptome des Leidens dar. Die unterscheidenden Merkmale sind zu suchen: In den bekannten Sensibilitätsverhältnissen, da bei der progressiven spinalen Muskelatrophie nie eine Lähmung des Tast-, Schmerz- oder Temperatursinnes vorkommt, in dem Vorhandensein trophischer Störungen der Haut oder der tiefen Gebilde, welche ebenfalls bei progressiver Muskelatrophie fehlen, und endlich in einer eventuellen Lähmung des Sympathicus, nachdem eine solche bei Syringomyelie recht häufig, bei progressiver Muskelatrophie ausserordentlich selten zur Beobachtung gelangt. Weiters ist für atypische Fälle von Syringomyelie bei welchen mehrere dieser Symptome in den Hintergrund treten können, die Steigerung der Reflexe, die Deviation der Wirbelsäule, das Auftreten von Parästhesien auf dem Gebiete des Schmerz- und Temperatursinnes zu verwerthen. Wenn eine chronisch-progressive Muskelatrophie an den oberen Extremitäten mit spastischen, spastisch-paretischen oder atactischen Erscheinungen an den unteren einhergeht, so ist eine einfache spinale Muskelatrophie sehr unwahrscheinlich und muss auch bei fehlender Sensibilitätsstörung unter den in Betracht kommenden Erkrankungen auch an atypische Syringomyelie gedacht werden.

Dieselben unterscheidenden Merkmale gelten auch gegenüber der Poliomyelitis anterior chronica. Bei letzterer Erkrankung ist auch noch zu beachten, dass Blasen- und Mastdarmstörungen durchaus fehlen, obgleich diese Erkrankung in den Beinen häufig mit Lähmung und Muskelschwund beginnt, während in jenen Formen der Syringomyelie,

welche mit Parese und Atrophie der Beine einsetzen (Lumbaltypus), Blasen- und Mastdarmstörungen relativ häufig sind und auch die geschlechtlichen Functionen alterirt erscheinen.

Der chronische Verlauf und die für beide Krankheiten angeführten Momente schützen vor Verwechslungen mit Poliomyelitis anterior acuta adultorum.

Das von Erb gezeichnete Krankheitsbild der Dystrophia musculorum progressiva kann durch Syringomyelie vorgetäuscht werden oder umgekehrt. Man erinnere sich nur daran, dass ich bei der Beschreibung des Humero-Scapulartypus der Syringomyelie ausdrücklich den Umstand hervorgehoben habe, dass neben Atrophie auch Hypertrophie vorkommt, und bedenke, dass die Ausbreitung des Muskelschwundes dem bei der Dystrophie gleicht. Thatsächlich ist auch einer meiner Fälle vor einer Reihe von Jahren bei völligem Fehlen der Sensibilitätsstörungen und Hautanomalien als atypischer Fall von Dystrophia musculorum beschrieben worden. Anderseits hat Erb in einer ungemein instructiven Beobachtung den Nachweis geliefert, dass durch Hinzutreten einer Hysterie zu einer Dystrophia musculorum progressiva eine Syringomyelie vorgetäuscht werden kann. Eine genaue Untersuchung, eventuell längere Beobachtungsdauer wird wohl stets die Diagnose stellen lassen, besonders wenn man auf die von den typischen Bildern erheblich abweichenden Symptome Werth legt. So waren in unserem Falle schon vor Jahren Abweichungen der elektrischen Erregbarkeit und eine enorme Steigerung der Sehnenreflexe aufgefallen. Letztere sprechen ebenso gegen Dystrophie wie das Auftreten von Entartungsreaction in den gelähmten Muskeln, von trophischen und vasomotorischen Störungen der Haut, von frühzeitigen Blasenstörungen. Besonderer Werth ist auf Störungen des Geschmacks und Geruches zu legen, eventuell auf einseitige Einschränkung des Gesichtsfeldes, da diese Punkte mitunter eine Abgrenzung gegenüber der Hysterie ermöglichen werden.

Die Differentialdiagnose zwischen primärer Gliomatose und acuter oder subacuter Myelitis ist zumeist sehr schwierig. Hoffmann hat die wichtigsten differentialdiagnostischen Erwägungen zusammengestellt und ich gebe dieselben nach Hoffmann's Angaben wieder: Die Sehnenreflexe sind bei der transversalen dorsalen Myelitis meist dauernd gesteigert, bei der Gliomatose im Beginn oft gesteigert, um dann an Lebhaftigkeit nachzulassen und schliesslich ganz zu verschwinden; Muskelspannungen an den Beinen scheinen bei der dorsalen Myelitis mehr ausgesprochen zu sein, dagegen fehlen sie in manchen Fällen von Gliomatose fast ganz. Vielleicht ist dies durch eine functionelle Affection der Pyramidenseitenstrangbahnen zu erklären oder durch ein Tieferreichen des Tumors). Ich will jedoch bemerken, dass ich bereits Fälle von centralen Rückenmarkstumoren (Gliomen) gesehen habe, bei welchen die Rigiditäten an den Beinen in den Vordergrund des klinischen Interesses treten. Gürtelgefühl ist bei beiden Affectionen vorhanden, jedoch bei der Gliomatose über der anästhetischen Zone noch eine hyperästhetische; und es erstreckt sich das Gürtelgefühl über mehrere Intercostalräume.

Bei Gliomatose ist weiters spinale Halbseitenläsion häufiger, ebenso spricht für Gliomatose, wenn zu einer Parese Muskelspannungen, klo-

nische und tonische Zuckungen, Parästhesien, Parese und Abmagerung hinzutritt, endlich sind Bulbärerscheinungen bei Myelitis seltener als bei Gliomatose.

Die Myelitis disseminata dürfte wegen der ziemlich regellosen Erscheinungen für die Differentialdiagnose kaum wesentlich in Betracht kommen.

Eine Myelitis centralis acuta und subacuta tritt manchmal unter Symptomen auf, welche ein der Syringomyelie ähnliches Bild schaffen (bezüglich der Myelitis centralis chronica vide den anatomischen Theil). So berichtet Steel uns einen Fall, bei welchem ausser Lähmung der Beine und Parese der Arme noch eine ausgesprochene Dissociation der Empfindungen (für Temperatur und Schmerz) an den Beinen und der unteren Rumpfhälfte neben Blasen- und Mastdarmstörungen bestand.

Die Obduction ergab das Vorhandensein eines acuten centralen Entzündungsprocesses. Abgesehen von der ausserordentlichen Seltenheit solcher Fälle würden die Entwicklung und der Verlauf ernste Bedenken gegen die Diagnose der Syringomyelie erwecken. So ist in Steel's Fall die Lähmung in wenigen Stunden eingetreten, der Verlauf war ein rapider.

Die Syphilis des Rückenmarkes und seiner Häute kann unter Umständen ebenfalls in den Bereich der Differentialdiagnose gezogen werden. Vor allem gehört hieher der Nachweis der syphilitischen Affection, wodurch die Zahl der in Betracht kommenden Fälle sehr wesentlich eingeschränkt wird; da Lues nicht sehr häufig in der Anamnese bei Syringomyelie vorkommt. Für die auf syphilitischer Basis beruhenden Myelitiden gilt die bereits oben erwähnte Auseinandersetzung. Es gibt nun ein Krankheitsbild, welches von Erb vor mehreren Jahren als für Syphilis charakteristisch aufgestellt, von Oppenheim als ein nur vorübergehendes Stadium einer luetischen Meningo-myelitis aufgefasst wurde, und welches sich im Wesentlichen charakterisirt: durch den Symptomencomplex der spastischen Spinalparalyse, welcher in leichten Blasen- und Mastdarmstörungen und geringen Sensibilitätsstörungen objectiver Natur sowie wesentlichen Sensibilitätsstörungen besteht. In diesem klinischen Verhalten sind auch schon die unterscheidenden Merkmale gegenüber der Syringomyelie gegeben. Stärkere Sensibilitätsstörungen, trophische Affectionen, eine sich entwickelnde Deviation der Wirbelsäule werden die Diagnose einer Meningo-myelitis luetica selbst bei nachgewiesener Infection nicht gestatten. Dieser Zustand stellt aber wie oben erwähnt, nach Oppenheim wahrscheinlich nur ein Stadium der Meningo-myelitis luetica dar. Das ganz ausgesprochene Bild kann mehr gemeinschaftliche Züge mit Syringomyelie aufweisen. Als wichtigstes unterscheidendes Merkmal müssen wir die Unvollständigkeit der Ausfallserscheinungen betrachten (so werden nur einzelne Muskeln oder Muskelgruppen atrophisch), das intercurrente Auftreten von Gehirnerscheinungen, welche sich nach der sonstigen Ausbreitung der Affection nicht erklären lassen, und endlich besonderen Werth auf den Umstand legen, dass die Symptome sich zumeist nicht auf einen Herd beziehen lassen. Mehreren anderen Symptomen, auf welche Oppenheim besonderes Gewicht legt, insbesondere auf den etappenweisen Verlauf der Erkrankung sowie auf das Schwanken der einzelnen Symptome würde

ich keine besonders schwerwiegende Bedeutung bei legen, da dies beiden Krankheitsgruppen eigenthümlich ist.

Ich würde einen ziemlichen Werth auf das eventuelle Vorhandensein von Nystagmus legen, da derselbe nach Uhthoff nur ausserordentlich selten bei der cerebralen Syphilis vorkommt, während man, wie ich bei der Symptomatologie gezeigt habe, bei Syringomyelie in etwa 20% der Fälle Nystagmus und nystagmusartige Zuckungen gefunden hat.

Ausser diesen Formen der Rückenmarkssyphilis gibt es auch noch andre u. zw. tertiäre Formen (Syphilome), welche sich im Rückenmark localisiren.

Gowers bildet in seinem Lehrbuche einen Fall ab, bei welchem die Affection denselben Platz einnimmt, an welchem man in der Regel die Syringomyelie findet. Die Erscheinungen waren wahrscheinlich infolge des schnellen Wachsthums der Geschwulst zu unbestimmt, als dass die Differentialdiagnose in Betracht gekommen wäre, aber in einem Falle Beevor's war durch syphilitische Tumoren ein der Syringomyelie in Bezug auf das Verhalten der Muskelatrophien, der Sensibilitätsanomalien und Reflexe ganz analoges Bild erzeugt worden. In solchen Fällen dürfte wohl nur aus dem Rückgange der Störungen bei einer specifischen Cur die Diagnose gestellt werden können.

Sehr schwierig können unter Umständen die Verhältnisse liegen, wenn Syringomyelie und Tabes dorsalis differentialdiagnostisch in Frage kommen. Schon Schultze betont die eventuell sich aufthürmenden Hindernisse und zählt mehrere in Betracht kommende Punkte auf, desgleichen Bruhl.

Mit der nähern Kenntnis der tabischen Formen der Syringomyelie, respective des öfters constatirten Zusammenvorkommens beider Krankheiten sind die Schwierigkeiten noch erheblich gewachsen. Wir wissen jetzt durch die Untersuchungen Eigenbod's und Parmentier's, dass in rein uncomplicirten Fällen von Tabes dorsalis partielle Empfindungslähmung in grösserer Ausdehnung vorkommen kann. Ich habe selbst solche durch Obduction verificirte Fälle gesehen. Andrerseits kann es nach den Forschungen Dejerine's keinem Zweifel mehr unterliegen, dass durch Hinzutreten peripherer, schwerer Neuritiden zum tabischen Rückenmarksprocess eine sehr erhebliche Muskelatrophie an den oberen und unteren Extremitäten zu Stande kommen kann, welche sogar nach dem Typus Aran-Duchenne sich entwickelt.

Endlich sind trophische Störungen bei Tabes kaum weniger häufig als bei Syringomyelie. Sowie die Grenzen der Tabes gegen die der Syringomyelie verschoben werden, so wurden auch umgekehrt die Grenzen der Syringomyelie näher an jene der Tabes gerückt; auch bei der Syringomyelie kennt man nunmehr jene sensiblen Reizerscheinungen, welche man früher der Tabes zugerechnet hatte. Lancinirende Schmerzen in den Beinen und Armen, Gürtelgefühl, gastrische und laryngeale Krisen sind nun auch bei der Syringomyelie beobachtet worden. Vorübergehende Augenmuskellähmungen, Pupillendifferenz bei träger Reaction sind bereits in den Initialstadien der Erkrankung wie bei Tabes beschrieben worden. Erlöschen der Patellarreflexe, Ataxie, das Romberg'sche Phänomen, frühzeitige Blasen-Mastdarmstörungen, das Sinken der geschlechtlichen

Functionen, der Verlust des Hodenschmerzes sind Symptome, welche beiden Krankheiten eigen sind.

Leicht und sicher wird sich die Diagnose gestalten, wenn ein typischer Fall von cervicalem Typus vorliegt; es sind dann die Erscheinungen derart von Tabes abweichend, dass eine nähere Beschreibung unnöthig erscheint. Es kann sich diese Form, wie aus klinischen Fällen von Mann, Senator und Oppenheim hervorgeht, mit Tabes combiniren; auch dann ist die Diagnose verhältnismässig einfach: es weisen die unteren Extremitäten die typischen Symptome der Tabes, die oberen die der Syringomyelie auf. Etwas schwieriger liegen die Fälle, bei welchen man wegen hochgradiger Ataxie und Störungen der Lagevorstellung an den oberen Extremitäten, sowie wegen lancinirender Schmerzen in denselben an Tabes cervicalis denken muss. Es wird aber in solchen Fällen dennoch die Uebereinstimmung der Symptome kaum je so bedeutend sein, dass nicht eine Abweichung von dem typischen Bilde die Diagnose nach der einen oder anderen Richtung gestatten würde; insbesonders würde die längere Zeit anhaltende Steigerung der Reflexe an den unteren Extremitäten nicht dem Bilde einer Tabes cervicalis entsprechen. Die grössten differential-diagnostischen Schwierigkeiten dürften jene Formen von Syringomyelie und Gliom bereiten, welche im Lendenmark beginnend, vorwiegend die Hinterstränge einnehmen, und jene, welche bei einer das ganze Rückenmark umfassenden Längenausdehnung sich mit echter Tabes dorsalis combiniren. Im ersten Falle kann die Uebereinstimmung der Symptome, wie dies insbesonders Oppenheim betont hat, eine ausserordentliche sein; sind aber zu einer Zeit, zu welcher man nach den anderen Symptomen nicht berechtigt ist, eine bedeutende Längenausdehnung der Höhlen oder der centralen Gliawucherung zu vermuthen, Augenmuskellähmungen, tabische Pupillarsymptome vorhanden, so ist man berechtigt, zu mindest eine Combination von Syringomyelie mit Tabes anzunehmen. Unterliegen die Muskelsinnstörungen an den unteren Extremitäten verhältnismässig häufigen raschen Schwankungen, so ist bei sonst überwiegender Betheiligung des Schmerz- und Temperatursinnes oder beider die Diagnose einer Syringomyelie auch dann wahrscheinlich, wenn dauernder Verlust der Patellarreflexe und exquisites Romberg'sches Phänomen besteht.

Die Unterscheidung von Fällen einer combinirten Systemerkrankung im Sinne von Strümpell und Mayer wird bei dem ziemlich unbestimmten Krankheitsbilde zumeist unmöglich sein. Vorwiegend spastische Erscheinungen ohne Muskelatrophie, verhältnismässig geringe Betheiligung der Sensibilität und frühzeitig auftretendes Argyll-Robertson'sches Phänomen mit Atrophia nervi optici oder motorische, durch Affection des Hypoglossus-, eventuell Facialiskernes bedingte Störungen, sowie frühzeitige Anomalien in der Urinentleerung (Meyer) werden in manchen Fällen die Abgrenzung dieses Typus der combinirten Systemerkrankung der Erwachsenen gestatten.

Von der Friedreich'schen Krankheit, zu welcher überdies die Syringomyelie in interessanten, im anatomischen Theil noch näher zu erörternden Beziehungen steht, unterscheidet sich letztere wesentlich. Wenn man die Charaktere der Friedreich'schen Krankheit sich vor Augen hält: hochgradige Ataxie, familiäres Auftreten, Verlust der Patel-

larreflexe, intacte Sensibilität, Coordinationsstörung der Sprache, atactischer Nystagmus — so ist eine Verwechslung auch bei einem in früher Jugend erfolgenden Beginn der Syringomyelie nahezu ausgeschlossen. Beide ebengenannten Formen der combinirten Systemerkrankung combiniren sich relativ häufig (Strümpell, Kyewlicz) mit Syringomyelie.

Intramedulläre Tumoren werden, wenn sie nicht zur Syringomyelie führen, sich kaum von anderen, welche Syringomyelie erzeugen, unterscheiden lassen. Man wird eventuell an sie denken müssen, wenn maligne Tumoren sich sonst am Körper vorfinden. Für ihre Diagnose gelten die allgemein für Gliomatose aufgestellten Merkmale. In einem von mir klinisch genau beobachteten Falle von centraler Tuberculose des Halsmarkes hatte intra vitam die von mir aufgestellte Differentialdiagnose nur Pachymeningitis und Gliomatose in Betracht gezogen.

Sehr bedeutende, ja mitunter unüberwindliche differential-diagnostische Schwierigkeiten können die Erkrankungen der Rückenmarkshüllen darbieten. Es gilt dies in erster Linie von der Pachymeningitis cervicalis hypertrophica Charcot's. Während man noch vor wenigen Jahren in dem Verhalten der Sensibilität entscheidende Merkmale gefunden zu haben glaubte, sind in jüngster Zeit mehrfach klinische Uebergangsformen beschrieben worden. In typischen Fällen von Pachymeningitis bestehen neben einem mehr oder minder langen Initialstadium Reizungserscheinungen, Nackensteifigkeit, ausstrahlende Schmerzen in den Armen und dem Hinterhaupte, sensible Störungen von Seite der oberen Extremitäten, welche alle Qualitäten gleichmässig betreffen, und Atrophie der kleinen Handmuskeln sowie der Vorderarmmusculatur. Auch trophische Störungen kommen vor. Neben diesen typischen Formen, welche immerhin mit einer ziemlichen Wahrscheinlichkeit die Diagnose auf Pachymeningitis gestatten, gibt es atypische Formen, bei welchen die Reizungserscheinungen in den Hintergrund treten und partielle Empfindungslähmungen im Sinne einer Parese der Temperatur- und Schmerzempfindung die Aufmerksamkeit auf sich lenken. (Mittheilungen von Pots und Kraus mit Obductionsbefunden.) Da die Atrophie an den oberen Extremitäten (Prediger- oder Klauenhand) in ganz analoger Weise bei Syringomyelie vorkommt, auch eine spastische Lähmung der Beine mit Steigerung der Patellarreflexe bei diesen atypischen Formen beobachtet wurde, ist es begreiflich, dass für solche Fälle eine definitive Unterscheidung von der Syringomyelie intra vitam nicht möglich ist, zumal wenn noch Deformitäten der Wirbelsäule bestehen. So waren in einer Beobachtung Daxenberger's (Compression des Rückenmarkes durch Caries), und zwei von mir in diesem Jahre beobachteten Fällen alle classischen Symptome der Syringomyelie vorhanden. Anderseits muss ich betonen, dass auch in reinen Fällen von Syringomyelie öfters durch kürzere oder längere Zeit Nackensteifigkeit, ausstrahlende Schmerzen und Druckempfindlichkeit der Halswirbelsäule vorhanden sein können, wie ich dies selbst beobachtete und mehreren Mittheilungen aus der Literatur habe entnehmen können. Man muss endlich daran denken, dass bereits mehrmals Combinationen von Pachymeningitis cervicalis und Syringomyelie gefunden wurden. (Rosenblath, F. X. Francotte, Schmaus).

Aehnliche Schwierigkeiten können auch andere Krankheiten hervorrufen, welche eine Compression des Rückenmarkes setzen. Bei der Caries der Wirbelsäule, besonders der Erkrankung des letzten Hals- und obersten Brustwirbels kann nach den Untersuchungen von Kraus ein der Syringomyelie ganz ähnliches Krankheitsbild entstehen: Neben spastischer Parese der Beine und Atrophie der kleinen Handmusculatur können auch oculo-pupilläre Symptome (Läsion des Ramus I communicans sympathici) zu Stande kommen; sogar typische partielle Empfindungslähmung für Wärme, Kälte und Schmerz kann vorübergehend oder dauernd an den oberen Extremitäten oder an einem Rumpfabschnitte vorhanden sein, wie ich dies auch vor Kurzem in einem Fall habe beobachten können.

Betrifft die Caries den vierten, fünften oder sechsten Halswirbel, so kann unter Umständen ein Krankheitsbild entstehen, welches eine auffallende Analogie mit dem früher beschriebenen humero-scapularen Typus der Syringomyelie besitzt. In anderen Fällen wird wieder der Symptomencomplex der spastischen Spinalparalyse hervorgerufen werden; endlich können bei der tuberculösen Affection der untersten Brust- und obersten Lendenwirbel Erscheinungen zu Stande kommen, welche zu differential-diagnostischen Erwägungen zwischen diesem Leiden und dem Lumbaltypus der Syringomyelie Veranlassung geben können. Ich habe selbst einen Mann untersucht, welcher an einer zweifellosen Spondylitis erkrankt war und an den unteren Extremitäten neben atrophischer Parese noch die ausgesprochenste partielle Empfindungslähmung und trophische Störungen an den Beinen darbot.

In der Regel wird aber die Differentialdiagnose keine sehr bedeutenden Schwierigkeiten darbieten. Die charakteristische Form der Wirbelsäule, die Empfindlichkeit derselben bei directem Drucke und bei plötzlicher Belastung, die steife Körperhaltung und die unwillkürlich mit grosser Sorgfalt ausgeführten Bewegungen deuten bereits auf ein extramedulläres Leiden hin. Dazu kommt, dass die früher erwähnten Formen denn doch relativ selten im Vergleich zu den anderen, unter dem Bilde einer Myelitis transversa einhergehenden Fällen zur Beobachtung gelangen.

Eine etwas längere Beobachtungsdauer wird aber auch in diesen Fällen zumeist zum Ziele führen, besonders da das Bild nicht selten durch die stets stärkere Betonung der Querschnittssymptome stets deutlicher erkennbar wird.

Extramedulläre Tumoren im Wirbelcanale, Exostosen erzeugen manchmal wie die Pachymeningitis cervicalis durch Druck auf das Rückenmark Symptome, welche man auf intramedulläre Geschwülste oder auf eine Syringomyelie beziehen kann. Die unterscheidenden Merkmale dürften hauptsächlich gegeben sein in den Erscheinungen einer stets mehr zunehmenden Compression der Medulla spinalis mit stetiger Zunahme der motorischen und sensiblen Lähmungserscheinungen im unterhalb der Compressionsstelle gelegenen Gebiete. Die Anästhesie ist zumeist eine gleichmässige und betrifft alle Empfindungsqualitäten. Die Lähmung ist häufig eine Hemiplegia spinalis und dann eine Paraplegie. Auch der gewöhnliche Beginn mit wüthenden neuralgiformen Schmerzen in einem bestimmten Nervengebiete, welche durch Jahre hindurch vor-

handen sein können, ehe weitere Symptome auftreten, sprechen mehr für eine extramedulläre Affection. Das Vorhandensein von Muskelrigiditäten hat keine wesentliche differential-diagnostische Bedeutung, da sie beiden Leiden zukommt.

Der Nachweis von Tumoren (Carcinom, Sarcom etc.) an anderen Körperstellen kann die Diagnose noch wesentlich stützen. Immerhin glaube ich, dass gerade dieses Capitel der Differentialdiagnose wegen des noch immer zu spärlichen genau beobachteten Materials zu den noch am wenigsten ausgebauten gehört und noch leicht Irrthümer möglich sind. Wie vorsichtig man bei der Verwerthung mancher Momente sein muss, geht aus einem im allgemeinen Krankenhause beobachteten Falle hervor, der mir mitgetheilt wurde: Bei einem Patienten, welcher an Carcinoma recti erkrankt war, traten reissende Schmerzen in den Armen und rasche Atrophie einzelner Muskelgruppen, sowie spastische Parese der Beine nebst erheblichen objectiven Gefühlsstörungen auf. Es wurde an eine Metastase im Wirbelcanales (Halstheil) gedacht. Die Obduction erwies den Wirbelcanal als vollkommen intact, ergab aber das Vorhandensein einer Syringomyelie im Halsmarke.

Lähmungen im Gebiete des Plexus brachialis können Bilder hervorrufen, welche auf den ersten Anblick Syringomyelie vermuthen lassen. Ist Duchenne-Erb'sche Lähmung vorhanden, so wird die Schultergürtel- und obere Armenmusculatur betroffen. Ist die Affection bilateral wie in dem von Bernhardt beschriebenen Falle, so mag die Aehnlichkeit mit dem früher geschilderten humero-scapularen Typus unter Umständen noch auffälliger werden. In noch höherem Grade kann die Klumpke'sche Lähmung (untere Plexuslähmung) an eine spinale Affection denken lassen, nachdem neben der Atrophie der kleinen Handmuskeln noch oculopupilläre Symptome bestehen. Die Unterscheidung liegt in dem plötzlichen Beginn der Erkrankung nach einem Trauma (Schlag, Fall, Sturz, Narkose etc.), der Druckempfindlichkeit der erkrankten Nerven und dem zumeist gar nicht oder nur im geringen Grade gestörten Verhalten der Sensibilität, in dem gleichmässigen Befallensein sämmtlicher Empfindungsqualitäten, wenn Gefühlsstörungen vorhanden sind, endlich auch in dem allmäligen Rückgange der Erscheinungen. In den Fällen, in welchen über stärkere Sensibilitätsstörungen berichtet wird (Bernhardt, Büdinger etc.) war die Empfindungslähmung fast nie eine partielle,

Charcot hat unter Mittheilung einer sehr interessanten Beobachtung darauf aufmerksam gemacht, dass unter Umständen eine Verletzung der Nervenwurzeln ein der Syringomyelie sehr ähnliches Krankheitsbild mit partiellen Empfindungslähmungen hervorrufen kann. In seinem Falle war das veranlassende Trauma eine Schussverletzung am Hals gewesen.

Die Beziehungen der Syringomyelie zur multiplen Neuritis, insbesondere zur leprösen Neuritis sind, wie früher erwähnt, in den letzten Jahren Gegenstand eifriger Discussionen und zahlreicher Publicationen gewesen. Die nähere Kenntnis der klinischen Formen beider in Rede stehenden Erkrankungen hat die unterscheidenden Merkmale in ihrer Dignität für die Beurtheilung der Diagnose wesentlich herabgesetzt und die Grenze zwischen beiden Leiden verwischt. Dies gilt in erster

Linie von den Muskelatrophien, deren Verhalten Schultze und Saas studirt haben, und von den Sensibilitätsstörungen, welche vor allem für Syringomyelie sprechen sollten. Schultze, welcher diese Frage eindehend erörtert hatte, betonte, dass die Krankheitsbilder der Lepra und Syringomyelie sich sehr ähnlich sehen könnten, meinte aber, dass die isolirte Lähmung des Schmerz- und Temperatursinnes bei Lepra doch sehr selten sei. Den damals in der Literatur vorhandenen Mittheilungen über partielle Empfindungslähmungen bei Lepra habe ich sodann zwei weitere, genau beschriebene Fälle angereiht, bei welchen ich diese Sensibilitätsstörung beobachten konnte, und hinzugefügt, dass ich noch über einen dritten analogen Fall verfüge, und dass nach den persönlichen Erfahrungen des Herrn Prof. Kaposi die partielle Empfindungslähmung im Sinne einer isolirten Parese des Temperatur- und Schmerzsinnes bei Lepra nicht gerade zu den Seltenheiten gehören. Ich habe seitdem durch die Güte des Herrn Prof. Lang noch einen vierten Fall untersuchen können, welcher ebenfalls ziemlich ausgedehnte partielle Empfindungslähmungen darbot, und in den norwegischen Leproserien eine ganze Reihe von Fällen gesehen, welche ein derartiges Verhalten der Sensibilität zeigten; dieselben sind, wie mir einer der dortigen Aerzte, Herr Doctor Lie, mittheilte, bei Lepra keineswegs selten. Mehrfache Beobachtungen der jüngsten Zeit, besonders aus Frankreich (Robin), betonen geradezu dieses Vorkommnis bei Lepra.

Das Auftreten schwerer trophischer Veränderungen an den Fingern und Zehen ist endlich ein so altes und wohlbekanntes Vorkommnis, dass die ersten in Deutschland klinisch beobachteten Fälle von Syringomyelie direct als Lepra mutilans beschrieben worden waren. Es ist zweifellos verdienstlich von Zambaco und der französischen Schule gewesen, dieses Moment wieder zu betonen, jedoch muss gerade die Kenntnis solcher Formen uns die Veranlassung geben, nach unterscheidenden Merkmalen zwischen beiden Affectionen zu suchen. Liegen die Verhältnisse so einfach wie in dem Falle von Pitres, welcher durch den Befund von Leprabacillen in einem Hautnerven klar gestellt wurde, so ist eine weitere Untersuchung in dieser Richtung unnöthig. In vielen Fällen aber lässt sich die Diagnose erst nach genauerer Prüfung stellen. Marestang hat sich in jüngster Zeit am eingehendsten mit dieser Frage befasst und mehrere unterscheidende Punkte mitgetheilt. Hoffmann stellt die gesammten, bisher bekannt gewordenen, gemeinsamen und differenten Merkmale zusammen. Ich kann aber seinen Ausführungen nicht vollkommen beipflichten, da ein Theil derselben nur für die typischen Fälle von Lepra gilt, während gerade die atypischen in Frage kommen, und weil mehrere in der Zusammenstellung erwähnte, angeblich differente Symptome durch neuerliche Mittheilungen, sowie nach meinen eigenen Erfahrungen nicht mehr zu Recht bestehen. Als wichtigste unterscheidende Merkmale würde ich nach dem gesammten vorliegenden Materiale (Hoffmann's Zusammenstellungen mit inbegriffen) betrachten: Das Vorhandensein der unverkennbar leprösen Hautveränderungen (Knoten und Ulcerationen, charakteristische Farbe und insbesonders die charakteristischen, weissen, analgetischen Narben), welche wohl kaum je in einem Falle von Lepra fehlen dürften, und einen jedenfalls ganz eindeutigen Befund darstellen. Die Untersuchung eines Knotens oder des

Secretes einer Ulceration oder endlich des Inhalts einer durch ein Vesicans hervorgerufenen Blase auf Hansen'sche Bacillen soll gegebenen Falls nie unterlassen werden. Sollten sich keine charakteristischen Hautefflorescenzen bei einem zweifelhaften Falle finden, so werden sich bei längerer Beobachtungsdauer wohl welche zeigen, wenn Lepra vorhanden ist. Die Sensibilitätsstörungen entsprechen bei Syringomyelie öfters Rückenmarkssegmenten, bei Lepra sind sie häufig nur fleckweise. Partielle Empfindungslähmungen, welche gleichmässig über einen grossen Theil der Körperoberfläche oder über den ganzen Körper verbreitet sind, sprechen für Syringomyelie, da bei Lepra zumeist nur kleinere Körperabschnitte, höchstens einmal eine ganze Extremität eine gleichmässige partielle Empfindungslähmung aufweist.

Spastische Erscheinungen an den Beinen, oculo-pupilläre Symptome sind für die Diagnose einer Syringomyelie verwerthbar, schwere lepröse Augenveränderungen natürlich gegen dieselbe. Trotzdem Ausfall der Cilien bereits bei Syringomyelie beschrieben ist, würde ich in Anbetracht des Umstandes, dass diese Veränderungen bei Lepra sehr viel häufiger und hochgradiger sind, dieselben für letztere verwerthen; ebenso eine Wulstung der Augenbrauen (Leontiasis). Druckempfindlichkeit der peripheren Nerven ist häufiger bei Polyneuritis leprosa als bei Syringomyelie, hingegen kommen Blasen- und Mastdarmstörungen dem Bilde der Lepra nicht zu, wohl aber dem der Syringomyelie; endlich ist auch für Lepra der Umstand massgebend, ob der Kranke in einer Lepragegend gelebt hat; denn wenn auch ganz vereinzelte Fälle von Lepra (in Tirol von Lang, in Bosnien von Neumann) beschrieben wurden, ist dennoch bei einem Individuum, das in solch völlig leprafreier Gegend (z. B. Schweiz, Deutschland, Österreich-Ungarn) gelebt hat, von vornherein die Diagnose einer Lepra in hohem Grade zweifelhaft.

Geringeren Werth würde ich auf den von Hoffmann betonten, von den bei Syringomyelie abweichenden Verlauf der trophischen Veränderungen bei Lepra legen, da dieser Verlauf keineswegs stets bei Lepra zutrifft. Ich habe von mehreren in Lepragegenden lebenden Aerzten gehört, dass schmerzlose Panaritien mit nachfolgenden hochgradigen Difformitäten bei Lepra nicht selten sind, und selbst mehrfach bei dieser Krankheit solche schmerzlose Panaritien sowie deformirte Hände nach Ablauf derselben gesehen. Die Veränderungen entsprachen auch in den Details den bei Syringomyelie vorkommenden. (cf. auch die Abbildung in der Mittheilung von Ehlers.) Auch haben wir das Vorhandensein eines Mal perforant, welches Hoffmann für die Diagnose einer Lepra verwenden will, als nicht übermässig seltenes Vorkommnis bei Syringomyelie kennen gelernt.

Viel seltener werden anderweitige Polyneuritiden Veranlassung zu differential-diagnostischen Erörterungen geben. Bei einer Polyneuritis treten die schmerzhaften Phänomene viel mehr in den Vordergrund; die befallenen Nerven sind in der Regel auf Druck exquisit empfindlich, ebenso die Musculatur. Partielle Empfindungslähmungen kommen allerdings bei multipler Neuritis vor, sind aber sehr selten über einen grösseren Körperabschnitt verbreitet. Die trophischen Störungen dürften kaum je so hochgradig werden, als bei Syringomyelie. Der eminent chronische Verlauf der letzteren Krankheit kann bei Stellung der Diagnose berücksichtigt werden.

Am ähnlichsten der Syringomyelie könnte sich nach Vergely noch eine Polyneuritis diabetica gestalten, nachdem bei derselben ganz ähnliche Empfindungslähmungen und Hautveränderungen wie bei Syringomyelie auftreten. Jedoch wird die Diagnose wohl stets möglich sein, besonders wenn man bedenkt, dass die diabetischen Veränderungen in der Regel nur an den unteren Extremitäten ausgesprochen sind.

Neuritiden des Plexus lumbalis und sacralis dürften nicht oft das Bild einer dorso-lumbalen Syringomyelie imitiren. Bei Stellung der Diagnose ist das Vorhandensein von Druckschmerz der Nerven zu berücksichtigen, das lange Stationärbleiben der Störungen in bestimmten Nervengebieten, und schliesslich die gleichmässige Abstumpfung der Sensibilität.

Die neurotische Form der progressiven Muskelatrophie (Peronealtypus) ist vor Allem eine familiäre Erkrankung, während bei Syringomyelie ein familiäres Vorkommen gewiss zu den grössten Seltenheiten gehört. Die Atrophie beginnt allerdings in Muskelgruppen, welche bei der Lumbalsyringomyelie manchmal zuerst leiden, es ist aber die Sensibilität nicht so hochgradig gestört, als bei Syringomyelie; ebenso fehlen dissociirte Lähmungen. Geht der Process auf die oberen Extremitäten über, so ist die Diagnose gesichert, da bei Syringomyelie nahezu stets Sensibilitätsstörungen am Rumpfe die Progression der Erkrankung im Rückenmark anzeigen würden, während dieselben bei den neurotischen Muskelatrophien fehlen. Der Verlust der Patellarreflexe kann weder für die eine, noch für die andere Erkrankung verwendet werden, nachdem auch beim Lumbaltypus der Syringomyelie dieselben öfters fehlen; hingegen würden Blasen-Mastdarmstörungen bei noch nicht zu weit vorgeschrittenem Leiden für die Rückenmarkserkrankung sprechen.

Beginnt die Syringomyelie mit bulbären Symptomen, oder treten letztere bereits in einem früheren Krankheitsstadium auf, so können anderweitige Bulbärprocesse in Frage kommen.

Die progressive Bulbärparalyse lässt sich von der Syringomyelie leicht unterscheiden durch das völlig symmetrische Befallenwerden der Musculatur beider Seiten und die Beschränkung auf die motorischen Kerne des Bulbus medullae. Bisher ist kein Fall von Syringomyelie beschrieben, welcher ein derartiges Verhalten aufgewiesen hätte.

Manchmal dürfte die acute Bulbärparalyse in Frage kommen, da bereits, wie früher auseinandergesetzt wurde, öfters über apoplectiformen Beginn bulbärer Syptome bei Syringomyelie mit oder ohne Schwindelgefühl berichtet wurde. Besonders oft setzten auf diese Weise Schling- und Sprechstörungen ein; nachdem bei der acuten Bulbärparalyse die Symptome keineswegs symmetrisch auftreten, kann bei einer Mitbetheiligung der Extremitäten bei vorhandenen Sensibilitätsstörungen und der durch die Sprachstörungen sehr erschwerten Verständigung auch eine Syringomyelie in Frage kommen. Der weitere Verlauf, das Ausbleiben von Muskelatrophien und der charakteristischen Sensibilitätsstörungen einerseits, die bei zeitweiligem Rückgang der Erscheinungen doch zumeist deutlich ausgesprochene Progredienz der Symptome andererseits wird aber doch leicht die Diagnose ermöglichen.

Ebenso dürften mitunter die verschiedenen Krankheitsbilder, welche als Pseudobulbärparalyse bezeichnet werden, manchmal hie und

bei der Differentialdiagnose in Betracht gezogen werden. Für die Oppenheim-Siemerling'sche (cerebro-bulbäre) Form dürfte zur Unterscheidung die Anamnese ausreichen, nach welcher sich das Symptomenbild aus mehreren, mindestens aber aus zwei apoplectiformen Anfällen zusammensetzt, von welchen jeder eine Seite betroffen hat. Bei fehlender Anamnese kann unter Umständen das Symptomenbild etwas schwieriger zu deuten sein, nachdem sogar Muskelatrophien in seltenen Fällen auftreten. Dann dürfte aber in dem Verhalten der Sensibilität ein unterscheidendes Moment gegeben sein. Auch ist eine Veränderung der Psyche mit dem Eintreten der Bulbärerscheinungen bei der Syringomyelie sehr selten und wahrscheinlich accidentell, bei der Pseudobulbärparalyse aber Regel.

Die mit starkem Ermüdungsgefühl einhergehende Erb-Goldflamm'sche Form der Pseudobulbärparalyse kommt differential-diagnostisch nicht in Betracht.

Müller betont, dass manchmal eine unverkennbare Analogie zwischen den Symptomen der Bulbärprocesse bei Syringomyelie und Polioencephalitis haemorrhagica superior (Wernicke) besteht. Es sind damit die Allgemeinerscheinungen (Somnolenz, Verwirrtheit, Schwindel, taumelnder Gang) gemeint. Dieselben gehen aber in der Regel bei Syringomyelie sehr bald vorüber, während bei der Polioencephalitis superior unter rascher Zunahme der Erscheinungen in 10—14 Tagen der Tod eintritt (Wernicke).

Endlich darf man bei Stellung der Differentialdiagnose an die rein cerebralen Affectionen nicht vergessen. Unter Umständen kann im Anschlusse an eine cerebrale Blutung nicht nur Lähmung einer Körperhälfte, sondern auch rapide Abmagerung der Musculatur sich einstellen. Ohne anamnestische Angaben kann im ersten Momente das Bild sogar verwirrend wirken. Ich habe einen Fall beobachten können, welcher eine weitgehende Analogie der Symptome mit Syringomyelie aufwies. Im Anschlusse an einen apoplectiformen Insult mit nachfolgender Lähmung der rechten Körperhälfte und Aphasie trat bereits wenige Tage nach dem Insulte eine ungemein rasch zunehmende Atrophie der Musculatur des rechten Armes und der kleinen Handmuskeln auf. Gleichzeitig entstand eine dissociirte Empfindungslähmung (Verlust des Schmerz- und Temperatursinnes bei erhaltenem Tastsinne) auf der rechten Körperhälfte; allmäliger Rückgang aller Erscheinungen. Der Fall war durch die Anamnese und die Sprachstörungen vollkommen klar gelegt, jedoch die Uebereinstimmung der Symptome mit jenen der Syringomyelie nicht gering.

Die angeborene spastische Starre (Little'sche Lähmung, cerebrale Diplegie) wird kaum je differential-diagnostisch in Frage kommen, nachdem sich Atrophien nicht entwickeln, auch die Sensibilitätsstörungen keine hervorragende Rolle spielen. Manchmal erscheint die Empfindung herabgesetzt (Freud), aber dann in allen Qualitäten.

Ich habe bereits bei der Beschreibung der Differentialdiagnose mit der Dystrophia musculorum hervorgehoben, welche Bedeutung der Hysterie zukommen kann. In der That ist kaum eine andere Krankheit des Nervensystems vermöge der Vielgestaltigkeit der Symptome und der Fähigkeit, sich mit anderen Affectionen zu combiniren, so geeignet, ein

der Syringomyelie ähnliches Krankheitsbild zu erzeugen, wie die Hysterie. Charcot war es, der vor Allem auf die innigen Beziehungen beider Krankheiten aufmerksam machte und darauf hinwies, dass die hysterische Sensibilitätsstörung auch den Charakter einer ganz typischen Dissociation der Empfindungen tragen könne. Andererseits hat Rossolimo als erster den anatomischen Nachweis einer auf ein Hinterhorn beschränkten Gliose erbracht, welche eine streng halbseitige Sensibilitätsstörung erzeugte. Die Schwierigkeiten einer Differenzierung steigern sich noch durch die von Charcot-Babinski und Kaposi vor mehreren Jahren erbrachten Nachweise von Hautveränderungen trophischer Natur bei Hysterischen; dazu gehören auch die von Weyr-Mitchell beschriebenen Oedeme bei Hysterischen. G. Singer hat in einem Falle neben dissociirten Sensibilitätslähmungen auch diese trophischen Hautstörungen (Herpes zoster gangränosus) gefunden. In anderen Fällen muss wieder berücksichtigt werden, dass raffinirte und durch Jahre hindurch fortgesetzte Selbstbeschädigungen solcher hysterischer Individuen wie in den Fällen von Strümpell und Narath den Gedanken an trophische Störungen wachrufen können, besonders wenn wiederum eine sogenannte „syringomyelische Dissociation der Sensibilität" besteht. Endlich kann durch Hinzutreten der Affection zu einer spinalen Muskelatrophie oder zu einer Tabes ein der Syringomyelie sehr ähnliches Bild hervorgerufen werden.

Zur Unterscheidung darf eine vorhandene Gesichtsfeldeinschränkung nur dann verwerthet werden, wenn dieselbe excessiv oder auf ein Auge beschränkt ist, da ja eine mässige Gesichtsfeldeinschränkung bei Syringomyelie vorkommt. Grossen Werth würde ich auf erhebliches Schwanken der Symptome, besonders der Sensibilitätsstörungen, legen, wenn dasselbe in sehr kurzen Zeiträumen erfolgt und wenn eine Beeinflussung der Empfindungslähmungen auf dem Wege der Suggestion nachweisbar wäre. Auf dies letztere Moment hat in allerjüngster Zeit Agostini neuerlich mit Nachdruck hingewiesen. Auch die den Hysterischen eigenthümlichen Geruchs- und Geschmacksstörungen sind zu berücksichtigen; allerdings darf nie vergessen werden, dass mit dem Nachweis der Hysterie eine Syringomyelie noch nicht ausgeschlossen ist. Ist ein Transfert gelungen und hat die Diagnose vornehmlich die Deutung von Sensibilitätsstörungen zum Zwecke gehabt, so ist der Befund allerdings nur in einem Sinne zu verwerthen.

Da die Hautaffectionen oft die auffallendsten und am meisten in die Augen springenden Störungen bei Syringomyelie darstellen, müssen mehrere Hauterkrankungen differential-diagnostisch von diesem Leiden unterschieden werden.

Die wichtigsten Merkmale des Pemphigus vulgaris und foliaceus gegenüber der Syringomyelie sind in der intacten Sensibilität, im Fehlen von Muskelatrophien und den spastischen Erscheinungen an den Extremitäten beim Pemphigus gegeben. Jedoch wird man nicht oft in die Lage kommen, auf diese Differentialdiagnose näher einzugehen. In einer grossen Zahl von Pemphigusfällen, welche ich an der dermatologischen Klinik des HerrnProfessor Kaposi habe untersuchen können, war der Befund in Bezug auf das Nervensystem negativ;

bei drei Fällen, die zur Obduction gelangten, erwies sich das Rückenmark bei der histologischen Untersuchung als vollkommen normal.

Die Sklerodermie kann öfters in Frage kommen, da im Verlauf derselben Veränderungen an den Fingern, Difformitäten derselben auftreten, so dass der Gedanke an Syringomyelie wachgerufen wird. In der That sind mehrere Fälle in der Literatur als Morvan'sche Krankheit oder Syringomyelie beschrieben, welche nichts anderes sind als Sklerodermie. Man wird nur dann hinter Sklerodermie eine Rückenmarksaffection vermuthen können, wenn andere Zeichen dafür sprechen, besonders wird das Vorhandensein gröberer Sensibilitätsanomalien und von Muskelatrophien gegen eine alleinige Sklerodermie zu deuten sein.

Der Raynaud'sche Symptomencomplex kann dem Bilde der Syringomyelie dann nicht zugezählt werden, wenn in der anfallfreien Zeit Schmerz- und Temperatursinn vollkommen normal sind, wenn die Musculatur nicht atrophisch ist, und im Bereiche der Hirnnerven (bei Auftreten des Symptomencomplexes an der Nase und den Ohren) keine Alterationen vorhanden sind. Vielleicht ist es nicht unwichtig, das nur selten erwähnte Vorkommnis häufiger, spontaner, aber stets sehr schmerzhafter Panaritien bei diesem Symptomencomplexe zu betonen. Dieselben können bei den durch Jahre hindurch andauernden Recidiven zu argen Deformationen der Finger führen. Ich habe dieselben schon an drei Fällen beobachten können.

Nicht wenig Kranke mit Syringomyelie suchen zuerst wegen der Gelenksprocesse den Arzt auf. Dann kann leicht eine Verwechslung mit Arthritis deformans stattfinden, besonders wenn die anderen Erscheinungen noch wenig entwickelt sind. Aber schon die Untersuchung des Gelenkes selbst gibt die differentiellen Momente in die Hand. Die Arthritis deformans hält sich stets an das Gelenk, Osteophytwucherung ist ausserhalb derselben nicht zu finden; bei der Syringomyelie ist auch Knochenneubildung in der Umgebung des Gelenkes, Exostosenbildung, ja sogar Osteombildungen in Muskeln vorhanden. Bei Arthritis deformans sind die Bewegungen in der Regel sehr schmerzhaft, bei Syringomyelie zumeist schmerzlos, manchmal sind aber die Bewegungen schmerzhaft. Die weitere Untersuchung der Kranken und die anderen klinischen Anhaltspunkte sichern die Diagnose.

Dass Riesenwuchs und Syringomyelie verwechselt werden können, hat eine Beobachtung von H. Fischer dargethan, in welcher ein zweifelloser Fall von Syringomyelie als Riesenwuchs beschrieben wird. In der Definition des Riesenwuchses, welche Fischer gibt, ist aber schon ein entscheidendes Merkmal vorhanden: Man versteht unter Riesenwuchs die angeborene Vergrösserung der Glieder in beiden Richtungen. Die Vergrösserungen der Glieder bei Syringomyelie sind aber durchwegs erworben (wie auch in dem Falle Fischer's; Beobachtung 3). Sensibilitätsstörungen können nach Fischer in seltenen Fällen bei Riesenwuchs vorkommen, während andere Autoren wie Busch dies in Abrede stellen. Sie erreichen aber nie bedeutende Grade. Muskelatrophien kommen bei Riesenwuchs nicht vor.

Wir haben bereits mehrfach erwähnt, wie nahe Beziehungen zwischen Akromegalie und Syringomyelie bestehen. Die Aehnlichkeit wird wohl durch nichts mehr charakterisirt, als dass ein Fall von Syringomyelie

(Bier) als Akromegalie beschrieben wurde. Marie wendet sich neuerdings, wie ich glaube, mit vollem Recht gegen die Confundirung beider Krankheitsbilder. Es gibt allerdings Fälle von Syringomyelie mit bedeutender Zunahme einzelner Skeletabschnitte, aber diese partiellen Vergrösserungen können nicht als Akromegalie bezeichnet werden, welch letztere ja ein wohl charakterisirtes Krankheitsbild umfasst. Die Wachsthumszunahme des grössten Theiles des Skelets, die starke Entwicklung der Kyphose der Halbwirbelsäule, die eigenthümliche Kopfform mit dem hervorspringenden Unterkiefer, der Vergrösserung der Lippen, der starken Wölbung der Augenbrauenbogen, die Vergrösserung der Zunge, das psychische Verhalten, die Präcordialangst sind Symptome, wie sie in ihrer Gesammtheit bisher bei Syringomyelie nicht beobachtet wurden. Hiezu kommt, dass Sensibilitätsstörungen bei Akromegalie keine wichtige Rolle spielen, geringe Muskelatrophien nur ausnahmsweise zur Beobachtung gelangen, Blasen- und Mastdarmstörungen zumeist nicht in Betracht kommen. Eine Combination beider Krankheiten (Holscheschnikoff, Peterson) ist überdies möglich.

Der in letzterer Zeit mehrfach genannte Symptomencomplex der Osteo-arthropathie hypertrophiante pneumique, welcher im Wesentlichen durch die Arbeiten von Marie und E. v. Bamberger bekannt wurde, kann unter anderm auch durch Syringomyelie bedingt sein. Erst andere Symptome des Grundleidens ermöglichen die Diagnose.

Sehr schwierig dürfte die Differentialdiagnose mit jenen ungemein seltenen Fällen von allgemeiner Anästhesie sein, von welcher bisher 7—8 Beobachtungen in der Literatur mitgetheilt sind, besonders nachdem bei einer derselben (Schüppel) eine Syringomyelie als anatomische Ursache gefunden wurde. Die meisten Autoren fassen den Zustand als Psychose auf; diese Anschauung wird besonders durch den Umstand gestützt, dass die andern Obductionen ein negatives Ergebnis gebracht haben, Veränderungen im Gebiete der motorischen Sphäre, schwere Knochen- und Gelenksalterationen würden wohl gegen eine Psychose sprechen.

Man muss sich auch hüten, auf eine blosse partielle Empfindungslähmung hin bei einem physisch abnormen Individuum die Diagnose einer Syringomyelie zu fundiren, denn man findet dieselben nicht selten bei Alkoholikern nach einem Delirium tremens über einen Theil oder die ganze Körperoberfläche ausgebreitet. Jedoch ist der Zustand ein rasch vorübergehender.

Ich will hier noch kurz die Differentialdiagnose mit mehreren in Mitteleuropa kaum vorkommenden Krankheiten besprechen.

Die nördlich der Alpen nicht auftretende Pellagra wird trotz der bei ihr sehr oft erheblich gesteigerten Patellarreflexe (Tuczek[1]), der Muskelatrophien, der isolirten Herabsetzung oder Lähmung des Schmerzsinnes an den Beinen, der trophischen Hautstörungen nur selten zu Verwechslungen Veranlassung geben, wenn man den an die Jahreszeit gebundenen Beginn der Exacerbationen, den Zusammenhang mit den Magen-Darmerscheinungen und das in jedem Frühjahre sich ein-

[1]) Tuczek: Klinische und anatomische Studien über die Pellagra. Berlin 1893.

stellende Exanthem in Betracht zieht. Allerdings muss man bedenken, dass das Bild der Pellagra durch eine complicirende Syringomyelie, wie in einem beobachteten Falle erheblich abgeändert werden kann.

Die bei Lathyrismus beobachteten Erscheinungen können, insoweit man nach den Beschreibungen von Cantani[1]), Proust[2]), Astier[3]), Bouchard et Marie[4]) urtheilen darf, eine gewisse Aehnlichkeit mit Syringomyelie darbieten. Spastische Parese an den Beinen, bedeutende Steigerung der Patellarreflexe, hochgradige Sensibilitatsstörungen an den Beinen in späteren Stadien, ebenso trophische Störungen, Blasen-Mastdarmaffectionen, Beeinträchtigung der Genitalfunctionen charakterisiren das Krankheitsbild. Der zumeist plötzliche, mit Fieber einsetzende Krankheitsbeginn, das epidemische Auftreten, endlich der nachgewiesene durch längere Zeit stattgefundene Genuss des Samens von Lathyrusarten werden, wenn je die Frage auftauchen sollte, die Fingerzeige an die Hand geben. Eventuell ist auch zu berücksichtigen, dass der Lathyrismus nur eine Krankheit der ärmsten Bevölkerung ist.

Der Ergotismus wird differential-diagnostisch kaum je in Frage kommen.

Die in den wärmeren Gegenden vorkommende, unter dem Namen Aïnhum bekannte Erkrankung befällt zumeist nur die kleinen Zehen. In dem sich abschnürenden Gliede ist bis zum Schlusse die Sensibilität vollkommen intact, die Abschnürung ist ringförmig und geht ohne Eiterung vor sich. Nach Dupouy[5]) und Reclus[6]) gilt sie bei den Arabern als hereditär.

Ich stimme mit Hoffmann vollständig überein, wenn er die klinische Sonderung der zwei Hauptformen der Syringomyelie (die aus Gliomen hervorgegangene und die auf andere Weise entstandene) anstrebt. Es unterliegt wohl keinem Zweifel, dass in manchen Fällen eine Differentialdiagnose intra vitam möglich ist; allerdings erscheint derzeit noch die Zahl der Beobachtungen und besonders der genauen klinischen Beobachtungen gering und die daraus abstrahirten diagnostischen Principien nicht einwandfrei. Immerhin hat aber Hoffmann die schon von Miura geforderte Scheidung durchgeführt, und es bedarf nur in einzelnen Puncten unerheblicher Modificationen. In den Vordergrund der Erscheinungen treten bei centraler Gliomatose jene Symptome, welche durch eine rasch wachsende Geschwulst im Centrum des Rückenmarkes hervorgerufen werden können. Dieselben bestehen 1) in rasch einsetzender und fortschreitender Schwäche der aus dem unterhalb der Geschwulst liegenden Rückenmarksabschnitten versorgten Muskeln, ohne dass eine hochgradige Atrophie eintreten muss. Zumeist ist eine Disproportion zwischen der Entwicklung der Musculatur und deren Func-

---

[1]) Czarda: Ueber Lathyrismus nach Beobachtungen an Professor Cantani's Klinik in Neapel. Prager medic. Wochenschr. 1876, Nro. 23, 24.

[2]) Proust: Communication du Lathyrisme. Bullet. du l'académie de médecine de Paris 1883.

[3]) Astier: Contribution à l'étude du lathyrisme. Thèse de Lyon 1883.

[4]) Bouchard et Marie: Des manifestations médullaires de l'Ergotisme et Lathyrisme. Progrès médical 1883

[5]) Dupouy: Considerations sur l'Aïnhum. Arch. de médec nav. 1884.

[6]) Réclus: Aïnhum et amputations congénitales. Gazette des hôpit. 1889. Nr. 6.

tionsfähigkeiten vorhanden; 2) in sensiblen Reizungs- und Lähmungserscheinungen; 3) in rasch auftretenden Störungen von Seite der Blase und des Mastdarmes; 4) bei hohem Sitze der Geschwulst in initialen Bulbärsymptomen; 5) im Wechsel der Erscheinungen; 6) in motorischen Reizerscheinungen.

ad 1. Die Musculatur kann ungemein rasch atrophiren, wenn die Geschwulst in längerer Strecke auf die Vorderhörner übergreift. Im Verlaufe weniger Wochen kann sich dann eine sehr bedeutende Abmagerung einstellen, manchmal ohne welche begleitende Contracturen. Sind die Individuen noch nicht durch langes Krankheitslager entkräftet und abgemagert, so vermag ein gut entwickelter Panniculus adiposus noch geraume Zeit hindurch einen selbst hochgradigen Muskelschwund zu verdecken. Die Parese kann im Laufe weniger Wochen vom Beginn der ersten Symptome an in complete Paralyse übergehen.

ad 2. Die sensiblen Reizungserscheinungen sind bei centraler Gliomatose in der Regel viel intensiver und anhaltender als bei einfacher Syringomyelie. Eines der häufigsten Symptome stellt dann ein äusserst quälendes Gürtelgefühl, mitunter nur eine Intercostalneuralgie dar, welche vom Beginn bis zum Schlusse des Processes andauern kann. Ein anderes Symptom ist die Schmerzhaftigkeit der Wirbelsäule, stärkerer Druck auf die Wirbel ist so schmerzhaft, dass die Kranken aufschreien. Sitzt der Process im Halsmarke, so wird der Nacken vollkommen steif gehalten und der Kopf nicht gedreht. Lancinirende Schmerzen in den Extremitätenabschnitten, welche analgetisch sind, kommen bei Gliomatose jedenfalls ungleich häufiger vor als bei gewöhnlicher Syringomyelie. Sehr betont werden von den Kranken stets die ausserordentlich quälenden Kälteparästhesien. Hitzegefühl ist beträchtlich seltener. Von sensiblen Lähmungserscheinungen möchte ich folgende Punkte hervorheben. Verschieden kalte Gegenstände werden auch in relativ späten Perioden differenzirt; Lähmungserscheinungen betreffen in der Regel anfangs nur den Wärmesinn oder denselben hochgradiger als den Kältesinn.

Oft besteht auch Perversion des Kältegefühles. Der Schmerzsinn ist in der Regel viel weniger gestört als der Temperatursinn. Ich habe selbst bei einem sehr weit vorgeschrittenen Falle ausgesprochene Hyperalgesie am ganzen Körper wahrgenommen. Der Tastsinn ist oft in leichtem Grade gestört. Die Störungen der oberflächlichen Sensibilität treten häufig nur fleckweise auf und betreffen nicht immer die ganze Extremität. Ataxie und hochgradige Störung des Muskelsinnes ist im Gegensatz zur gewöhnlichen Syringomyelie häufig.

Ist in Folge der Ausdehnung des Processes eine Leitungsunterbrechung im ganzen Rückenmark (Querschnittserkrankung) aufgetreten, so ist manchmal noch unterhalb der Läsion nur eine hochgradige Herabsetzung des Tastsinnes und ein Verlust des Temperatursinnes vorhanden, während der Schmerzsinn länger erhalten bleibt; bei Syringomyelie gehen Schmerz- und Temperatursinn häufiger in ihrem Verhalten parallel.

ad 3. Die Störungen von Seite der Blase bestehen bei höherem Sitze der Erkrankung im Sphinkterenkrampf und treten in vielen Fällen vorübergehend in der Frühperiode auf; bei einfacher Syringomyelie in der Regel stets in späteren Stadien.

ad 4. Die initialen Bulbärerscheinungen setzen öfters mit Schwindelgefühl apoplectiform ein, gehen aber nicht selten wieder rasch zurück, um später erst dauernd aufzutreten. Bei Syringomyelie sind dieselben zumeist erst in späteren Stadien vorhanden und mehr stationär als bei Gliomatose.

ad 5. Die Schwankungen im Krankheitsverlauf sind viel beträchtlicher als bei einfacher Syringomyelie. Lähmungen können über Nacht entstehen, aber auch wieder zurückgehen.

ad 6. Motorische Reizerscheinungen, wie Zucken und Auftreten von Krämpfen in einer Extremität oder am ganzen Körper sind bei Gliom ungleich häufiger als bei einfacher Syringomyelie.

Der Verlauf ist bei Gliom ein rapider; in wenigen Monaten, spätestens in 3 Jahren vom Beginn der ersten Erscheinungen an gerechnet, erfolgt der Exitus. Bei einfacher Syringomyelie kann das Leiden bis 40 Jahre und noch länger währen.

Diagnose.

Die zahlreichen, durch Obductionen verificirten Fälle dürften wohl die Ueberzeugung verschafft haben, dass nicht nur die Diagnose der typischen cervicalen Form der Syringomyelie, sondern auch die der atypischen Formen bei nöthiger Vorsicht und Berücksichtigung aller irgendwie verwerthbarer Symptome oft möglich ist. Der Dignität nach steht noch immer die von den ersten Beschreibern Schultze und Kahler als charakteristisch angegebene Symptomentrias obenan. Wenn eine Muskelatrophie an den obern Extremitäten nach dem Typus Aran-Duchenne sich ausbildet, eine Sensibilitätsstörung mit überwiegender, wenn auch nicht ausschliesslicher Läsion des Temperatur- und Schmerzsinnes constatirt wird, trophische Störungen der Haut und des Unterhautzellgewebes, sowie eine stets stärker hervortretende Krümmung der Wirbelsäule nachweisbar sind, so ist die Existenz einer cervicalen Syringomyelie schon ernstlich zu erwägen. Da aber in den letzten Jahren mehrere Krankheitsbilder bekannt wurden, welche mit diesem Symptomencomplexe verlaufen können, so ist der Nachweis weiterer Symptome zur Sicherung der Diagnose sehr wünschenswerth. Eines derselben ist die Lähmung des Halssympathicus auf der stärker erkrankten Seite; andere Symptome werden durch die Ausbreitung der Affection in der Längsrichtung des Rückenmarkes hervorgerufen.

Das Fortschreiten der Sensibilitätsstörungen entsprechend den Rückenmarkssegmenten am Rumpfe, die successive Erkrankung der Musculatur nach der Anordnung ihrer Kerne in der grauen Substanz, das Auftreten halbseitiger, oder doch wenigstens assymmetrischer Bulbärlähmungen, spastische Erscheinungen an den untern Extremitäten ermöglichen im Zusammenhange mit den früher erwähnten Befunden häufig die Diagnose.

Ebenso kann die Diagnose mit grosser Wahrscheinlichkeit gestellt werden, wenn bei dem eben geschilderten Symptomencomplexe die Muskelatrophie nicht nach dem Typus Aran-Duchenne sich entwickelt, sondern zuerst in der Muskulatur des Schultergürtels beginnt (Humero-Scapular-Typus).

Sind hochgradige Muskelatrophien an den untern Extremitäten, erhebliche Störungen der Sensibilität, besonders dissociirte auf dem Gebiete des Schmerz- und Temperatursinnes, trophische Anomalieen der Haut vorhanden, treten Störungen von Seite der Blase und des Mastdarmes, sowie der Genitalaffection hinzu, so kann auch bei erloschenen Patellarreflexen die Diagnose mit grosser Wahrscheinlichkeit gestellt werden, wenn neben einer sich immer mehr markirenden Krümmung der Wirbelsäule die dissociirte Sensibilitätsstörung ganz allmälig über den Rumpf verbreitet; besonders spricht für den Process ein halbseitiges Fortschreiten der Störung.

Dissociirte Lähmungen im Gebiete des Trigeminus, assymmetrische Hirnnervenlähmungen, Nystagmus nebst den Allgemeinerscheinungen eines Hirntumors bei allmäliger oder schubweiser Progression der motorischen und sensibeln Lähmungserscheinungen auf eine obere Extremität, können bei gleichzeitigem Auftreten von Muskelatrophieen an derselben und spastischer Lähmung an der untern Extremität derselben Seite mit ziemlicher Wahrscheinlichkeit auf die Diagnose einer bulbo-medullären Syringomyelie, resp. Tumors hinleiten.

So leicht sich die Diagnose in der Regel bei Anwesenheit sämmtlicher Cardinalsymptome gestaltet, so schwierig kann dieselbe werden, wenn ein Theil der Störungen in Wegfall kommt oder noch nicht entwickelt ist. Als allgemeinen diagnostischen Satz würde ich die Regel aufstellen, die Diagnose einer Syringomyelie nicht zu wagen, wenn nur ein Cardinalsymptom vorhanden ist und dasselbe durch keine Erscheinungen von geringerer Dignität unterstützt ist. Wohl aber kann eine Wahrscheinlichkeitsdiagnose gestellt werden, wenn noch unterstützende Momente hinzukommen.

Als wichtigste unterstützende Merkmale müssen wir betrachten: Die Veränderung der Sehnenreflexe u. zw. Steigerung der Patellarreflexe bei dem Sitze der Erkrankung oberhalb des Reflexbogens, Erloschensein der Patellarreflexe bei dem Ergriffensein des Lendenmarkes. Es ist bei Steigerung der Reflexe wohl darauf zu achten, ob deren Erhöhung auf derselben Seite stattfindet, auf welcher die Läsion an den obern Extremitäten stärker ausgesprochen ist. Wird die Erhöhung des Patellarreflexes von allmäliger Parese des Beines gefolgt, so ist man zu dem Schlusse berechtigt, dass die Pyramidenbahn durch eine von innen oder aussen eindringende Schädlichkeit lädirt wird. Ein anderes, sehr wesentliches unterstützendes Moment ist das Vorhandensein einer Skoliose, welche sich erst nachweislich nach Krankheitsbeginn entwickelt hat. Grossen Werth wird man weiters den Parästhesien auf dem Gebiete des Schmerz- und Temperatursinnes und Hyperästhesien beilegen, nachdem letztere oft durch Monate und Jahre an Stellen bestehen, welche später anästhetisch werden. Weitere unterstützende Merkmale von grosser Dignität sind bei Erkrankungen, welche auf das Halsmark hindeuten, das Auftreten eines Nystagmus oder einer Recurrenslähmung, bei Laesionen im Brustmarke, Gürtelgefühl und der Verlust des Hodenschmerzes.

Wird das Vorkommen dieser Symptome berücksichtigt, dann gelingt oft schon die Diagnose in einem relativ frühen Stadium und in

atypischen Fällen. Ein Symptom allein darf aber, wie ich nochmals betonen will, unter keinen Umständen als einziges Motiv für die Diagnose einer Syringomyelie verwendet werden.

Aetiologie.

Es ist trotz eifrigen Nachsuchens bisher in sehr seltenen Fällen gelungen, ein directes ätiologisches Moment für die Entstehung der Syringomyelie zu ermitteln.

Was das Geschlecht anbelangt, so ist es auffällig, um wie viel häufiger die Erkrankung bei Männern beschrieben ist, als bei Frauen. Roth sagt, dass er sie bei Männern etwa 3mal so oft gesehen habe, als bei Frauen (13 Männer, 5 Frauen), Wichmann stellt aus der Literatur 22 Beobachtungen an Männern 11 an Weibern gegenüber, Bruhl findet unter 36 Beobachtungen 28 Männern, 8 Weiber.

Ich bin diesem auffallenden Verhalten nachgegangen und zur Ueberzeugung gelangt, dass wohl der grösste Theil der Differenz auf Verschiedenheit des Materials beruht, da ich Autoren gefunden habe, von welchen 3—4mal so viel Frauen als Männer beobachtet wurden. Auch ist durch die neueren Beobachtungen das Verhältnis zwischen männlichem und weiblichem Geschlechte wesentlich verschoben worden. Immerhin habe ich aber unter 190 Beobachtungen in der Literatur 133mal das männliche, 57mal das weibliche Geschlecht angegeben gefunden. Unter den von mir beobachteten Fällen habe ich ein auch nur annähernd ähnliches Zahlenverhältnis nicht constatiren können; die Zahl der von mir beobachteten Männer überstieg nur ganz wenig die Zahl der Frauen. Bruhl hat bei seinen eigenen Beobachtungen sogar mehr Frauen (5) als Männer, wieder offenbar bedingt durch die Verschiedenheit des Krankenmaterials.

Alter. Interessant sind die diesbezüglichen Verhältnisse. Ich habe von 190 Fällen der Literatur, bei welchen über die Zeit des Beginnes der Erscheinungen Angaben vorliegen, dieselben zusammengestellt und lasse sie nun folgen.

Alter	Geschlecht		
Lebensjahre	Männnliches	Weibliches	Zusammen
1.—10.	4	1	5
11.—20.	36	8	44
21.—30.	53	25	78
31.—40.	30	12	42
41.—50.	4	7	11
51.—60.	3	3	6
61 und darüber	3	1	4
	133	57	190

Ein Blick auf diese kleine Tabelle lehrt, dass die Syringomyelie eine Krankheit ist, welche im jugendlichen Alter beginnt. Ich habe in diese Tabelle Fälle mit Spina bifida nicht aufgenommen, sonst würde das Verhältnis noch mehr zu Gunsten der ersten drei Lebensperioden verschoben sein.

Weitaus am häufigsten tritt bei Männern nnd Frauen die Erkrankung im dritten Decennium auf; die nächst höchsten Ziffern liefert beim

männlichen Geschlechte das zweite, beim weiblichen das vierte Decennium. Ich will hier überhaupt auf das auffallend verschiedene Verhalten beider Geschlechter in Bezug auf die Zeit des Beginnes der Erkrankung aufmerksam machen. Bei Frauen ist der Beginn der Erkrankung im höheren Lebensalter (40 Jahre und darüber) nicht nur relativ häufiger, sondern es sind nach unserer Tabelle die absoluten Zahlen auch grösser, als bei Männern trotz des sonstigen bedeutenden numerischen Ueberwiegens des männlichen Geschlechtes. Diese Erscheinung hat sich mir bei Durchsicht der Krankengeschichten so aufgedrängt, dass ich nicht mit einer blossen Zahlencombination zu thun zu haben glaube, sondern der Anschauung bin, dass beim weiblichen Geschlechte ein späterer Beginn der Erkrankung ein häufigeres Vorkommnis ist, als beim männlichen. Die Altersgrenze geht aber wie beim männlichen nur etwa bis zum 60. Jahre; Fälle, bei welchen der Beginn der Erkrankung sich erst nach diesem Alter documentirt, sind ausserordentlich selten.

Das grösste Contingent stellt das 11.—30. Lebensjahr; mehr als die Hälfte der Erkrankungen datiren den Beginn auf diese Lebensperiode zurück, ein Moment, welches mehrere Autoren (Schultze, Charcot, Dejerine, Hoffmann) hervorgehoben haben.

Schon der frühe Beginn lehrt, dass der Beruf einen wesentlichen Einfluss auf die Entwicklung des Leidens nicht nehmen kann. Nur insoferne, als der eine oder andere Beruf leichter Gelegenheit zu einem Trauma abgibt, käme er noch halbwegs in Frage.

Gelegenheitsursachen. Unter allen Ursachen scheint den traumatischen Einflüssen eine besonders wichtige Rolle zuzufallen. Obgleich das Causalitätsbedürfnis der Menschen noch häufiger den Zusammenhang zwischen einer verhältnismässig geringfügigen mechanischen Erschütterung und der nachfolgenden Rückenmarkserkrankung herzustellen versuchen dürfte, als es in Wirklichkeit der Fall ist, gibt es dennoch Beobachtungen von Syringomyelie, welche mit aller Bestimmtheit auf eine der- artige Aetiologie hinweisen. Man findet öfters unmittelbar nach einem Trauma (Schlag, Fall, Sturz auf den Rücken) in heftigen Schmerzen und einer beginnenden Verkrümmung der Wirbelsäule den Anfang des Leidens angegeben.

Mitunter scheinen auch andere Einflüsse bei einem vielleicht nicht ganz normal entwickelten Rückenmarke die Entstehung einer Syringomyelie zu veranlassen. Hieher gehört die Beobachtung von Fürstner und Zachner (Erkältung), die Mittheilungen über Entwicklung der Krankheit nach Gravidität und Infectionskrankheiten. Bruhl macht besonders darauf aufmerksam, dass eine grössere Zahl von Autoren (Bernhardt, Freud, Westphal, Schüppel, Schultze, Remak, Sokoloff) die Erkrankung nach Typhus hat eintreten sehen; in anderen Fällen waren nach einem Gelenksrheumatismus, nach Intermittens, nach Pneumonie, nach Pleuritis die ersten Zeichen aufgetreten.

Prädisponirende Einflüsse könnten dem eben Gesagten zu Folge zumeist nur in nervöser Veranlagung des Individuums gesucht werden. Familiäre Erkrankung ist gewiss ausserordentlich selten. Ich kenne nur zwei Angaben in der Literatur über familiäre Syringomyelie (A. Ferranini, Verhogen und Vandervelde). Bezüglich

der von Verhogen und Vandervelde beschriebenen familiären Form muss ich mich sehr skeptisch verhalten, nachdem der als pièce de resistance mitgetheilte — überdies was das Rückenmark anbelangt nicht sehr ausführliche — Obductionsbefund nach der Beschreibung sowohl, als nach der Abbildung keine Syringomyelie ergeben hat. Ich glaube nahezu mit Sicherheit den beschriebenen Hohlraum als sehr erweiterte Scheide central verlaufender Gefässe auffassen zu müssen, nachdem ich zu wiederholten Malen ähnliche Befunde an sonst gesunden Rückenmarken erhoben habe. Die von Ferranini veröffentlichten Beobachtungen entbehren wieder eines Obductionsbefundes, nnd ist daher deren Zugehörigkeit zur Syringomyelie zweifelhaft.

Anderweitige nervöse Belastung fehlt bei Syringomyelie zumeist. Mehrere meiner Kranken waren in früherer Zeit dem Potus sehr ergeben, jedoch war ein causaler Zusammenhang zwischen dem abusus spirituosorum und der Erkrankung sehr zweifelhaft. Tornow hebt in jüngster Zeit hervor, wie selten Syphilis in der Anamnese bei Syringomyelie vorkommt. Dies dürfte nicht zum geringsten Theile mit dem so frühzeitigen Beginne der Erkrankung zu erklären sein. Hereditäre Lues spielt wohl nur ausnahmsweise eine bedeutendere Rolle.

Verlauf.

Wir haben bereits bei der Besprechung der einzelnen Formen den wechselvollen Beginn der Erkrankung hervorgehoben, es wird ja gerade durch den verschiedenen Anfang das Symptomenbild mannigfach, so dass nur einzelne Züge den inneren Zusammenhang erkennen lassen.

Am häufigsten dürfte der Beginn durch Affectionen der Sensibilität, insbesonders durch Parästhesien auf dem Gebiete des Temperatursinnes und durch reissende, heftige Schmerzen eingeleitet sein. Dieses Stadium kann durch Jahre hindurch bestehen, bis anderweitige Symptome hinzutreten. In anderen Fällen treten die sensibeln Reizungserscheinungen mehr in den Hintergrund und werden die durch den Ausfall der Motilität einzelner Muskelgruppen bedingten motorischen Störungen sehr auffallend. In wieder anderen Fällen sind es zuerst trophische Störungen, welche den Kranken überhaupt erst auf sein Leiden aufmerksam machen. Hie und da begann die Affection mit Blasenstörungen, manchmal mit Bulbärerscheinungen.

Der Krankheitsprocess verhält sich nun in seinem weiteren Verlaufe je nach dem Grundleiden sehr verschieden. Tumorbildung im Rückenmarke mit centralem Zerfalle, das Auftreten von echten Gliomen mit oder ohne Höhlenbildung setzt dem Leben in der Regel innerhalb der ersten zwei Jahre nach dem Auftreten der ersten Anzeichen ein Ende; selten zieht sich der Process durch längere Zeit hin. Länger als 5—6 Jahre dürfte eine echte Gliomatose mit oder ohne Höhlenbildung kaum je dauern. Bei der Geschwulstbildung zeigt sich bereits im Krankheitsbilde das raschere Vorwärtsschreiten des anatomischen Processes. Die Muskelatrophie verläuft rapider, die sensibeln Reizungserscheinungen sind heftiger, die sensibeln Lähmungen breiten sich schneller aus, Blasen-Mastdarmstörungen, bedrohliche Bulbärerscheinungen

sind bald vorhanden. Ganz anders verläuft die (nicht mit Tumoren zusammenhängende) Syringomyelie (centrale Gliose). Sie zeichnet sich durch ihren eminent chronischen Verlauf aus. Man kann in Fällen dieser Art Manifestationen des Leidens noch auf 30—40 Jahre zurück verfolgen. So ist besonders ein von Charcot beschriebener Fall bekannt, der durch seine eigenartigen Symptome schon Duchenne aufgefallen war, und ist bei vielen anderen Beobachtungen, bei welchen die Krankheit erst im hohen Alter entdeckt wurde, der Beginn des Leidens schon in der Jugend constatirt worden. Die Syringomyelie ist also eine quoad vitam gutartige Erkrankung besonders wenn sie sich auf das untere Hals- und obere Brustmark beschränkt. Wenn sie sich nach abwärts in die Gegend der Lumbalanschwellung fortsetzt, ist die Prognose weniger gut, weil dann leicht Blasenstörungen auftreten können, welche durch consecutive Cystitis und Pyelonephritis dem Leben der Kranken ein Ende bereiten. Ebenso verschlimmert sich die Prognose, wenn Bulbäraffectionen hinzutreten, immerhin ist sie aber noch besser als bei progressiver Bulbärparalyse, denn der Kranke kann noch Jahre lang nach dem Beginne der Erscheinungen sich relativ wohl befinden. Ich habe bereits mehrmals eines Kranken (Beobachtung I.) Erwähnung gethan, bei welchem ausgedehnte Bulbärerscheinungen seit wenigstens 6 Jahren bestehen und welcher jetzt noch umhergeht und sich relativ wohl fühlt.

Nur selten ist (bei Syringomyelie) der Krankheitsprocess als solcher durch Läsion der Bulbärkerne die directe Todesursache. Am häufigsten erfolgt der Tod an intercurrenten Erkrankungen. Relativ oft ist — wenigstens nach meinen Erfahrungen — durch eine begleitende Phtise das Ende bedingt; in vielen anderen Fällen führen Pneumonien, Typhen und andere schwere Infectionskrankheiten bei der herabgesetzten Widerstandsfähigkeit der Leidenden zum Tode. Blasenstörungen mit consecutiven Erkrankungen des uropoëtischen Systems, septische Allgemeinaffectionen ausgehend von einer Phlegmone oder von Panaritien sind keine seltenen Endausgänge. Hingegen ist nur selten ein ausgedehnter Decubitus die unmittelbare Todesursache.

Zwei Punkte verdienen bei Besprechung des Verlaufes noch ganz besonders Berücksichtigung. Der eine betrifft die anfallsweise Verschlimmerung der Fälle. Wir hatten bereits erwähnt, dass H. Fr. Müller dieselben besonders bei Besprechung der Bulbärsymptome betont hat. Ich will hier nur hinzufügen, dass solche apoplectiforme Anfälle mit nachfolgender auffallender Verschlimmerung der Erscheinungen auch bei tieferem Sitze der Syringomyelie sich ereignen, ein Vorkommnis, welches seit der Mittheilung von Lenhossek sich zu wiederholten Malen in der Literatur vorfindet. Bruhl hat diesem Symptome seine Aufmerksamkeit geschenkt, und diesen Umstand ausführlicher hervorgehoben. Die Attaque kann unter Umständen sogar den Beginn des Leidens markiren, aber sich auch in jedem anderen Stadium der Erkrankung einstellen. Bruhl spricht als Ursache dieser Anfälle Hämorrhagien in das neugebildete Gewebe an, in manchen Fällen soll nach demselben Autor ein derartiger Anfall durch eine Veränderung der Spannungsverhältnisse der Flüssigkeit zu Stande kommen. Ich glaube, dass wohl beide Momente in Betracht kommen können, zumal man ja

öfters bei Durchsicht anatomischer Präparate Reste ziemlich bedeutender Blutungen findet, während man für manche Fälle Circulationsstörungen, eventuell acut auftretendes Oedem der Rückenmarkssubstanz als anatomisches Substrat für die plötzliche Verschlimmerung betrachten muss.

Der andere Punkt betrifft die Schwankungen in dem Symptomenbilde. Wichmann hat seinerzeit auf diesen Umstand ganz besonderen Werth gelegt und erklärt, dass nach den Anschauungen von Renz in dem häufig auftretendem Wechsel der Erscheinungen ein unterscheidendes Merkmal der intramedullären Geschwülste gegenüber den extramedullären gegeben sei. Ich kann nach eigenen Beobachtungen diesem Symptome eine entscheidende diagnostische Bedeutung nicht vindiciren, da ich auch bei extramedullären Tumoren Schwankungen in den Symptomen und bedeutende Remissionen gesehen habe. Nichtsdestoweniger möchte ich doch die Häufigkeit dieses Vorkommnisses und die mitunter ganz ausserordentlichen Remissionen hervorheben. Es können nicht nur Bulbärsymptome, Blasen-Mastdarmstörungen rückgängig werden, sondern auch die Sensibilitätsstörungen sich sehr zurückbilden (Goldschmidt, Brunzlow), ja es können sogar die Muskelatrophien rückgängig werden. Es ist wohl selbstverständlich, dass die anatomische Läsion in diesen Fällen Rückenmarksabschnitte noch nicht betroffen hatte, welche functionsunfähig erschienen. Man darf demzufolge auch einen bedeutenden Rückgang der Erscheinungen nicht als Spontanheilung auffassen. Mittheilungen über bedeutende Remissionen findet man bei Schultze, Krauss, Hoffmann, Simon, Oppenheim, Strümpell, Goldschmidt.

Therapie.

Das Grundleiden ist selbstverständlich als solches einer Behandlung nicht zugänglich, wohl aber erheischen öfters einzelne Symptome therapeutische Eingriffe.

Vor allem sind die manchmal ausserordentlich quälenden Schmerzen, zu deren Beseitigung man zumeist mit gutem Erfolge Antypirin, Antifebrin oder Phenacetin verwenden kann. Sind diese Mittel erfolglos, so helfen manchmal Brompräparate oder noch Chloralhydrat oder lauwarme Bäder (25°—26° Temperatur· und von 10—15 minutlicher Dauer). Nur wenn der ganze Arzneischatz erschöpft ist, darf Morphium gegeben werden werden, da sich ja die Krankheit zumeist ausserordentlich lange hinzieht, und die Perioden mit den Schmerzattaquen vorübergehend sind. Treten die spinalen Reizerscheinungen, besonders die Schmerzen sehr in den Vordergrund, so könnte unter Umständen die Punction des Wirbelcanals nach Quinke (Ziemssen) versucht werden. Bei einem derartigen Eingriffe war der Erfolg ein relativ befriedigender.

Gegen die Contracturen empfiehlt sich eine möglichst frühzeitige Behandlung durch passive Bewegungen und Massage. Ich habe unter einer derartigen Therapie einen Rückgang der Contracturen bemerken können, auch in der Literatur ähnliche Angaben gefunden.

Sind Gelenksaffectionen vorhanden, insbesonders Erkrankungen mit massenhaftem Ergusse in das Gelenk, so wird sich die von Weil

empfohlene Punction des Gelenkes zur Entleerung des Exsudates vortheilhaft erweisen; dem operativen Eingriffe muss das Anlegen eines Compressivverbandes nachfolgen. Kommt es zur Vereiterung des Gelenkes oder um das Gelenk herum, ist eine Exostosenbildung bewegungsbeschränkend geworden, so ist nach den Regeln der Chirurgie vorzugehen.

Eine grosse Rolle fällt nach der Erkennung des Leidens der Prophylaxe zu. Die Kranken müssen auf das Eindringlichste gewarnt werden, sich stärkeren calorischen Einflüssen auszusetzen, da auf diese Weise umfangreiche, schmerzlose Verletzungen zu Stande kommen, desgleichen müssen sie sich auch vor Traumen anderer Art in Acht nehmen. Endlich ist den Kranken einzuschärfen, bei jedem — auch dem kleinsten — entzündlichen Processe ärztliche Hilfe aufzusuchen, da in Folge des schmerzlosen Verlaufes solcher Processe die Kranken nur zu gern dieselben zum dauernden Nachtheile für ihre Gesundheit vernachlässigen.

Vom elektrischen Verfahren habe ich bisher keinen irgendwie nennenswerthen Erfolg gesehen.

Wegen der Neigung des Processes, Rückenmarksblutungen hervorzurufen, rathe ich von der Suspensionsbehandlung dringend ab.

Pathologische Anatomie.

Aeusserer Anblick des Rückenmarkes.

Fast stets kann man, wenn die Höhlenbildung im Rückenmarke eine bedeutende Ausdehnung erreicht hat, deren Anwesenheit schon aus dem äusseren Anblicke der Medulla spinalis vermuthen. Das Rückenmark sieht zumeist — wenn keine aus einem Tumor hervorgegangene Syringomyelie vorliegt — auffallend plattgedrückt und bandartig aus. Von der vorderen Fläche aus betrachtet, fällt die manchmal tief eingesunkene vordere Fissur auf, so dass das Rückenmark um einen zutreffenden Vergleich Bruhl's zu gebrauchen, den Anblick eines Doppellaufes einer Flinte gewährt. Häufig ist aber auch das Rückenmark in anderen Durchmessern verkleinert, so dass die ganz bedeutende Deformation und die Disproportion zwischen Schmächtigkeit des Rückenmarkes und der sonstigen Entwicklung des Individuums auffällt. Ein Rückenmark, das auf eine längere Strecke hin die Dicke eines Federkieles hat, ist bei Syringomyelie nicht gerade selten.

Besteht die Höhle aus einem einzigen weiten Sacke, so sieht man bei Bewegungen der nicht eröffneten Medulla spinalis Fluctuationswellen an derselben ablaufen, analog den Wellen, welche an einem nur halb gefüllten Schlauche bei Bewegungen desselben auftreten. Bei der Palpation hat man gleichzeitig das Gefühl der ausgesprochensten Fluctuation.

Manchmal ist ein Theil des Rückenmarkes noch frei von Veränderungen, während an seinen anderen Höhen sich bereits hochgradige Alterationen entwickelt haben; dann ist der Uebergang makroskopisch schon sehr auffallend.

Ist eine Communication des Hohlraumes mit dem subpialen Raume vorhanden, so tritt die Pia bei Druck auf das Rückenmark hernienartig vor. Jedoch mag gleich bemerkt werden, dass solche Communicationen relativ selten bei Syringomyelie vorkommen, häufig aber in Folge Beschädigung des Rückenmarkes bei der Herausnahme zu Stande kommen.

Ist nur ein centraler Gliafaden vorhanden, so erscheint die Consistenz des Rückenmarkes eine sehr feste. Bei Tumorenbildung ist die Consistenz bald eine recht beträchtliche, bald ist die Geschwulstmasse ganz weich, nahezu fluctuirend. In letzterem Falle erscheint die Medulla spinalis auch häufig aufgetrieben und gleichförmig oder auch spindelförmig derart verdickt, dass in manchen Fällen der ganze Wirbelcanal von der Geschwulst ausgefüllt wird.

Die Rückenmarkshäute sind manchmal leicht verändert. Die Pia mater ist dann getrübt, in seltenen Fällen hochgradig verdickt. Eine Verbreiterung der Dura mater, eine Pachymeningitis ist als Complication zu betrachten.

Makroskopischer Anblick des Rückenmarkquerschnittes.

Sind durch die Medulla spinalis Querschnitte in jenen Höhen angelegt, in welchen die Hohlräume sich befinden, so sieht man den zumeist central gelegenen Spalt, welcher von einer Wand umgeben ist, die sich in der Regel von der Umgebung scharf abhebt. Ausserdem nimmt man noch häufig in der weissen Substanz grau durchschimmernde Stellen wahr, welche uns den Verlauf secundär degenerirter Faserzüge angeben.

Der Sitz der Höhlenbildung ist häufig ein centraler, jedoch bleibt in der Mehrzahl der Fälle die vordere Commissur vollkommen verschont. Manchmal findet man auch die Höhle hinter der hinteren Commissur in den Hintersträngen, ein andermal in einem Hinterhorne; sehr oft erstreckt sie sich von der Commissur aus auf die Vorder- und Hinterhörner und kann sich auf diesem Wege der Rückenmarksperipherie nähern, ja dieselbe erreichen.

Die Form der Höhle wechselt auch an ein- und demselben Rückenmarke nicht unerheblich. So kann sie sich an einem Querschnitte als kreisrunde Lücke präsentiren, an einem anderen stellt sie ein Oval dar, wieder an einem anderen einen Spalt. Manchmal sieht man bei quergestellten Höhlen besonders die seitlichen Abschnitte stärker entwickelt, als die centralen, es haben dann die Höhlen Sanduhrform; wieder an anderen Querschnitten kann die Form eine nahezu viereckige sein, oder in Folge Divertikelbildung auch sternförmig werden. Natürlich ändert sich die Form der Höhle nicht unwesentlich, wenn sie klafft, oder wenn die Wände sich unmittelbar berühren. Das erstere ist in der Regel dann der Fall, wenn die Wand stark von Faserzügen durchflochten ist und hiedurch einen gewissen Grad von Starrheit erhält, während bei einer dünnen Wandung oder bei einer Begrenzung der Höhle durch zerfallendes Gewebe das Lumen des Spaltes auch vollkommen verschwinden kann.

Sehr grossen Einfluss auf die Form der Höhlen hat die Divertikelbildung. Vollzieht sie sich mehr nach der Horizontalen, so sieht man eine mehrfach verzweigte Höhle, geht sie aber hauptsächlich in der Vertikalen vor sich, so kann sie die Veranlassung zu bizarren Formen der Höhle geben, ja kann sogar den Anschein erwecken, wie wenn auf demselben Querschnitte sich mehrere von einander unabhängige Höhlen befinden würden. Ist durch eine Divertikelbildung ein grösserer Gewebszapfen von seiner Umgebung losgetrennt, so kann die Bildung einen stalaktitenähnlichen Charakter aufweisen.

Die Ausdehnung der Höhle ist häufig in der Längsrichtung des Rückenmarkes eine sehr erhebliche, es kann sich ein einziger Hohlraum in der ganzen Länge des Rückenmarkes vom Filum terminale bis in die Medulla oblongata reichend vorfinden, oder wenigstens vom Lendenmarke bis zum oberen Halsmark ziehen. Gar nicht selten ist aber der Hohlraum plötzlich durch einen festen Gliastreifen abgeschlossen, um erst einige Rückenmarkssegmente höher oder tiefer neuerlich am Querschnitte der Medulla wieder aufzutauchen. Daraus ergibt sich, dass in einem Rückenmarke öfters mehrere Höhlen, aber in verschiedenen Höhen angetroffen werden, welche wohl der Genese nach zusammen-

gehören, jedoch nicht durch einen Spalt in einander übergehen, während jene Hohlräume, welche sich gleichzeitig auf einer Querschnittsebene zeigen, in der Regel mit einander communiciren oder confluiren. Nur in echten Tumoren (Gliomen) auftauchende Spalten können auch auf demselben Querschnitte jede für sich allein bestehen; diese Spalten haben nur selten eine bedeutendere Länge.

Die horizontale Ausdehnung des Hohlraumes, ist, wie bereits mehrmals erwähnt, sehr wechselnd. Es gibt Fälle, in welchen die Höhle stets klein und immer nur auf die centralen Abschnitte oder auf ein Hinterhorn beschränkt bleibt, während andererseits häufig die ganzen Hinterhörner streckenweise in der Höhlenbildung untergehen, so dass der Hohlraum bei abnormer Querstellung der Hinterhörner quer durch das ganze Rückenmark reicht. In manchen Fällen ist die Ausdehnung des Processes eine so gewaltige, dass eine sehr grosse Höhle nur umgeben von einem ganz dünnen Markmantel vorliegt. Theile der Seitenstränge, der Hinterstränge, ja sogar in seltenen Fällen die Vorderstränge können in die Höhlenbildung mit einbezogen werden. Klafft die Höhle, so kann dann oft ein Bleistift mit Leichtigkeit in die grosse Lücke hineingesteckt werden, ja es kann sogar manchmal die Kuppe des kleinen Fingers in die Höhle gelegt werden. Der Querdurchmesser der Höhle, welche in der Regel in der Halsanschwellung am grössten ist, kann bis 12 *mm*, ja sogar noch darüber betragen, der sagittale 3 – 5 *mm* in maximo.

Die Wand der Höhle tritt oft makroskopisch als eine ganz glatte, manchmal etwas glänzende, mitunter stark verdickte Membran hervor, welche sich durch ihre durchscheinende Farbe von der Umgebung gut abhebt, sich auch häufig von derselben leicht ablösen lässt. Nicht immer ist aber die Beschaffenheit der Wand die gleiche. Manchmal ist sie uneben, rauh, und es gehen von ihr aus Fasern und Blättchen in den Hohlraum hinein, welche frei flottiren oder durch den Raum gespannt sind. In manchen Fällen ist die Wand nicht wesentlich verdickt, wieder in anderen erscheint sie durch alte Blutungen stark pigmentirt. In manchen Höhlen sieht man insbesonders in den seitlichen Winkeln papillenförmige Hervorragungen. Ist die Höhle aus einem wirklichen Tumor hervorgegangen, so sieht man sie von einer mächtigen Neubildung umgeben, welche einen grossen Theil der Rückenmarkssubstanz substituirt haben kann und nur von einem ganz dünnen Markmantel umgeben ist. Schnitte, welche an Stellen durch die Medulla hindurchgelegt werden, in welchen sich Veränderungen, aber keine Höhlen vorfinden, können folgende Verhältnisse ergeben: Inmitten des Rückenmarks findet sich eine mehr rundliche oder längsovale, viel derbere Stelle, welche sich oft gegen die Umgebung so scharf absetzt, dass man diese centrale Verdichtung als derbes Stäbchen von der übrigen Rückenmarkssubstanz losschälen kann. In der weissen Substanz können daneben grau verfärbte (degenerirte) Stellen sichtbar sein.

Ist ein echtes Gliom vorhanden, so ist die ganze Structur des Rückenmarkes mehr oder weniger verwischt oder vollständig verschwunden und ein graues oder grauröthliches Gewebe, welches in manchen Fällen sehr fest, in anderen sehr locker ist, nimmt das Centrum des Querschnittes ein.

Liegt der Schnitt nicht weit über oder unter dem Ende der Höhle, so ist nicht selten die graue Substanz an der Schnittfläche eingesunken und stark durchscheinend, auch manchmal auffallend gelockert.

Der Inhalt der Höhle ist häufig eine rein seröse, manchmal etwas dickliche Flüssigkeit; durch Blutbeimengung kann sie auch gefärbt erscheinen.

Mikroskopisches Bild.

Um eine möglichst klare Vorstellung von den Verhältnissen zu erhalten, empfiehlt es sich nicht bloss von den Abschnitten, in welchen die Höhle gut entwickelt ist, Präparate zu durchmustern, sondern auch Querschnitte zu betrachten, welche in verschiedenen Höhen durch das Rückenmark gelegt wurden, sowie von den wichtigeren Theilen auch Serienschnitte anzufertigen. Uns interessirt vor allem die Lage der Höhle, ihre Beziehungen zu einer Vermehrung der Glia, respective zu einem echten Gliome, weiters zu dem Centralcanale und den Gefässen. Ich werde bei der Beschreibung auf diese Punkte stets besondere Rücksicht nehmen.

Die nachfolgende Beschreibung basirt auf dem Studium von etwa 6000 Schnitten, welche ich von 17 verschiedenen Fällen verfertigt habe. Ich bediente mich fast immer nur gefärbter Präparate und zwar habe ich stets (von allen Höhen) Schnitte mit Ammoniak-Carmin, nach Weigert-Pal und mit Kernfärbungen behandelt, häufig auch eine der beiden ersten Tinctionen mit einer der letzterwähnten Methoden combinirt. Auf das Studium der Präparate mit Kernfärbungen lege ich sehr grosses Gewicht, da nur auf diesem Wege manche histologische Veränderungen mit Sicherheit erkannt oder doch wenigstens nicht übersehen werden. Als Kernfärbemittel gebrauchte ich Alaunhämatoxylin und zur Nachtinction von Weigert-Pal Präparaten Cochenille („Csokor-“) Karmin. Um auch recentere und geringfügigere Degenerationen erkennen zu können, behandelte ich viele Präparate nach Marchi (Ueberosmiumsäure). Neben den bisher erwähnten gelangten auch noch mehrere andere Färbungen, wie nach Rosin, mit Ueberosmiumsäure-Tannin (Azouley) u. a. m. zur Anwendung.

In vielen Fällen ist das mikroskopische Bild, wie es jetzt geschildert werden soll.

Querschnitte, welche unterhalb der Höhle angelegt worden sind, lassen in der Regel folgendes Verhalten erkennen. Die am weitesten vom Hohlraume weg gelegenen Stellen zeigen, abgesehen von etwaigen secundären Degenerationen entweder überhaupt keine Abnormität oder nur solche in der grauen Substanz in der Gegend des Centralcanals. Derselbe klafft oder ist nur durch einen Zellhaufen angedeutet. In seiner unmittelbaren Nähe liegen — oft zu hunderten an einem Querschnitte — Zellen, welche sich gerade so intensiv färben wie das Centralcanalepithel und nach ihrer Structur grosse Aehnlichkeit mit den den Centralcanal zusammensetzenden Ependymzellen besitzen. Der Zellhaufen hält sich noch innerhalb der Grenzen der grauen Commissur. Oft entsendet der Centralcanal schief nach auf- oder abwärts verlaufende Divertikel, so dass ein Querschnitt, welcher den bereits räumlich von seinem Divertikel geschiedenen Canal, sowie ersteren trifft, einen anscheinend

doppelten Centralcanal zeigt. Auf dieselbe Weise kann ein drei- und mehrfacher Centralcanal entstehen, wie ich mich an verschiedenen Präparaten durch Serienschnitte überzeugt habe. Die schon vor langer Zeit gemachten Angaben von Pick über die Entstehung eines mehrfachen Centralcanales finden durch diese Befunde ihre volle Bestätigung. Allerdings mag es in manchen Fällen auch einen von vornherein doppelt angelegten Centralcanal geben.

Näher der Höhle zu nimmt die Zellwucherung in der grauen Commissur an Intensität zu; ich will hier ausdrücklich betonen, dass diese Proliferation nach ihrer räumlichen Anordnung sicher nicht mit den Gefässen in Verbindung gebracht werden kann. Oft gesellt sich nun eine leichte Erweiterung des allseits mit Cylinderepithel ausgekleideten Centralcanals hinzu und finden Wucherungsvorgänge statt, welche hauptsächlich die Glia betreffen; hiedurch kommt es zu einer Verbreiterung der grauen Commissur auf Kosten der Hinterstränge. Nicht selten liegt an der hinteren Grenze der Commissur ein mit Cylinderepithel ausgekleideter Hohlraum (zweiter Centralcanal), gegen welchen vom hintern Septum aus eine Arterie hinzieht. Die Gefässe sind in diesen Abschnitten oft schon nicht unerheblich verändert. Sie sind zum Theile sehr weit und strotzend mit Blut gefüllt, mehrere hingegen ziemlich enge in Folge von Ablagerung hyaliner Massen in die Media; die Adventitia ist mächtig verdickt. Mit den Gefässen strahlen häufig in die Rückenmarkssubstanz wellig verlaufende Bindegewebszüge ein, die sogar papillenähnliche Bildungen erzeugen können.

Das bisher geschilderte Verhalten ist besonders oft bei jenen Fällen zu constatiren, welche man als Hydromyelie (durch einfache Erweiterung des Centralcanals entstandener Hohlraum) bezeichnet. Das weitere mikroskopische Bild stellt sich ungefähr folgendermassen dar:

Es erweitert sich nun der Centralcanal mächtig; in manchen Fällen, dieselben stellen die Minderheit dar, bildet er dann eine rundliche Lücke im Rückenmarke, welche zum Theile auf die Hinterstränge, zum Theile auf die Hinterhörner übergreift. In der Mehrheit der Beobachtungen wird er aber buchtig und entsendet nach verschiedenen Richtungen Ausläufer und Fortsetzungen, welche alle ebenso wie der Centralcanal selbst mit zusammenhängendem Cylinderepithel ausgekleidet sind. Eine nahezu constante Fortsetzung findet nach hinten in der Gegend des Septum posticum statt; da dieses Divertikel zumeist breit beginnt, so stellt dann häufig der Centralcanal auf seinem Querschnitte ein Dreieck dar, dessen Basis in der Commissur und parallel zu derselben liegt, während die Spitze sich in der hinteren Fissur befindet. Die Wand besteht aus einer einfachen Schichte von Cylinderepithel und einer ganz schmalen, kernarmen Schichte, welche sich aus verfilzten Gliafasern zusammensetzt und dann direct in das normale Rückenmark übergeht. Verdrängungserscheinungen fehlen vollständig oder nahezu gänzlich, die Gefässe zeigen entweder ein normales Verhalten oder die früher erwähnten Veränderungen. Die Höhle bleibt in gleicher Weise in grösserer Längenausdehnung des Rückenmarkes bestehen, kann was Weite anbelangt auch in kurzen Abschnitten nicht unerheblich wechseln, um sich schliesslich allmälig zu verkleinern und in ganz ähnlicher Weise in der grauen Substanz zu endigen, wie sie begonnen hat. Die Höhle nimmt

mit Vorliebe die Gegend der Commissur, des Kopfes der Hinterhörner, die vorderen Abschnitte der Hinterstränge ein und verschont zumeist die Vorderhörner.

Wesentlich anders gestaltet sich das Bild in jenen Fällen, von welchen man allgemein annimmt, dass sie durch den Zerfall gewucherten Gliagewebes, einer sogenannten Gliose, entstehen; es sind dies die eigentlichen Syringomyelien im Sinne von Simon und Schultze, die neuerlich von Hoffmann einer ebenso genauen als bedeutungsvollen Beschreibung unterzogen wurden. Die Wucherung des Gliagewebes beginnt fast stets in der Gegend des Centralcanals, nimmt in Bälde die ganze graue Commissur ein und dringt zapfenförmig in die Hinterstränge vor. (Fig. 6). Die Gliawucherung ist in der Regel sehr kernreich und vernichtet dort, wo sie am üppigsten stattfindet, das normale Nervengewebe völlig. Nichtsdestoweniger setzt sie sich von der Umgebung keineswegs scharf ab, obgleich die Randpartien mehr in Haufen gestellte Kerne besitzen und dadurch weit schärfer hervortreten, als das homogenere Centrum. Allenthalben gehen nämlich vom Rande aus breitere oder schmälere Gliabalken in das umliegende Nervengewebe zwischen die einzelnen Nervenbündel ein und stellen auf diese Weise eine Verbindung mit der Umgebung her. Die Verdrängungserscheinungen sind gering oder fehlen vollständig. In den Randpartien des neugebildeten Gewebes, sowie in dessen Umgebung sieht man die Lumina zahlreicher Gefässe, welche zum Theile die später noch genauer zu beschreibenden Veränderungen erlitten haben.

Fig. 6.

Die centrale Gliawucherung dringt in den Hinterstrang ein und occupirt die vordersten Abschnitte der Goll'schen Stränge. In Folge von Divertikelbildung ist auf dem Schnitte ein auscheinend dreifacher Centralcanal zu sehen.

Allmälig oder plötzlich vollzieht sich eine Veränderung im Innern der Neubildung. Während bisher die Structur derselben vollkommen scharf im mikroskopischen Bilde zu erkennen war, verwischt sich nun das Bild derselben und das Innere nimmt ein immer homogeneres Aussehen an. Endlich zerfällt das gleichartig gewordene, nur mehr schwach tingirbare Gewebe und es entsteht inmitten der Neubildung eine Lücke oder ein ganzes System kleiner Spalten, welche anfangs noch durch Gliafasern getrennt, bald mit einander communiciren und nun rasch wachsend einen grossen centralen Spalt darstellen, dessen Wandung zerfallendes Gewebe bildet. Inmitten dieser destruirten Substanz sieht man veränderte Gefässe mit ihrem welligen Bindegewebsmantel ziehen; an manchen Stellen ist das Gefäss thrombosirt und obliterirt und es sind nur die fibrillären Züge zurückgeblieben, welche in ihrem vielfach gewundenen Verlaufe geradezu Papillen bilden können. (Vergl. Tafel, Abbildung 2). Diese Stränge färben sich nur wenig und stimmen in ihrem Aufbau mit Gliafaserzügen nicht überein. Ist das Gewebe zerfallen, so dass ein Hohlraum entsteht, so weichen oft die der allgemeinen Destruction entgangenen, widerstandsfähigeren Bindegewebszüge zu dem

stehen gebliebenen Reste der gliösen Neubildung ab und helfen die Wand des Hohlraumes bilden. Mehrfach kann man auch beobachten, wie der Zerfallsprocess an einem in der Wand verlaufenden Gefässe, respective dessen bindegewebiger Hülle Halt macht, so dass auf diese Weise der Hohlraum in einer der Dicke des Gefässes entsprechenden Strecke eine scharfe Begrenzung erhält. Der Centralcanal liegt entweder vor der Höhle oder ist im allgemeinen Zerfallsprocesse aufgegangen.

Ein wenig höher ist von dem Entstehungsmodus des Hohlraumes nicht mehr viel wahrzunehmen: Inmitten einer mehr oder minder stark entwickelten Gliawucherung liegt ein Spalt mit einer scharf hervortretenden Wandung, welche eine deutliche Schichtung erkennen lässt. Die innerste Schichte besteht aus den kernarmen, sich mit Carmin nur schlecht tingirenden Faserzügen, welche vollkommen denen gleichen, die wir als häufige Begleiterscheinungen der Gefässe gesehen und deren Antheil an der Bildung der Wand wir haben beobachten können. Deiters'sche Zellen sind hier in sehr geringer Zahl, ebenso Gefässe in dieser Schichte äusserst spärlich vorhanden. Nach aussen von dieser Schichte und im mikroskopischen Bilde sich ziemlich scharf absetzend liegt eine mehr oder minder mächtige Gliawucherung, in deren ganzem Bereiche von nervöser Substanz nichts mehr zu sehen ist. Häufig ist dieser äussere Gliamantel an der hinteren Peripherie der Höhle stärker entwickelt als an der vorderen. Er besteht aus einem dicht verfilzten Gewebe feinster Gliafasern und Kerne. Auch in der Anordnung der letzteren herrscht oft eine gewisse Gesetzmässigkeit. In den mehr centralen Abschnitten sind sie im Allgemeinen spärlicher, aber ziemlich gleichmässig vertheilt. Dichte Zellhaufen, zu ganzen Nestern vereinigt, sind an der ganzen Peripherie in weiten Bögen, zuweilen um Gefässe angeordnet, wodurch die ganze Neubildung sich auch auf Schnitten gleichsam plastisch von der Umgebung abhebt. In dem ganzen Umfange dieser compacten Gliamasse findet sich häufig dieselbe Architektur. Der Uebergang zu den anderen Abschnitten der Medulla erfolgt allerdings für das unbewaffnete Auge bisweilen ziemlich schroff, unter dem Mikroskope kann man aber stets einen mehr allmäligen Uebergang in die Umgebung durch kernarme Gliafaserzüge verfolgen. Die Bildung der Wand erleidet mitunter Modificationen in der Weise, dass in derselben papillenartige Bildungen auftreten, welche manchmal so stark werden, dass sie makroskopisch wahrgenommen werden können. (cf. Fig. 7.) Die der Höhle zugewendete Seite der Papille ist durch das fibrilläre Gewebe bedeckt, manchmal verläuft die Faserschichte geradlinig und es ist zwischen derselben und der Papille ein durch Netzwerk von Gliafasern ausgefüllter Raum vorhanden. In die Papille selbst strahlen aus dem mehr peripher gelegenen Gliastratum äusserst feine Faserzüge ein. Die Papillen sind an

Fig. 7.

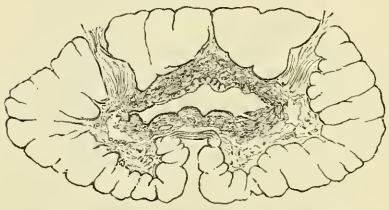

Höhle mit starker Gliawucherung, partieller Auskleidung (der vorderen Wand) mit Cylinderepithel und Bildung von Einschmelzungsräumen in der grauen Substanz nach aussen von der Gliawucherung. Die Gliawucherung geht auf die Hinterstränge über. An der hinteren Wand deutliche papillenähnliche Bildungen sichtbar.

der Basis in der Regel etwas ein- geschnürt, man kann sogar eine geradezu-halsartige Verengerung beobachten. Sie finden sich nie einzeln, sondern immer zu mehreren häufig in den seitlichen Winkeln der Höhle, aber auch anderen Stellen der Wand vor. (Vergl. Tafel, Abb. 1). Manchmal bemerkt man ausserhalb des Hohlraumes und der Gliawucherung im Hinterhorne bis zur Peripherie inmitten anscheinend normalen Gewebes verlaufende, ganz ähnlich papillenförmig angeordnete Bildungen, welche ich in einigen Fällen als constante Begleiter eines im Hinterhorne verlaufenden Gefässes gesehen habe. (cf. Tafel, Abbild. 2). Letzteres war mehrmals ganz verödet oder hatte nur ein dünnes, fadenförmiges Lumen oder hatte sich bis zur äussersten Peripherie des Rückenmarkes zurückgezogen. In vielen Fällen habe ich allerdings aber andererseits jede Beziehung zu den Gefässen vermisst In diesen, soeben beschriebenen (classischen) Fällen liegt der Centralcanal geschlossen vor der Höhle.

Die Erweiterung der Höhle geht in der Regel in den mikroskopischen Bildern in folgender Weise vor sich: In der Umgebung des Hohlraumes im neugebildeten oder normalen Gewebe tritt der mehrfach erwähnte Umwandlungsprocess hyaliner (?) Art ein, welcher zu einer Homogenisation des Gewebes und nachfolgendem Zerfalle desselben führt; es entstehen hiedurch ausserhalb des geschlossenen, scharf begrenzten Spaltraumes Lücken im Gewebe, mitunter sogar grössere Räume, deren Wandung durch das zerfallende Gewebe gegeben ist. Wird die Scheidewand auch von diesem Processe ergriffen, so schwindet sie ebenfalls und die Nebenhöhlen gehen im grossen centralen Hohlraume auf. (Fig. 8).

Fig. 8.

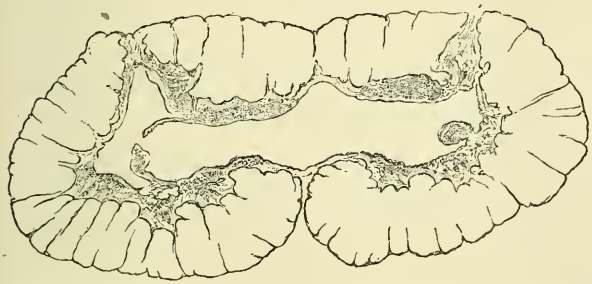

Die Erweiterung des centralen Hohlraumes erfolgt in der Weise, dass die, ihn von den im l. Vorder- und Hinterhorne gelegenen Spalte trennende Gewebebrücke einreisst und schliesslich vollkommen verschwindet.

Fig. 9.

Das Centrum des Rückenmarkes, sowie ein grosser Theil der Goll'schen Stränge werden von einer soliden Gliawucherung eingenommen, welche die Verbindung zwischen zwei Hohlräumen herstellt.

Öfters kann man auch in einem Rückenmark mehrere Höhlen beobachten, welche nur eine relativ geringe Längenausdehnung besitzen und sich dann rasch verkleinern, bis kein centraler Hohlraum mehr besteht, welche aber durch einen Zapfen veränderten Gewebes mit der nächst höheren oder tiefern Höhle in Verbindung treten. (cf. Fig. 9). Die Verkleinerung der Höhle erfolgt in der Weise, dass ein immer grösseres Territorium derselben durch den Spalt durchkreuzende Gewebsbrücken abgetrennt wird. Der übrigbleibende Hohlraum ist nicht scharf umgrenzt, sondern es ragen in ihn Gliafasern hinein und der Uebergang zum normalen Gewebe wird erst durch ein lockeres Maschenwerk vermittelt.

In vielen Fällen erfolgt die Wucherung des Gliagewebes derart, dass auf längere Strecken hin auf jedem Querschnitte neugebildetes Neurogliagewebe im Centrum oder mehr nach den Hinterhörnern oder den Hintersträngen zu verschoben zu sehen ist, welches insbesonders Carminpräparaten auf sehr schön zu sehen ist, aber keine centrale Lücke zeigt. Manchmal ist in diesem Gewebe eine eigenartige Anordnung der Substanz vorhanden, so dass hiedurch ganz besondere Bilder entstehen. So hat Oppenheim in einem seiner Fälle eine derartige Formation beschrieben und abgebildet, welche inmitten des gewucherten Gewebes auftrat und an zwei gekreuzte Schwerter erinnerte.

Der endgiltige Abschluss der Höhle oder Wucherung nach oben oder unter hin erfolgt in der Regel nicht plötzlich, sondern ganz allmälig. Entweder wird die Neurogliawucherung immer schwächer, beschränkt sich immer mehr auf die Gegend des Centralcanals, bis die Höhle mit demselben oder einem seiner Divertikel communicirt, respective in ihn übergeht (cf. Fig. 10), oder es löst sich die fest zusammenhängende Neubildung, welche nahezu als Tumor imponiren kann, in ein zierliches Netz- und Maschenwerk auf, welches auch in seinen peripherstenAbschnitten keine stärkere Wucherung von Gliagewebe erkennen lässt. Die Bestandtheile dieses lockern Gefüges sind Bündel von Gliafasern oder ganz vereinzelte, feinste Fasern, Capillaren oder ganz kleine Blutgefässe. Die Maschen sind hie und da mit Gewebstrümmern erfüllt, häufiger mit einer hyalinen, homogenen Gallerte gleichsam ausgegossen, in den meisten Fällen aber erhalten sie erst durch die Präparationsmethode ein Lumen.

Fig. 10.

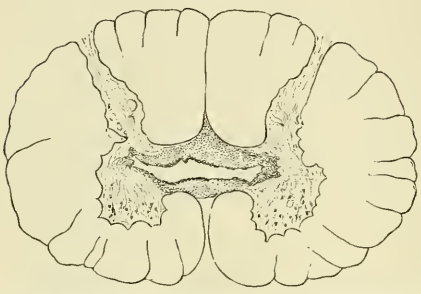

Der Hohlraum, welcher späterhin räumlich getrennt vom Centralcanale verläuft, ist zum grossen Theile mit Cylinder-Epithel ausgekleidet.

Die Höhle liegt auf den meisten Schnitten räumlich getrennt vom Centralcanale hinter demselben; an mehreren Schnitten sieht man aber in der Regel doch eine partielle Auskleidung der Wand mit zusammenhängendem Cylinderepithel. Dieser wichtige Befund wird später eingehender besprochen werden.

Dem Verhalten der Gefässe kommt nach dem mikroskopischen Bilde eine wichtige Rolle zu. Fast stets sieht man, wenn die Gliawucherung nur einigermassen erheblich ist, eine bedeutende Vermehrung der Gefässe. Nach ihrer topographischen Anordnung sind sie am reichlichsten in den peripherstenAbschnitten der Gliawucherung und in den angrenzenden Partieen des Rückenmarkes. Die innern, dem Hohlraum unmittelbar anliegenden Schichten enthalten nur vereinzelte Gefässe. Die Arterien sind in der Regel längs verlaufend, so dass man auf dem Rückenmarksquerschnitte häufiger klaffende Gefässlumina als längs getroffene Blutgefässe sieht. Bäumler hat das Verhalten der Gefässe auf Serienschnitten studiert und gefunden, dass in der Regel eine grosse, der Länge nach verlaufende Arterie der Rückenmarkssubstanz Seitenzweige in die Wand hineinschickt, die sich hier wiederum der Länge

nach vertheilen und ein reichliches, durch Queranastomosen miteinander in Verbindung tretendes Gefässnetz bilden. Die Gefässe selbst sind häufig ganz ausserordentlich erweitert und ich habe zu wiederholten Malen in der Neubildung quergetroffene Arterien gesehen, welche an Kaliber nicht hinter der Arteria sulci anterioris eines normalen Rückenmarkes zurückstanden. Zahlreiche Autoren heben analoge Befunde hervor. Simon und andere haben oft auch gleichzeitig eine ganz ungewöhnliche Zartheit der Wand der Arterien beobachtet. In andern Fällen ist das Lumen stark verengt, ja geradezu obliterirt. Joffroy und Achard, Fürstner und Zachner, Paltauf, Raymond und andere beschreiben solche Befunde. Die Gefässwand zeigt in solchen Fällen oft sehr beträchtliche Anomalien. Die ganz enorm verdickte Adventitia, welche Schultze bereits in seinen ersten Beschreibungen hervorhebt, zeigt öfters eine concentrische Streifung, nicht selten ist sie aber verwaschen und nahezu structurlos, auf den Schnitten gleichförmig glänzend geworden (Fürstner und Zachner); die Media verbreitert sich ebenfalls manchmal nicht unerheblich, gewinnt aber auch ein homogenes, glasiges Aussehen. Eine beträchtliche Wucherung der Intima habe ich nicht beobachtet. (cf. Tafel, Abbild. 3). Sind die Gefässe auf Längsschnitten getroffen, so sieht man, dass manchmal das Kaliber auf ganz kurze Distanzen sich beträchtlich ändert, dass sich auf bedeutende Erweiterungen plötzlich Verengerungen in ganz regelloser Weise einstellen.

Der Befund von Blutungen in die Rückenmarkssubstanz, in das neugebildete Gewebe oder in den Hohlraum ist relativ häufig. Wahrscheinlich stehen sie in vielen Fällen mit den Gefässanomalien im directen Zusammenhange. Sie sind zumeist klein, seltener umfangreich. Der Bluterguss ist gelegentlich bereits makroskopisch durch seine Farbe erkennbar. Ist noch keine lange Zeit seit der Hämorrhagie verflossen, so sind die Blutkörperchen noch nahezu unverändert und man kann insbesonders bei Blutungen in den Centralcanal die runde Form derselben wahrnehmen. Wenn sie etwas älter sind, so findet man die Spuren der Blutung entweder in Form von Hämatoidinkrystallen oder in einer mehr diffusen Pigmentirung der Wand. Manchmal ist das Pigment zu eigenthümlich knollenartigen Bildungen umgewandelt, welche in der Gegend der Commissur oder an den Grenzen des neugebildeten Gewebes liegen. Die Grösse dieser glänzenden Massen wechselt; sie stellen rundliche Conglomerate dar, welche entweder einzeln liegen oder sich zu mehreren zusammenballen. Sie liegen überdies keineswegs immer in der Nähe von Blutgefässen und können wie in einer Beobachtung von Bäumler ungemein massenhaft auftreten. In einem meiner Fälle fanden sich diese Einlagerungen nur im Lendenmark vor. Bäumler meint, dass diese Bildungen dadurch entstanden seien, dass der Farbstoff des extravasirten Blutes mit Fettkörpern zusammengekommen sei.

Bezüglich der feineren histologischen Details wäre noch einiges zu bemerken: Die Cylinderzellen, welche einen auch stark erweiterten Centralcanal oder eine Strecke der Wand einer Höhle bekleiden, sind nach dem Baue unzweifelhaft den Centralcanalepithelien zuzurechnen, aber nur dann als solche anzusprechen, wenn sie dicht zusammenhängend sich mit einem scharfen, geradlinigen Contour gegen den Hohlraum zu abgrenzen. Diese Zellen sind lang gestreckt, haben einen mässig

stark granulirten Zellleib und enthalten einen länglichen Kern. Sie endigen mit einem Ausläufer, welcher in die benachbarte graue Substanz einstrahlt. Auch bei anscheinender Schichtung sind sie immer nur in einfacher Lage, ganz ähnlich, wie dies Kölliker bei Embryonen hat constatiren können. Es erreichen dann eben nur die Enden der Zellen die Oberfläche der Lichtung, während die Kerne in verschiedenen Höhen liegen und dadurch der Schein einer doppelten Zelllage hervorgerufen wird. Tritt an Stelle der zusammenhängenden Epithelschicht eine starke, ungeregelte Zellenproliferation, so kann man durch blossen Vergleich erkennen, dass es sich um gewucherte Epithelzellen handelt. Dieselbe Form der Zellen, des Kernes, das Enden in einen Ausläufer, nur ist häufig der Zelleib noch mehr langgestreckt und auf beiden Seiten stärker zugespitzt. Zellen, welche weiter weg vom Lumen des Canals liegen, und die ich früher als wahrscheinliche Abkömmlinge des Centralcanalepithels bezeichnet habe, zeigen dies entweder noch durch die eigenthümliche, längliche Form, oder aber, wenn sie polyedrisch oder abgestumpft sind, durch ihre ungemein starke Tinctionsfähigkeit. Man kann dann häufig diese Elemente bei ganz schwachen Alaunhämatoxylintinctionen bereits deutlich gefärbt sehen, während mit Ausnahme der gleich intensiv tingirten Centralcanalepithelien sonst noch nirgends Kernfärbung eingetreten ist. Auffälliger Weise nun zeigen die Zellen in der Gliawucherung ganz ähnliche tinctorielle Fähigkeiten. Sie stehen wahrscheinlich mit einem sehr feinen Fasernetze in inniger Verbindung. An Osmium-Zupfpräparaten, welche aus der Wand der Höhle genommen wurden, beobachtete Bäumler einen wahren Filz von feinen geschwungenen, zum Theile mit kurzen Anschwellungen versehenen, im Ganzen steifen Fasern, die theilweise von grösseren, kernartigen Gebilden ihren Ausgang nahmen. Diese letzteren waren meist länglich oval, zeigten einen hellen Grenzcontour, feine Körnchen in ihrem Innern und bald in der Mitte, bald excentrisch gelegen einen grösseren Zellkern. Es fanden sich verschiedene Formen von Zellen; bei den einen strahlten die zahlreichen Fortsätze nur von einer Seite aus, bei den andern von beiden Polen. Auch kamen ab und zu Zellen mit zwei Kernen vor. Andere Autoren und auch ich konnten typische Deiters'sche Spinnenzellen im gewucherten Gliagewebe nachweisen; in den centralen Abschnitten fehlen sie zumeist nahezu vollkommen, in den peripheren kommen sie in manchen Schnitten vereinzelt vor. Sie haben zumeist einen deutlichen, stark gefärbten Kern, während das Protoplasma mit Carmin sich schlechter tingirt. Der Zellleib ist öfters wie aufgetrieben, hat ein homogenes Aussehen und glänzt. Das Gliafasernetz ist ausserordentlich reichlich, besteht aber fast durchwegs aus sehr zarten, nur mit stärkeren Vergrösserungen wahrnehmbaren Fasern. Bruhl betont, dass er daneben noch erheblich dickere, oft zu Paketen vereinigte, stellenweise knotige Fasern gefunden habe.

Die Ganglienzellen der Vorderhörner und Clarke'schen Säulen erleiden häufig sehr schwere Veränderungen und können in einem Präparate verschiedene Stadien der regressiven Metamorphose zeigen. So kann man an den Zellen die charakteristische Körnung verschwinden, den Zellleib ein homogenes Aussehen annehmen, den Kern sich erheblich ändern sehen; die ganze Zelle geht eine Veränderung der

Form ein, schrumpft, tingirt sich schlechter wie früher (sklerotische Atrophie) oder es kommt zu einer ausgesprochenen Pigmentdegeneration der Ganglienzellen. Mehrmals ist auch Vacuolenbildung und hiedurch Zugrundegehen von Ganglienzellen beobachtet worden. (Man darf allerdings nicht daran vergessen, dass mehrere Autoren Vacuolenbildung in manchen Fällen als postmortale Erscheinung auffassen.) Mehrmals habe ich auch streckenweisen, völligen Schwund der Ganglienzellen in den Vorderhörnern und den Clarke'schen Säulen in Folge der hyalinen Degeneration in der Umgebung der Höhle oder in Folge der Gliawucherung gesehen, in anderen Fällen nur mehr homogene, glänzende Schollen an Stelle der Vorderhornganglienzellen wahrgenommen.

Untersucht man in frischen Präparaten auf Körnchenzellen, so findet man wohl hie und da vereinzelte von normaler Grösse und Beschaffenheit, aber wohl nur höchst ausnahmsweise zahlreichere. Sie spielen demzufolge eine sehr unbedeutende Rolle.

Häufiger findet man Amyloidkörperchen und zwar sowohl im neugebildeten Gewebe selbst, als auch über den ganzen Rückenmarksquerschnitt verbreitet, gegen das Centrum hin zahlreicher, als gegen die Peripherie.

Das Verhalten der Nervenfasern in der Umgebung der Gliawucherung wechselt. Am häufigsten sind nur geringfügige Veränderungen vorhanden und ich habe von mehreren Fällen eine grössere Zahl von Schnitten durchmustert, ohne eine bedeutendere Anomalie in dieser Hinsicht aufzufinden. Manchmal sieht man allerdings die Axencylinder stark aufgetrieben, die Nervenfasern stark varicös geschwellt, mitunter sogar körnigen Zerfall des Markmantels; an andern Fasern ist die Markscheide sehr breit und der Axencylinder nicht wesentlich verändert. Stets sind die Veränderungen aber nur geringfügig und auf kleine Strecken und einzelne Fasern beschränkt, so dass man schon aus diesem Verhalten einen Rückschluss auf den ausserordentlich chronischen Verlauf des Processes machen kann.

Wir haben bisher jene Formen der Höhlenbildungen betrachtet, deren anatomisches Bild entweder durch eine Erweiterung des Centralcanals oder durch eine Auskleidung der Wand mit gewuchertem Gliagewebe charakterisirt war. Ich habe bereits bei Besprechung dieser Gruppe auf Gefässanomalien aufmerksam gemacht, welchen unter Umständen ein sehr wesentlicher Antheil der mikroskopisch wahrnehmbaren Veränderungen zufällt. Unter den Fällen meiner Sammlung befindet sich nun einer, bei welchem die Läsion der Gefässe in den Vordergrund tritt, während an einem gewucherten Gliagewebe nichts zu sehen ist und der Centralcanal sich bis auf einen ganz kleinen Abschnitt im Halsmarke normal verhält. Das anatomische Bild ist kurz folgendes: Man sieht im Rückenmarke und zwar zuerst in der grauen, später in der weissen Substanz einen Zerfallsprocess auftreten, welcher um die Gefässe herum am meisten ausgesprochen erscheint. Die Gefässe sind an Zahl vermehrt und fallen durch ihr Aussehen sehr wesentlich auf. Sie sind sklerosirt und zeigen dieselben Charaktere, welche ich früher auseinandergesetzt habe. Das Lumen mancher Gefässe ist ein abnorm weites, die Füllung eine gute, häufiger aber — und man sieht dies Verhalten besonders in der Gegend zerfallenden Gewebes — ist das Lumen

im Vergleiche zur Dicke der Arterie ein ganz enges, ja man sieht streckenweise eine völlige Obliteration des Gefässes mit Verschwinden der Lichtung; ein noch weiter vorgeschrittenes Stadium stellt die allmälige Retraction des Gefässes dar; es reicht nicht mehr bis zu den centralen Abschnitten, sondern endet auf halbem Wege und nur ein bindegewebiger Faden oder ein Haufen hyaliner Schollen findet sich als centrale Fortsezung (V Tafel, Abbildung 2). Schon die durchgängigen Gefässe treten durch Ablagerung hyaliner Massen in die Gefässscheide stärker hervor; je enger das Lumen wird, desto mehr Veränderungen stellen sich in der Umgebung ein. Bereits beim Schneiden des Rückenmarkes bemerkt man, dass einzelne Stellen der grauen Substanz auffallend durchsichtig aussehen. Dieselben Stellen fallen nach der Färbung mit Carmin als blasse Abschnitte auf und lassen mikroskopisch in hyaliner Degeneration befindliches Gewebe erkennen, welches allmälig durch weniger schwer afficirte Partien in normale Rückenmarkssubstanz übergeht. Als erstes, mikroskopisch wahrnehmbares Zeichen dieser Veränderungen bemerkt man ein Verschwommensein der Zeichnung und Verschwinden der scharfen Abgrenzung einzelner Gewebselemente von einander. Während die Gliafasern, sowie die feinen und groben Nervenfasern sehr bald in Folge dieses Processes nicht mehr unterschieden werden können, bleiben die Zellkerne relativ lange erhalten. Allmälig gehen aber auch die Kerne in der glasigen Masse unter, welche nun die centralen Abschnitte des Rückenmarkes einnimmt. Inmitten der ganz homogenen Substanz, welche von Structur kaum mehr Andeutungen erkennen lässt, tauchen nun einzelne aus hyalinen Schollen bestehende Massen auf, welche sich allmälig zerbröckeln. Der durch den Zerfallsprocess entstehende Hohlraum klafft nicht, nachdem er keine derberen Wandungen besitzt. Die gegenüber liegenden Wände legen sich an einander an und werden erst durch die Manipulationen beim Färben und Einschliessen ein wenig auseinandergedrängt. Nach Massgabe der Einschmelzung wird nun das Rückenmark immer schmäler und kleiner, zuletzt so dünn, wie ein dünner Federstiel. Eine Gliawucherung, welche den Gewebszerfall einigermassen compensiren würde, ist nirgends zu sehen. Der Centralcanal ist ebenfalls im Einschmelzungsprocesse zu Grunde gegangen, nur im Halsmark lag er vor dem Spalte, zuerst etwas erweitert, dann mit demselben verschmolzen. An dieser Stelle hat also die Höhle eine kleine Strecke weit eine regelmässige Begrenzung, sonst war nur hie und da durch eine bindegewebige Gefässscheide oder ein obliterirendes Gefäss eine partielle Abgrenzung gegeben, während an allen anderen Stellen die zerfallende Rückenmarkssubstanz direct an den Hohlraum angrenzte.

Wesentlich verschieden von den bisher beschriebenen Bildern sind die eigentlichen centralen Geschwulstformen des Rückenmarkes, welche zu Höhlenbildungen in innige Beziehungen treten können. Das Rückenmark verräth oft schon durch seine erhöhte Consistenz und durch die äussere Configuration die Geschwulstbildung. Manchmal ist es spindelförmig aufgetrieben, dann wieder gleichmässig cylindrisch verdickt etc. Ein durch die infiltrirten Stellen im frischen Zustande des Rückenmarkes durchgelegter Schnitt erzeugt keine glatte Schnittebene, sondern die Substanz quillt weit vor, ist weich und zerfliesslich. Die Zeichnung des Rückenmarkes ist in der Regel nicht mehr deutlich zu erkennen, in

manchen Fällen stark verwaschen, in anderen sind die centralen Abschnitte vollkommen in der Neubildung aufgegangen und ist der spärliche Rest der erhaltenen Rückenmarkssubstanz auf die Randabschnitte des Rückenmarkes zusammengedrängt. In anderen Fällen liegt die Geschwulst excentrisch und betrifft eine Rückenmarkshälfte stärker als die andere; Geschwülste, welche sich nur auf eine Rückenmarkshälfte beschränken, gehen nur selten mit centraler Höhlenbildung einher. Die Farbe der Neubildung ist entweder grau oder grauröthlich oder graubraun, oft erscheint der Querschnitt durch zahlreiche Blutungen stark gefleckt. Man sieht hie und da in der Geschwulst zerbröckelnde Stellen, Risse und Lücken, jedoch muss bei Deutung dieser Befunde sehr vorsichtig vorgegangen und immer das mikroskopische Bild zur Hilfe gezogen werden. Die topographischen, makroskopisch erkennbaren Beziehungen zum Hohlraum wechseln sehr. Bald liegt ein unregelmässig begrenzter oder mit einer Membran versehener Raum inmitten der Neubildung oder letztere verliert sich allmälig im Marke und es ist die Höhle erst da zu sehen, wo die Geschwulst ihr Ende erreicht oder es besteht eine vollkommene räumliche Trennung zwischen Geschwulst und Hohlraum. Auf- und absteigende Degenerationen können sich in den verschiedenen Strangsystemen der weissen Substanz bei längerem Bestande der Geschwulst in ganz analoger Weise entwickeln, wie bei der centralen Gliose.

Die mikroskopische Untersuchung ergibt, dass die Geschwulstbildung sehr verschiedenen Charakters sein kann. Man findet manchmal die Neubildung zum grossen Theile aus gleichartigen, rundlichen oder undeutlich polygonalen grösseren oder kleineren Zellen mit langen Fortsätzen, vielfach verästelten Spinnenzellen und Sternzellen zusammengesetzt; die letztgenannten Zellformen haben einen grossen, oft ovalen oder auch mehr rundlichen Kern. Man findet weiters, dass in dem Neoplasma zahlreiche, grosse, rundliche, blasse Zellen vorkommen, welche von verschiedenen Autoren wie Hoffmann und Leyden beschrieben werden. Die Zellen sind theils in Nestern angehäuft, theils folgen sie den Piafortsätzen (Sokoloff, Daxenberger) oder sie sind ohne erkennbare Anordnung diffus zerstreut. Das Stützgewebe ist allerdings manchmal leicht vermehrt, jedoch überwiegt der zellige Charakter der Neubildung. Das Zwischengewebe ist leicht faserig und manchmal ohne deutliche Structur; in anderen Fällen (Schultze) ziemlich faserreich und enthält in seinen Maschen die Geschwulstelemente, welche dann auch den Charakter der Ependymzellen haben können. Zwei Fälle von Schultze hatten nach den Nachuntersuchungen Hoffmann's ihre Entstehung aus Gliafasergewebe genommen. Die Neubildung selbst grenzt sich nirgends vollkommen scharf ab, sondern es dringen ganze Zellcolonnen von der Geschwulst aus in die umgebende Nervensubstanz ein und umschliessen auf diese Weise die nervösen Elemente. Mitunter ist hiebei die Grösse des Rückenmarkes gar nicht verändert, es erfolgt also die Wucherung auf Kosten des umliegenden Nervengewebes. Die Zellneubildung findet mehr in der Längsrichtung des Rückenmarkes statt, es handelt sich also um langgestreckte, oft verzweigte Tumoren, die man als Gliome und wenn sie zumeist nur aus Spinnenzellen bestehen als Spinnenzellengliome (Reisinger und Marchand) bezeichnen kann.

Inmitten ihrer Substanz sieht man öfters ganz kleine oder diffuse Blutextravasate, neben grösseren, mehr minder veränderten, zum Theile stark sklerosirten Gefässen liegen, manchmal auch umgewandelten Blutfarbstoff. Der Gefässreichthum ist oft ein sehr bedeutender (Angiogliome). Die grosse Neigung des Glioms zu Hämorrhagien ist in letzter Zeit mehrmals besonders von Dana hervorgehohen worden. Fettkörnchenzellen und Corpora amylacea sind spärlich.

Oft ist kein reines Gliom vorhanden, sondern es haben sich Mischformen mit andern Geschwulstarten entwickelt. So kann das Zwischengewebe schleimig entarten, die Intercellularsubstanz von hyaliner Beschaffenheit sein und ein homogenes, kernloses Gewebe darstellen, so können die Zellen stark aufgetrieben, aber nahezu ganz structurlos sein: Myxogliom. Die Zellen selbst sind in manchen Fällen Spindelzellen, deren Ausläufer Fibrillen bilden (Simon). In anderen Fällen treten die hyperplastischen Nervenfasern in den Vordergrund: Neuroglioma (Fälle von Klebs).

In wieder andern Fällen finden sich Uebergänge zum Gliosarcom (Volkmann, Meyer und Beyer, Rosenblath). Die Geschwulst besteht dann aus grossen, nach einem Typus gebauten Zellen, welche mitunter alveolar angeordnet sind, aber keine Beziehungen zu den Gefässen zeigen; die Bindegewebsneubildung ist minimal, die Anhäufungen von Rundzellen sind gering. Die grossen Zellen können rund oder stumpfeckig sein, enthalten einen bis drei Kerne und haben kurze, stumpfe Fortsätze; ihr Protoplasma färbt sich schlecht. In der Neubildung sind mitunter noch Bündel von oft sehr stark veränderten, varicös aufgetriebenen, im Stadium der Markballenbildung befindlichen Nervenfasern sichtbar.

In Fällen von reinen Gliosarcomen ist die Geschwulst aus zahlreichen, kleinen Rundzellen, feinen Fibrillen und grossen, meist einkernigen, runden und unregelmässig gestalteten Zellen, welche zum Theile aufgequollen sind, zusammengesetzt. Ausserdem fand Westphal noch eigenthümliche, den Ganglienzellen in Bezug auf Grösse, Kern und granulirte Beschaffenheit ausserordentlich ähnliche Gebilde mit langem Fortsatze, die nicht der grauen Substanz angehörten, da diese an dem betreffenden Schnitte sich vollkommen intact und deutlich gegen die Geschwulstmasse abgrenzte. Diese letzteren Zellen, welche auch von Meyer und Beyer, sowie von Volkmann gesehen worden sind, dürften nach Angaben dieser Autoren aus den Axencylinderresten zerfallender Nervenfasern entstanden sein. Wichmann hat in der Geschwulst auch Kugeln aus Blutpigment gesehen, ähnlich den Gebilden, welche wir bei der histologischen Beschreibung der Syringomyelie erwähnt haben.

Die verschiedenen, bisher aufgezählten Geschwulstformen können sich combiniren und die Neubildung wird dann demzufolge als sarcomatöses Myxogliom bezeichnet, oder wenn die Gefässneubildung des Neoplasma eine bedeutsame Rolle beim Aufbau derselben spielt, auch als „teleangiektatisches myxomatöses Gliosarcom.“ (Ein Fall von Schultze.)

In manchen Fällen tritt die Beimengung von Gliagewebe derart zurück, dass man in der Geschwulst nur dem Rückenmark fremde Ele-

mente antrifft. So hat Seebohm einen Fall von Spindelzellensarcom des Rückenmarkes mit Höhlenbildung beschrieben; in der Beobachtung von Glaser trat zu der sarcomatösen Wucherung eine ganz enorme Neubildung von Gefässen, deren Wandung hyalin degenerirt war (centrales Angiosarcom nach der Bezeichnung des Autors).

Wenn man nun das Fortschreiten der Geschwulst an Schnitten aus verschiedenen Höhen des Rückenmarkes verfolgt, so sieht man häufig in einiger Entfernung von der mächtigsten Stelle der Neubildung eine Theilung derselben; sie löst sich auf und entsendet als Avantgarde Zapfen von Geschwulstgewebe, welche an verschiedenen Abschnitten des Rückenmarkes oft längs der Gefässe fortwuchern und das Terrain für die nachfolgende Invasion vorbereiten. Man kann dann auf einem Querschnitte drei, vier anscheinend räumlich getrennte Inseln von Neoplasmagewebe vorfinden. Hoffmann beschreibt auch noch Knötchen, welche entlang der Hinterhörner reihenweise sitzen. Es sind dies gliomatöse Anschwellungen, welche noch innerhalb der Pia mater sitzen und durch den mächtigen Druck des wachsenden Neoplasma entstanden sind.

Betrachtet man das Nervengewebe um das Neoplasma, so findet man neben kleinen Haemorrhagien Vergrösserungen der Gefässe, Verbreiterung der Stützsubstanz noch Veränderungen der Nervenfasern selbst. Während wir bei einfacher Gliose (Syringomyelie) nur hie und da eine gequollene Faser sehen, ist hier eine Verbreiterung und varicöse Auftreibung des Axencylinders, ein Zerfall der Markscheide ungleich häufiger. Klebs beschreibt direct hyperplastische Nervenfasern.

Der Centralcanal ist in vielen Fällen im Neoplasma vollkommen aufgegangen, man findet ihn nicht einmal mehr andeutungsweise erhalten; in andern Fällen ist er deutlich als Zellhaufen oder als Canal mit ganz kleinem Lumen erkennbar; mehrmal ist auch eine, aber in der Regel nur unerhebliche Erweiterung beschrieben.

Die Höhlen, welche in den Geschwülsten vorkommen, dürften wohl nur ausnahmsweise mit dem Centralcanale in einen ursächlichen Zusammenhang gebracht werden. Sollte sich dennoch hie und da Epithelauskleidung vorfinden, so dürfte es sich nur um eine rein zufällige Coincidenz handeln. Auffällig ist der Umstand, dass, wie aus verschiedenen Beschreibungen hervorgeht, und auch insbesonders Hoffmann hervorhebt, die Wand der Höhle oft sehr der bei einfacher Syringomyelie (Gliose) gleicht. Wie bei jener findet man sie öfters mit einer Membran ausgekleidet, die sich mikroskopisch aus welligen Faserzügen zusammengesetzt zeigt, ähnlich wie bei Syringomyelie, welche aus (vom Centralcanale ausgehender) centrale Gliose entstanden ist. Jedoch unterscheidet sie sich dennoch von letzterer. Es sind nämlich häufig in diese Faserzüge Geschwulstelemente eingelagert, welche das Bild völlig verändern und auch die feste Fügung lockern. Anders können sich Höhlen verhalten, welche sich räumlich erst an die Geschwulst anschliessen; sie können dann dieselben Charaktere zeigen, wie die gewöhnliche Syringomyelie; sie sind dann auch in der Regel nicht aus der Geschwulstbildung hervorgegangen. Einen solchen Uebergang von Gliawucherung in Gliom beschreibt Rosenblath und ist ein solcher auch von mehreren anderen Autoren ausdrücklich hervorgehoben.

Die Erkrankungen der Vorderhörner sind, wie aus dem oben Gesagten hervorgeht, bei den verschiedenen Formen der Syringomyelie sehr häufig und oft in bedeutender Intensität (c. f. Figur 8 u. 12) vorhanden. Bezüglich der Häufigkeit der Erkrankung möchte ich nur die von Bäumler erhobenen Zahlen citiren.

Unter 97 Fällen war vorhanden:

Eine	Betheiligung	beider Vorderhörner	14mal
„	„	des rechten Vorderhornes	5 „
„	„	„ linken „	5 „
„	„	beider Hinterhörner	21 „
„	„	des rechten „	5 „
„	„	„ linken „	6 „

Fig. 11.

Im linken Hinterhorne besteht eine intensive Gliawucherung. Das linke Vorderhorn ist vollkommen, das rechte zum Theile in dem Hohlraume aufgegangen. Die vordere Comissur ist verschwunden. Entlang dem hinteren Septum zieht ein schmaler Gliastreif.

Fig. 12.

Der Spalt, sowie dessen glioese Umkleidung haben in der ganzen Länge des Rückenmarkes (cf. auch Fig. 2) auf die Pyramiden-Seitenstrangbahnen übergegriffen und dieselben vollkommen zum Schwinden gebracht. Im Hinterstrange entlang den ventralsten Theilen des Septums besteht eine Gliawucherung mit Schwund der Nervenfasern.

Jedoch kann man sich in so lange keine richtige Vorstellung aus diesen Ziffern bilden, so lange man über die Längenausdehnung der Affection nichts weiss. Die Betheiligung der Vorderhörner kann aber in sehr kurzen Grenzen sehr erheblich wechseln, ja man kann an Schnitten einer Serie einmal das Vorderhorn vollkommen intact, an anderen Schnitten schwer geschädigt finden. Ich habe bereits früher erwähnt, dass nicht immer Gliose oder Höhlenbildung in den Vorderhörnern vorhanden sein muss, um dieselben functionsunfähig zu machen, sondern dass sich an den Ganglienzellen verschiedene Formen der Atrophie und Degeneration einstellen können. Critzman vertritt die Anschauung, dass diese Veränderungen sehr oft die primäre Rückenmarksaffection darstellen.

Bezüglich der Affection der Seitenstränge bei den nicht mit Tumorbildung zusammenhängenden Formen der Syringomyelie kann man ätiologisch zwei verschiedene Affectionen unterscheiden: Ausbreitung der Gliawucherung auf die Seitenstränge, Zerfall des gewucherten, neugebildeten Gewebes und Ausdehnung der Höhle auf das Territorium der Pyramidenseitenstrangbahnen einerseits, andererseits absteigende Degeneration. Anatomisch gehen beide Formen in einander über und man kann sehr oft nicht unterscheiden, ob secundäre Sklerose der Seitenstränge in Folge absteigender Degeneration besteht oder ob die centrale Gliawucherung auf die Seitenstränge übergegriffen hat (cf. Figur 2 u. 12).

Die Läsion der Pyramidenseitenstrangbahnen kann eine ausserordentlich schwere sein, dieselben können, wie in dem Falle XIII. vollkommen zu Grunde gehen. Das Ergriffenwerden erfolgt nur allmälig, so dass auf Marchi-Präparaten auch bei schweren Degenerationen stets nur vereinzelte Fasern schwarz gefärbt sind.

Auch die Kleinhirn-Seitenstrangbahnen können entweder in Folge des Fortschreitens der Gliawucherung auch auf die Randabschnitte des Rückenmarkes oder durch eine auf eine grössere Strecke sich ausdehnende Zerstörung der Clarke'schen Säulen geschädigt sein. Für beide Formen sind in den von mir mitgetheilten Beobachtungen Beispiele vorhanden. Verschiedene Autoren heben hervor, dass trotz weitgehender Destruction der Clarke'schen Säulen in ihren Fällen keine Sclerose in der Gegend der Kleinhirn-Seitenstrangbahnen eingetreten war. Ueber die Degeneration dieser Stränge im Bulbus medullae v. später.

Affectionen der Hinterstränge bei Syringomyelie. Es ist bereits seit langer Zeit bekannt und stets wieder betont worden, dass bei den uns beschäftigenden Krankheitsbildern kein Abschnitt der weissen Substanz so häufig und schwer in Mitleidenschaft gezogen wird, als die Hinterstränge. Der Hohlraum sowohl, als auch die Wucherungen um denselben respectiren in der Regel die weisse Commissur und dann muss bei einiger Ausdehnung des Processes sich derselbe nicht nur auf die graue Substanz, sondern auch naturgemäss auf die benachbarten Abschnitte weisser Substanz i. e. Hinterstränge ausdehnen.

Ich habe an den mir zur Verfügung stehenden Fällen von Syringomyelie und echten Tumoren die Hinterstrangsveränderungen eingehender studirt und mehrfach Veränderungen gefunden, welche mir in der Literatur zu wenig gewürdigt erscheinen.

Im Allgemeinen muss man die rein accidentellen Hinterstrangserkrankungen, welche nur eine Combination oder eine Complication mit einem anderen Krankheitsbilde darstellen, ausscheiden, um die der Syringomyelie eigenthümlichen Affectionen erkennen zu können. In Folge der bedeutenden Deformitäten des Rückenmarkes wird natürlich die Kenntniss dieser Anomalien im hohen Grade erschwert.

Drei Stellen sind es hauptsächlich im Hinterstrange, welche bei Syringomyelie besonders oft Aenderungen der Structur aufweisen. Es sind dies die an die graue Commissur angrenzenden Theile des Hinterstranges, die dem hinteren Septum anliegenden Theile der Goll'schen Stränge und eine zwischen dem Funiculus gracilis und cuneatus liegende Zone.

Das anatomische Bild weist eine ziemlich bedeutende Mannigfaltigkeit auf. Ist die Gliawucherung in der Gegend des Centralcanals eine bedeutendere und greift auf das Nachbargewebe über, so sieht man öfters an den an der Kuppe des Hinterstranges gelegenen Faserzügen (ventrales Hinterstrangsfeld Flechsig's) eine auffallende Rareficirung durch Auftreten breiter Gliazüge zuerst zwischen den Faserbündeln, später zwischen den einzelnen Nervenfasern. Die einzelnen Nervenfasern werden von der Gliawucherung gleichsam erdrückt und verschwinden; manchmal habe ich in diesem Abschnitte auch verdickte, varicöse Nervenfasern gesehen. Da die Gefässe sich manchmal in dieser Gegend so üppig entwickeln, dass man an der Kuppe der Hinterstränge

an einem Querschnitte 5—6, ja noch mehr Lumina von ziemlich bedeutend verdickten Gefässen sehen kann, geräth begreiflicher Weise der Rest der am weitesten nach vorne gelegenen Nervenfasern zwischen Glia- und Gefässwucherung arg in die Klemme, so dass man manchmal in den vordersten Antheilen der Hinterstränge auf einem grösseren Territorium keine einzige Nervenfaser mehr sieht. Dass wahrscheinlich bei diesem Faserschwunde den Gefässen keine unwesentliche Rolle zufällt, kann man aus den Bildern von jenen Abschnitten ersehen, an welchen die Arteria fissurae poster. sich ganz vorne gabelt und in annähernd querer Richtung je einen Ast gegen die Hinterhörner zu entsendet. Dann kann man unter Umständen sehen, wie bedeutend die Faserarmuth um das Gefäss herum ist, und dass zwischen diesem degenerirten Bezirke und dem faserarmen unmittelbar bei der Neubildung liegenden oft noch eine schmale Zone relativ wohlerhaltenen Gewebes liegt; letztere kann aber in einer anderen Schnittebene ebenfalls vollkommen zu Grunde gegangen sein. Der Umfang des in Anspruch genommenen Theiles des Hinterstranges wechselt, in der Regel wird kein grösserer Bezirk als das vordere Drittheil in der vollen Breite des Hinterstranges ergriffen. Dasselbe Gebiet kann auch von dem Hohlraume eingenommen, und in Folge dessen die Breite der Hinterstränge um ein Drittheil oder die Hälfte gekürzt werden (cf. Fig. 13).

Sehr häufig erfolgt das Fortschreiten der Gliawucherung auf den Hinterstrang in der Weise, dass man am Septum eine keilförmige, mit der Spitze nach der Peripherie gerichtete Anhäufung dicht verfilzten Neurogliagewebes wahrnimmt, welches mit der Wand der Höhle in unmittelbarer Verbindung steht, ihre unmittelbare Fortsetzung darstellt und in Folge dessen auch von gleicher Structur ist wie die peripher gelegenen Theile der Neubildung. Dieser Zapfen ist also kernreich, hat verdickte Gefässe und ein Netz feinster Gliafasern; mitunter sieht man in ihm die schönste Rarefaction mit Verschwimmen der scharfen Zeichnung und Auftreten heller durchsichtiger Partien. Der Keil erstreckt sich in der Regel nur entlang der vorderen Hälfte des Septums und reicht nur selten weiter nach hinten (v. Fig. 7 u. 10); er wird zumeist nicht so breit, dass er den ganzen dem Goll'schen Strange zukommenden Raum einnimmt.

Fig. 13.

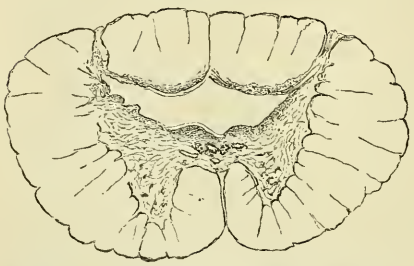

Der Hohlraum liegt in den vordern Abschnitten der Hinterstränge; vor ihm der doppelte Centralcanal sichtbar.

In seltenen Fällen ist die ganze Gliawucherung hauptsächlich auf die Hinterstränge u. zw. die medianen Antheile derselben beschränkt, der Spalt nicht in Folge dessen quer gestellt, sondern sagittal, parallel dem hinteren Septum und an Stelle desselben verlaufend. (Fig. 14). Die Gliawucherung kann entlang dem Septum bis an die hintere Peripherie reichen; sie ist dann ungemein dicht und massig (v. Fig. 10). Manchmal nimmt sie nur die Gegend der Goll'schen Stränge ein, wie in einem meiner Fälle, in anderen Beobachtungen, wie in den von Oppenheim, Simon, Rosenblath u. a., den grössten Theil oder das ganze Gebiet der Hinterstränge. (Fig. 15).

Derselbe Abschnitt der Hinterstränge kann auch dadurch verloren gehen, dass nicht Gliawucherung daselbst vorhanden ist, sondern dass der Centralcanal ein weit nach hinten reichendes, gerade im Septum endendes Divertikel entsendet, welches eine mehr oder minder stark gewucherte Wand besitzt und die ganzen vorderen Abschnitte der Goll'schen Stränge einnimmt. Bei congenitalen Hydromyelien ist dieser Abschnitt nahezu constant.

Fig. 14.

Eine ungemein dichte Gliawucherung greift vom Centrum des Rückenmarkes auf die Hinterstränge über, deren vorderste Antheile occupirend. Das neugebildete Gewebe entsendet Ausläufer zwischen die Goll'scheu und Burdach'schen Stränge. Der sagittal gestellte Spalt ist in seinen ventralen Antheilen von Cylinder-Epithel, in den dorsalen von Papillen ausgekleidet.

Nicht ganz identisch mit den früher erwähnten gliösen Processen ist eine Gruppe anderer. Man sieht häufig besonders schön an Carminpräparaten in den dem Septum angrenzenden Theilen der Goll'schen Stränge deutlich veränderte Stellen, welche in vielen Fällen nicht in den ventralsten Abschnitten der Hinterstränge am stärksten entwickelt sind, sondern in der Mitte die grösste Ausdehnung erlangen. An Carminpräparaten bemerkt man dann schon makroskopisch entlang des Septums einen auffallend roth gefärbten Streifen, welcher in der Mitte spindelförmig aufgetrieben erscheint und einen grösseren Theil des Querschnittes des Funiculus gracilis einnimmt; auch an Weigert-Pal Präparaten sieht man an den entsprechenden Stellen einen nicht unbeträchtlichen Faserausfall. Das mikroskopische Bild lehrt, dass es sich an solchen Stellen um eine Gliawucherung handelt, welche am Septum am stärksten ausgesprochen ist, zwischen den einzelnen Nervenfasern, dieselben gleichsam erdrückend in die Goll'schen Stränge eindringt und welche öfters durch eine schmälere Brücke feinfaserigen Neurogliagewebes mit der central gewucherten Substanz in Verbindung steht. Ich habe wiederholt in diesem Streifen, welcher eine der häufigsten Hinterstrangsveränderungen bei Syringomyelie (centraler Gliose) darstellt (cf. Fig. 2. u. 11), auffallend zarte Nervenfasern in grösserer Menge gefunden. Der Kernreichthum ist in dem Streifen oft nicht so stark, als in der gliösen Wucherung im Centrum. Von welchem Abschnitte die Wucherung ausgeht, ob von dem gliösen Septum oder von dem in ihm constant verlaufenden, oft stark veränderten Gefässe (Arteria fissurae poster.) habe ich nicht mit Sicherheit feststellen können, jedoch öfters den Eindruck gewonnen, dass an den Schnitten, an welchen die centrale

Fig. 15.

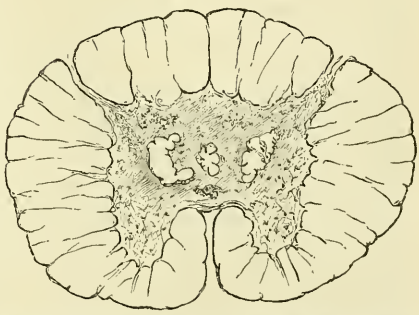

Der vordere Theil der Hinterstränge ist vollkommen durch eine Gliawucherung eingenommen, in welcher unregelmässig gestaltete Hohlräume sichtbar sind.

Läsion besonders schwer ausgesprochen, sogar von Ablagerung hyaliner Massen in die Gefässscheide begleitet war, die Gliawucherung sich besonders intensiv entwickelte. Die Gestalt des Gliastreifens wechselt auch innerhalb kurzer Strecken sehr erheblich und ich habe auch auf Serienschnitten nicht die Ueberzeugung gewinnen können, dass dieser Sclerose der Charakter einer systematischen (auf- oder absteigenden) Degeneration zukommt. Bekanntlich verläuft entlang dem Septum ein System von Nervenfasern, welches vor mehreren Jahren von Barbacci*) und Redlich**) nahezu gleichzeitig und in ganz analoger Wvise beschrieben wurde. Es handelt sich dabei um Fasern, welche in Form eines schmalen Streifens die Gegend um das Septum in der ganzen Breite der Hinterstränge einnehmen (Flechsig's ovales Feld); dieser Streifen rückt an tieferen Schnitten stets weiter nach hinten und endet im Niveau des Conus, indem er die an das Septum angrenzende hintere Ecke der Hinterstränge bildet. Ich habe vor Kurzem an einem Rückenmarke, welches in der Höhe des 12. Brustwirbels total zerquetscht wurde, dieselbe absteigend degenerirende, bisher nicht oft gesehene Bahn bis in den Conus medullaris verfolgen können. Soweit Beobachtungen vorliegen, findet sich dieses absteigend degenerirende Feld im untersten Brustmarke, im Lendenmarke und dem Conus medullaris, während die früher von mir beschriebene Läsion in den verschiedensten Höhen des Rückenmarkes, auch im Halsmarke in gleicher Weise beobachtet werden kann. Es spricht weiters die unregelmässige Form der bei Syringomyelie beobachteten Streifen und endlich der Umstand dagegen, dass derselbe auch an den tiefsten Schnitten nicht weiter gegen die Peripherie rückt, vielmehr nur selten und nur mit der Spitze dieselbe erreicht.

Ein anderes bei Syringomyelie sehr häufig degenerirendes Feld, welches auch nur wenig bekannt ist, liegt zwischen Goll'schen und Burdach'schen Strängen und ist häufig auf beiden Seiten in gleicher Weise ergriffen. (Vergl. Fig. 14). Auch diese Degenerationsstreifen halten sich nicht an eine bestimmte Höhe des Rückenmarkes, sondern ich habe dieselben mehrmals im untersten Brust- und Lumbalmarke, in anderen Fällen im oberen Brust- und Halsmarke gefunden. Auch dieser Degenerationsstreif zeichnet sich durch Eigenthümlichkeiten aus, welche dessen Zugehörigkeit zu der centralen Wucherung sicherstellen. Der Streifen beginnt an der centralen Gliawucherung, in welche er ohne erkennbare Grenze übergeht, mit breiter Basis und zieht nun wieder keilförmig zugespitzt in das Gebiet zwischen Funiculus gracilis und cuneatus; er erreicht die hintere Peripherie des Rückenmarkes nicht, sondern beschränkt sich in der Regel auf die vorderen zwei Drittheile der Breite der Hinterstränge. Seine Längenausdehnung ist also häufig geringer als die des medialen Keiles, jedoch ist er zumeist nicht unerheblich breiter. Sind alle drei Streifen an einem Präparate sichtbar, so resultirt daraus öfters eine fahnenförmige Figur. Die Grenze des Keiles ist an den von mir durchmusterten Präparaten keine scharfe, sondern es geht die Gliawucherung mit erheblicher Verbreiterung der Septen, bedeutendem Faser-

*) Barbacci: Contributo anatomico e sperimentale alle studie degenerazioni secondarie. Lo sperimentale 1891, p. 395 u. 406.

**) Redlich: Centralblatt für Nervenheilkunde 1891.

schwunde in den am meisten afficirten Partien, jedoch mit allmälig gegen das gesunde Gewebe abklingenden Veränderungen einher. Der Kernreichthum dieses Feldes ist ebenso wie im medianen Gebiete oft ein geringerer als der des centralen, neugebildeten Gewebes. Manchmal verläuft der Streifen in gerader Linie, in andern Fällen ist er S-förmig gewunden.

Die Bedeutung dieser Degenerationen ist mir derzeit noch unklar. Ich habe diese Veränderungen manchmal in zwei, ja drei aufeinanderfolgenden Segmenten des Rückenmarkes wiedergefunden. ohne bezüglich der Form und Ausdehnung der degenerirten Zone solche Differenzen zu sehen, als dies bezüglich der medianen Zone der Fall ist. Die eben beschriebenen Laesionen der Hinterstränge können auf zweierlei Weise entstanden sein: 1. In Folge der directen Propagation des glioesen Wucherungsprocesses auf die weisse Substanz und in diesem Falle muss erst die Erklärung für die Thatsache gesucht werden, warum gerade eine bestimmte Zone der weissen Substanz des Rückenmarkes immer wieder vorzugsweise von der Gliose ergriffen wird. 2. Oder man müsste daran denken, ob nicht das befallene Gebiet mit dem kommaförmigen, (absteigend degenerirenden) Felde von Schultze übereinstimmt. Mit Sicherheit lässt sich ja wegen der Verzerrungen und Verziehungen, welche das Rückenmark in Folge des centralen Processes erlitten hat, nicht angeben, ob die Stelle der Veränderungen mit jener identisch ist, an welcher Schultze die absteigenden Degenerationen constatirt hat. Aus dem blossen mikroskopischen Bilde wage ich nicht mit Sicherheit zu entscheiden, ob wenigstens in einigen meiner Fälle eine systematische Degeneration vorgelegen hat oder nicht. In anderen Fällen war allerdings das Uebergreifen der centralen Gliose ein so auffälliges, das Bild ein so völlig gleiches, dass wir daselbst wohl nur einen zufällig auf dieses Terrain gerathenen Abschnitt der centralen Gliose vor uns hatten. Die Fälle der letzten Kategorie hielten sich nicht an eine bestimmte Höhe des Rückenmarkes. In zwei anderen Fällen, bei welchen ein directes Uebergreifen der Gliose unwahrscheinlich war, fand ich die Alterationen nur im untern Brustmark. Die Höhe würde also mit den von Schultze gemachten Angaben nicht vollständig stimmen. (Schultze fand die Degenerationen im oberen und mittleren Brustmarke.) Das Gleiche gilt von einer andern Beobachtung, bei welcher ich das Degenerationsgebiet nur im oberen Halsmarke wahrnehmen konnte. Sollte es sich dennoch um absteigende Degenerationen handeln — und dieser Fall erscheint nach meinen Präparaten nicht ausgeschlossen, so könnte zur Erklärung des Zustandekommens der Laesion sowohl die Ansicht von Tooth, als auch die von Marie herangezogen werden. Nach ersterem Autor handelt es sich um eine Degeneration der Commissurenfasern, nach letzterem um eine absteigende Erkrankung nach transversaler Laesion der grauen Substanz. Beide Bedingungen waren in den von mir beobachteten Fällen oberhalb der laedirten Stelle gegeben.

Die Wurzeleintrittszonen werden durch die eben geschilderten Hinterstrangserkrankungen in der Regel nicht tangirt. Erscheinen sie ergriffen, so ist dies auf Rechnung anderer Factoren zn setzen. So war in einem meiner Fälle die glioese Neubildung am Apex des Hinterhornes über die Peripherie des Rückenmarkes vorgetreten und hatte durch

Druck eine Wurzel gänzlich zum Schwunde gebracht. Mangels des Fehlens anderweitiger tabischer Veränderungen musste ich eine höher gefundene Degeneration der Wurzeleintrittszone derselben Seite mit der Schädigung der hintern Wurzel in causalen Zusammenhang bringen. Vielleicht dürfte die Degeneration besonders leicht dadurch sich entwickelt haben, dass die lateral von der Wurzel gelegene Neubildung gerade an jener Stelle die hintere Wurzel comprimirte, auf welche vor Kurzem Obersteiner und Redlich aufmerksam gemacht haben. Dieselbe hat nach den Ausführungen dieser Autoren knapp vor dem Eintritte in das Rückenmark eine halsartige Einschnürung, welche einen locus minoris resistentiae darstellt. Ähnlich zu Stande gekommene Wurzellaesionen beschreibt auch Hoffmann. Es wäre immerhin möglich, dass bei Ergriffensein mehrerer Hinterwurzeln hiedurch eine eigenartige Hinterstrangserkrankung zu Stande kommen würde, welche stark an die tabische erinnern könnte. Ob die multiple Erkrankung der hintern Wurzeln in einem Falle Schüppels auf diesem Wege entstanden ist, habe ich aus der Beschreibung nicht ersehen können.

Fig. 16.

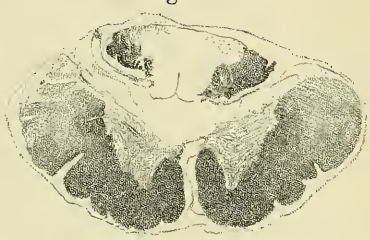

Vergl. den Text.

Fig. 17.

Schnitt durch das obere Brustmark. Es handelt sich um denselben Fall, wie in der früheren Abbildung. Durch den Krankheitsprocess sind der grösste Theil der grauen Substanz und die Hinterstränge vollkommen vernichtet.

Eigenartige Bilder im Hinterstrange können bei Syringomyelie noch dadurch zu Stande kommen, dass zu Laesionen, welche wir nach unsern heutigen Kenntnissen unbedingt als aufsteigende Degenerationen bezeichnen müssen, noch von der in derselben Höhe befindlichen Gliose aus Alterationen der Hinterstränge hinzutreten und so das Aussehen der degenerirten Abschnitte wesentlich ändern. So war in einem meiner Fälle der Hinterstrang im mittleren Halsmarke folgendermassen verändert (Fig. 16): Der Goll'sche Strang war in Folge der im Brustmarke die ganzen Hinterstränge betreffenden Erkrankung (cf. Fig. 17) vollständig degenerirt und hob sich an Pal-Präparaten durch seine ganz weisse Farbe scharf von den dunkel gefärbten Burdach'schen Strängen ab. Das degenerirte Feld war aber ein grösseres als unter gewöhnlichen Umständen. Ventralwärts gewann es an Ausdehnung, indem die ganze Gegend, welche sonst durch das ventrale Hinterstrangsfeld eingenommen ist, theils durch Uebergreifen der Gliose, theils in Folge von Gefässveränderungen degenerirt war. Dorsalwärts erschien das weisse (degenerirte) Gebiet breiter, indem sich beiderseits im hintersten Abschnitte des Keilstranges in den dem Funiculus gracilis angrenzenden Partien völlig symmetrische umfangreiche Sklerosen entwickelt hatten, welche theils als secundär degenerirte Stellen in Folge aufsteigender Erkrankung des Burdach'schen Stranges, theils als Gefässsklerosen aufzufassen waren und in die Sklerose der Goll'schen Stränge übergingen.

Alle bisher geschilderten Veränderungen gehören entweder der Syringomyelie zu, oder sind secundär durch dieselbe bedingt. Das Bild der Hinterstrangserkrankung bei Syringomyelie wird aber noch mannigfaltiger durch den Hinzutritt von Erkrankungsprocessen derselben, welche rein zufällige Combinationen darstellen. Eine von diesen, welcher klinisch wie anatomisch keine weittragende Bedeutung zukommt, ist die im Gefolge von Gefässveränderungen auftretende perivasculäre Sklerose, welche man besonders oft bei alten Leuten findet, auch in mehreren meiner Fälle vorhanden war, und in neuerer Zeit besonders eingehend von Ketscher und Redlich beschrieben wurde. Man findet um verdickte und sklerotische Gefässe Verbreiterung des Stützgewebes und Schwund von Nervenfasern. Sehr hochgradig waren in meinen Fällen die Veränderungen nicht.

Klinisch wie pathologisch anatomisch fällt eine viel grössere Bedeutung der Combination mit Tabes dorsalis zu. Sie scheint an und für sich kein übermässig seltenes Vorkommnis zu sein, jedoch ist die Zahl der publicirten Fälle noch eine geringe. Greift der glioese Process nicht weit auf die Hinterstränge über, so kann das tabische Hinterstrangsbild durch die früher erwähnten, bei Syringomyelie häufigeren Degenerationen wesentliche Modificationen erleiden. Bei Tabes bleiben in der Regel mehrere Abschnitte der Hinterstränge von der Degeneration verschont. Es sind dies vorzugsweise das ventrale Hinterstrangsfeld, und eine zwischen Goll'schen und Burdachen'schen Strang gelegene Zone, welche dem Schultze'schen kommaförmigen Felde entspricht. Wir haben früher gesehen, dass gerade diese Abschnitte des Hinterstranges bei Syringomyelie häufig erkranken und in Folge dessen kann bei dieser combinirten Affection der Hinterstrang weit schwerer afficirt sein, als es sonst bei Tabes der Fall ist. (cf. Fig. 18, 19, 20, 21).

Von mehreren Autoren, welche Fälle von Tabes, combinirt mit Syringomyelie haben beobachten können, ist die Frage aufgeworfen worden, ob eine rein zufällige Combination beider Krankheiten vorgelegen hatte, oder ob zwischen beiden ein inniger Zusammenhang bestehe. Eisenlohr theilt eine Beobachtung mit, welche das Auftreten einer Gliose und Syringomyelie bei einem Falle von syphilitischer Tabes zum Gegenstande hat. Die Entstehung der Syringomyelie war aus einem, im vordersten Abschnitte der Hinterstränge gelegenen Focus deutlich nachweisbar. Eisenlohr nimmt an, dass die im linken Hinterstrange auftretende Gliose direct ihre Entstehung aus der mit der typischen Hinterstrangsaffection verbundenen Gliawucherung genommen hat; ein zufälliges Zusammentreffen ist mit Rücksicht auf den evidenten Anfang der Gliawucherung im Degenerationsfelde der Tabes unwahrscheinlich. Auch Nonne konnte einen Fall einer typischen Tabes bei einem Syphilitischen untersuchen, welcher gleichzeitig centrale Gliomatose hatte; letztere wies an einzelnen Stellen einen localen Zusammenhang mit den degenerirten Hintersträngen auf und legte somit den Gedanken an einen genetischen Zusammenhang zwischen ihr und der Gliavermehrung der tabisch veränderten Rückenmarkspartie nahe.“ In der kurzen Notiz über den Fall von Jegorow lautet es: Die postmortale Untersuchung ergab ausser tabischer Degeneration Meningitis der Sacralpartien und syphilitischen Veränderungen der Gefässe, einige Spalten im Rückenmarke, die ihrer

Genese nach mit der im selben Rückenmarke gefundenen localen Hyperplasie der Neuroglia zweifellos verwandt sind. Redlich berichtet über einen Fall von typischer Tabes dorsalis mit starker Höhlenbildung durch das ganze Brustmark hindurch. Redlich fasst die Höhle wegen der zum grossen Theile vorhandenen Epithelauskleidung als erweiterten Centralcanal auf und glaubt, dass eine geringe Erweiterung des Centralcanals und eine Wucherung seines Epithels angeboren war, der Hauptgrund für die Höhlenbildung aber in einer nachträglich eingetretenen Rareficirung der Umgebung zu suchen ist. Eine Ursache für die Affection der grauen

Fig. 18.

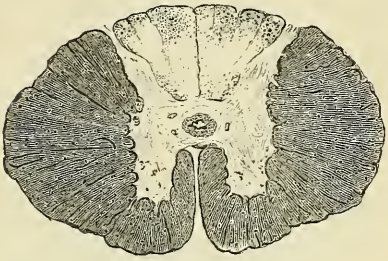

Typische tabische Hinterstrangsveränderung. Um den Centralcanal ein Ring gewucherter Glia. (Mittleres Brustmark).

Fig. 19.

Durch Syringomyelie modificirte tabische Hinterstrangsveränderung. Das ventrale Hinterstrangsfeld ist nahezu vollkommen verödet. Sonst die gewöhnlichen Anomalien. Im Centrum die weite, streckenweise von Cylinderepithel ausgekleidete, nur von einem schmalen Gliasaume umgebene Höhle.

Fig. 20.

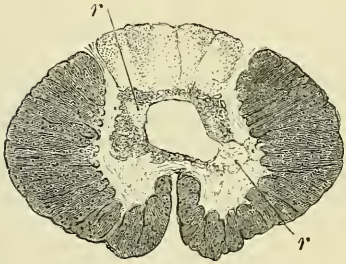

Im Hinterstrange ist in Folge der centralen Gliawucherung das ventrale Hinterstrangsfeld und beiderseits das zwischen dem Goll'schen und Burdach'schen Strange gelegene Gebiet in seinen ventralen Antheilen verödet. Der breite glioese Ring ist mehrfach rareficirt (r).

Fig. 21.

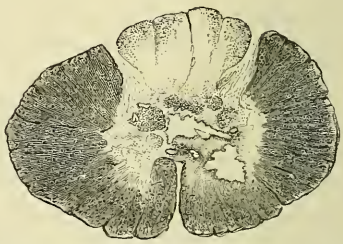

In den Hintersträngen sind durch die Vorgänge im Centrum des Rückenmarkes die in den ventralen Abschnitten verlaufenden Nervenfasern vollkommen zu Grunde gegangen. Die Gliawucherung, an den im Halbkreise gestellten Kernanhäufungen kenntlich, ist hyalin degenerirt. Aehnliche Degenerationsvorgänge mit Resorption des zu Grunde gegangenen Gewebes und Höhlenbildung haben im rechten Vorderhorne stattgefunden.

Commissur, die zur Lockerung und zum Untergang ihres Gewebes führte, glaubt Redlich in der bestehenden, hochgradigen Tabes finden zu können, in der Weise, dass es durch die Schrumpfung der Hinterstränge zu Veränderungen in der Circulation und damit zu hochgradigen Ernährungsstörungen der periependymären Substanz kam. Oppenheim, dem wir schon früher (1884) eine klinisch-anatomische Mittheilung über diesen Gegenstand verdanken, hat mit Rücksicht auf einen zweiten, anatomisch von ihm untersuchten Fall nochmals sich über diese Frage ausgesprochen. Oppenheim betrachtet das Nebeneinand des glioesen Processes und der andern Hinterstrangsveränderungen nicht

als zufälliges Ereignis, sondern fasst die Hinterstrangdegeneration als eine Componente des glioesen Processes auf und äussert sich dahin, „dass die Gliose die Tendenz besitzt, sich mit Degenerationszuständen im Hinterstrangsgebiete zu verbinden, die eine grosse Verwandtschaft oder sogar völlige Identität mit der pathologisch-anatomischen Ursache der Tabes dorsalis bekunden.“ Ich verfüge über eine klinisch wie anatomisch studirte Beobachtung, bei welcher klinisch die Erscheinungen der Tabes denen der Syringomyelie vorauseilten. Die im Rückenmarke gefundene Höhle entspricht zumeist gemäss ihrer Epithelauskleidung dem erweiterten Centralcanale, welchermehrfach auf Kosten des ihn umgebenden glioesen Ringes sich vergrössert. Die tabischen Veränderungen im Rückenmarke sind die typischen, einer dorso-lumbalen Erkrankung entsprechenden, mit Degenerationen der Lissauer'schen Randzone, des Fasernetzes der Clarke'schen Säulen und den Hinterstrangsveränderungen. Die centrale Gliawucherung geht öfters auf die Hinterstränge diffus in die sklerotischen Abschnitte über, grenzt sich zumeist aber scharf ab. Die Erweiterung der Höhle, welche besonders gerne nach hinten erfolgt, wird, wie es scheint, zum Theile durch Gefässprocesse eingeleitet. (cf. die Figuren 22, 23, 24, 25, 26). Ein ausgesprochener causaler Zusammenhang zwischen Hinterstrangserkrankung und Höhlenbildung war für mich nicht ersichtlich, wenn auch zugegeben werden muss, dass jede der beiden Erkrankungen durch die andere modificirt wurde.

Fig. 22.

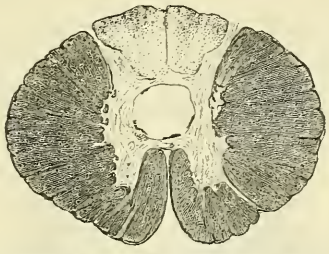

Im Centrum eine grosse, zum Theile mit Centralcanalepithel ausgekleidete Höhle. Typische tabische Hinterstrangsveränderung.

Immerhin wäre die Möglichkeit zuzugestehen, dass aus der bei Tabes vorhandenen, secundären Gliawucherung eine circumscripte Gliose hervorgeht, oder aus der centralen Gliose eine der Tabes sehr ähnliche Hinterstrangsveränderung. Ist ja doch das Neurogliagewebe bei der centralen Gliose und der secundären Sklerose im Wesen die gleiche Substanz, und hat selbst Schultze, welcher als erster den Ausdruck „Gliose“ vorschlug, zugegeben, dass es sich zwischen der gewöhnlichen Sklerose und der eigentlichen Gliose um fliessende Grenzen handle. Ueber die Beziehungen dieser beiden, eigentlich nur quantitativ verschiedenen Wucherungen des Stützgewebes hat sich in den letzten Jahren eine Controverse aus Anlass einiger Befunde bei der Friedreich'schen Krankheit entsponnen. Dejerine und Letulle behaupteten, dass es sich bei der Friedreich'schen Krankheit um eine Gliose („Sclerose nevroglique“) handle. Als Beweis hiefür führten die Autoren den Befund eines „periependymären Glioms“ in ihrem eigenen Falle, den Befund einer Veränderung des Centralcanals in den Fällen von Ormerod, Newton Pitt und E. v. Smith an und citiren einen von Friedreich selbst beschriebenen Fall (den vierten von ihm mitgetheilten), in welchem Friedreich im untern Dorsaltheile des Rückenmarks zwei Canäle vorfand, welche zum grösseren Theile in der grauen Substanz, zum kleineren in der Markmasse der Seitenstränge lagen und nach der genauen Beschreibung,

wie Schultze selbst annimmt, wohl als Syringomyelie mit Gliawucherung aufzufassen sind. Als weitere Eigenart der Sclerose nevroglique führen Dejerine und Letulle an, dass jede Verdickung der Gefässe wie bei der gewöhnlichen Sklerose und auch in den Seitensträngen ihres Falles fehlte, und dass sich auf Querschnitten ein welliges Gefüge der Gliafasern vorfand. Blocq und Marinesco erkannten diese Anschauung nicht an und Schultze verwirft die von beiden Autoren aufgestellten Unterschiede zwischen der secundären Sklerose in den Seitensträngen und ihrer Sclerose nevroglique in den Hintersträngen, trennt vielmehr aber letztere neuerlich scharf von der gewöhnlichen Sklerose. Schon früher hatte Weigert

Fig. 23.

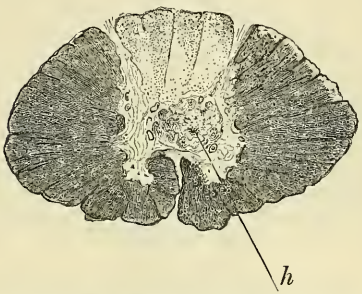

In den centralen Abschnitten eine mächtige Gliawucherung, welche in ihrer Mitte von einer grösseren Haemorrhagie durchsetzt ist. Um die Gliose herum die Gefässe stark erweitert. Das ventrale Hinterstrangsfeld degenerirt; ausgesprochene tabische Degeneration der Hinterstränge.

Fig. 24.

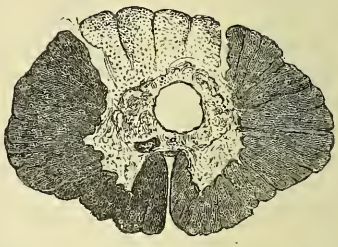

Ein um mehrere Millimeter höher (als Fig. 23) geführter Schnitt. Die mächtige centrale Gliose ist zum Theile zerfallen und ein ziemlich grosser Hohlraum in der Neubildung entstanden. Hinterstrangsveränderung wie früher.

Fig. 25.

Fig. 26.

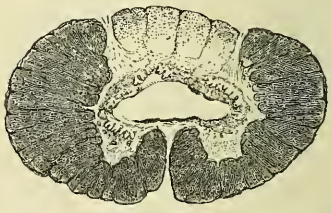

Im Gliaringe sind deutlich Papillenbildungen sichtbar. Die Höhle ist zum Theile mit Cylinderepithel umkleidet. In Fig. 26 bereitet der von der hintern Wand der Höhle vorspringende Gliazapfen die Zweitheilung des Raumes vor.

darauf hingewiesen, dass nach seiner neuen Färbung die Neurogliawucherung in den Hintersträngen bei Friedreich'scher Krankheit, bei der multiplen Sklerose, bei der auf- und absteigenden Degeneration durchaus identisch sei. Die Unterschiede waren nur quantitativer Art. Schultze weist endlich noch darauf hin, dass gerade im Gegensatze zu seiner Gliose bei der gewöhnlichen Sclerose die einfache Fibrillarvermehrung überwiege, ganz wie es für die Gliawucherungen in den Hintersträngen bei Friedreich'scher Krankheit von Dejerine angegeben war.

Aus diesen Controversen geht meiner Anschauung nach als Ergebnis hervor, dass die Verhältnisse bei der Friedreich'schen Krankheit in Bezug auf die Syringomyelie im Wesentlichen die gleichen sind wie bei Tabes und dass in manchen Fällen die centrale Gliose von der

Sklerose der Hinterstränge ausgehen, in andern Fällen aber durch dieselbe nur in ihren Entwicklungs- und namentlich den Rückbildungsvorgängen beeinflusst werden mag.

Anatomische Erkrankungen des Bulbus medullae. Die Affectionen, welche die Medulla oblongata im Verlaufe der uns beschäftigenden Erkrankungen betreffen können, sind mehrfacher Art, im Allgemeinen aber gleich den klinischen Bulbärerscheinungen noch sehr wenig gekannt und gewürdigt.

Wir haben — soweit die jetzigen Kenntnisse reichen — zum mindesten drei verschiedene Arten von Bulbärlaesionen zu unterscheiden.

Die erste umfasst die Geschwulstformen der Medulla oblongata mit der Neigung zum Zerfalle. (Hierher gehören sowohl die von der Medulla oblongata nach abwärts, als auch die vom Rückenmarke aufwärts wuchernden Tumoren).

Die zweite enthält die glioesen Wucherungen oder einfachen Zerfallsprocesse, welche sich vom Rückenmarke bis in die Medulla oblongata erstrecken.

Zur dritten sind die secundären Veränderungen in der Medulla oblongata zu rechnen, bedingt durch aufsteigende Degenerationen vom Rückenmarke aus oder durch Laesionen in der Medulla oblongata selbst.

Sehr häufig verräth sich die Theilnahme der Medulla oblongata schon makroskopisch durch das veränderte Aussehen derselben. Ist der Bulbus medullae Sitz einer Geschwulstbildung, so erkennt man dies in der Regel an einer mächtigen Auftreibung, wie dies in einer grösseren Zahl von Fällen ausdrücklich hervorgehoben ist. Durchschnitte durch das erhärtete Präparat zeigen dann schon in der Regel makroskopisch verwischte Zeichnung oder direct den Tumor, welcher sich manchmal weit in den vierten Ventrikel hinein vorwölbt. Ist aber eine Gliose oder ein einfacher Zerfall in der Medulla oblongata ähnlich wie im Rückenmarke vorhanden, so fällt beim Betrachten der Querschnitte häufig die ganz ausserordentliche Assymmetrie auf, welche von verschiedenen Beobachtern (Hoffmann, Miura u. a.) erwähnt und auch von mir gesehen wurde. Sie kann so beträchtlich werden, dass der Querschnitt der einen Seite kaum halb so breit ist, wie der der andern. Ausserdem bemerkt man öfters eine Spaltbildung, welche, wie gleich ausgeführt werden soll, bestimmte Stellen des Querschnittes bevorzugt.

Die mikroskopische Untersuchung ergibt bei Gegenwart von Tumoren nichts, was für den Standort derselben charakteristisch wäre. Die Infiltration ist entweder eine mehr diffuse und betrifft den grössten Theil des Querschnittes oder es hebt sich der Tumor mehr minder scharf ab. Je nach der Ausbreitung und der Entwicklung der Geschwulst ist dann noch die Zeichnung des Querschnittes zu erkennen oder es sind die meisten nervösen Gebilde in seinem Bereiche vollständig zu Grunde gegangen. Die Ausdehnung des Tumors kann eine so beträchtliche sein, dass nahezu alle in der Medulla oblongata gelegenen Nervenkerne zerstört werden, wie in dem Falle von Mennicke, oder es sind nur mehrere Anhäufungen grauer Substanz geschädigt. Manchmal entwickelt sich im Centrum des Tumors eine von deutlich contourirten Wänden gebildete Höhle, welche ganz den im Rückenmarke gefundenen gleicht oder es schliesst sich die Neubildung an eine bis an das oberste Halsmark reichende Spaltbildung an.

Was nun die anderweitigen Affectionen der Medulla oblongata anbelangt, so mag vor allem bemerkt werden, dass für einen Theil der Spaltbildungen Zerfall gewucherten Gliagewebes oder Einschmelzungsvorgänge im Gefolge von Gefässerkrankungen als Ursache angesprochen werden können, für andere Fälle aber wie in einer meiner Beobachtungen diese Erklärungsversuche im Stich lassen.

Am häufigsten stellt sich der Process in folgender Weise dar: In der Gegend der Pyramidenkreuzung findet sich nur selten eine grössere Höhle, häufiger bestehen mehrere Spalten. Die meisten derselben liegen hinter der Pyramidenkreuzung und ziehen entweder in der Richtung eines Hinterhornes in die Substantia gelatinosa Rolandi und in die aufsteigenden Quintuswurzel, (cf. Fig. 27) oder gehen direct auf die Hinterstränge in der Richtung des Septum posticum über. Es ist vielleicht nicht unwichtig, die von mehreren Autoren nur ganz nebenbei erwähnte Beobachtung hervorzuheben, dass gerade in dieser Höhe öfters im Vorderstrange Spalten auftauchen, welche in Verbindung mit dem hinter der Pyramidenkreuzung befindlichen System von Hohlräumen stehen, während sonst im Rückenmarke der Vorderstrang kaum je den isolirten Sitz einer Spaltbildung oder eines abgeschnürten Divertikels bildet. Noch im obersten Halsmarke können sich ganz ähnliche Hinterstrangsveränderungen wie die früher im Rückenmarke beschriebenen finden; insbesonders habe ich zweimal den glioesen Streif zwischen Goll'schen und Burdach'schen Strängen noch im obersten Halsmarke deutlich wahrnehmen können.

Fig. 27.

Schnitt aus der Höhe der Pyramidenkreuzung. Der Spalt und die Gliawucherung ziehen in das rechte Hinterhorn, ein Ausläufer auch in den Hinterstrang, ein anderer gegen das linke Vorderhorn. Degeneration der rechten aufsteigenden Trigeminuswurzel.

Höher oben beschränkt sich der Process mit Vorliebe auf eine Seite; selten werden beide Seiten ergriffen. Oft sind beide Hinterstrangskerne vollständig in dem Zerfallsprocesse zu Grunde gegangen. In der Höhe dieser Kerne zieht der Spalt zumeist schief von rückwärts innen nach aussen und ventralwärts, erreicht oft den Boden des 4. Ventrikels, endet aber in der Regel blind unter demselben, indem er durch eine Schichte Glia- oder auch Nervengewebes von demselben geschieden ist. Auf dem Zuge nach aussen zerstört oder beschädigt der Spalt oder Gliastreif die Schleifenfasern, den Vagus-Accessoriuskern, manchmal auch die Hypoglossusfasern, die Substantia gelatinosa Rolandi, die aufsteigende Quintuswurzel, mitunter bei grösserer Breite auch die aufsteigende Glossopharyngeuswurzel Obersteiner's (Stilling's Solitärbündel), wie in einer meiner Beobachtungen. In noch höheren Schnittebenen werden die Fibrae arcuatae internae, das Corpus restiforme, ja sogar wie in einem meiner Fälle die Fibrae arcuatae externae stark in Mitleidenschaft gezogen, manchmal auch der Glossopharyngeuskern und der Hypoglossuskern stark laedirt. In der Regel hört die Spaltbildung

in der Höhe des Acusticuskernes auf. Manchmal ist noch der Facialiskern in grösserem oder geringerem Umfange durch Gliawucherung oder Höhlenbildung lädirt. Die Spaltbildung ist nur selten von grösserer Breite, zumeist ist gerade nur ein Lumen wahrnehmbar; er zieht öfters so geradlinig, als wenn er durch einen Schnitt erzeugt worden wäre. Die Wandung besteht aus zerfallendem, hyalin oder schleimig degenerirten Gewebe, oder ist ähnlich wie im Rückenmarke gebaut. Mitunter ist der Uebergang vom gesunden Gewebe aus ein so schroffer, dass man ein Artefact annehmen würde, wenn nicht secundäre Degenerationen vorhanden wären, Die Affection der Nervenkerne ist verschieden stark ausgesprochen; nicht selten sind nur Abschnitte derselben zerstört, manchmal überhaupt nur die Ganglienzellen geschädigt, kugelig, pigmentreicher, kurz degenerirt.

Fig. 28.

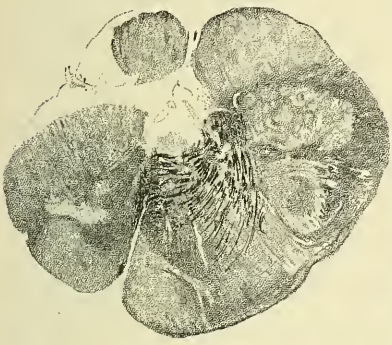

Schnitt aus der Höhe der Schleifenkreuzung. Während rechts die bogenförmig um den Centralkanal ziehenden Schleifenfasern intact erscheinen, sind sie links durch die Spaltbildung völlig vernichtet. Der Spalt schädigt auch die Hinterstrangskerne, die aufsteigende Trigeminus- und Glossopharyngeuswurzel. Auffällige Assymmetrie des Querschnittes.

Fig. 29.

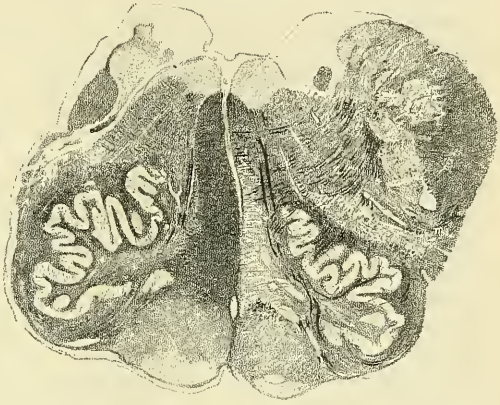

Degeneration der gekreuzten Schleife. Neben der Raphe sieht man rechts die Schleife in ihrer ganzen Ausdehnung degenerirt Durch den noch immer auf der linken Seite sichtbaren Spalt sind die Fibrae arcuatae internae durchtrennt, und die aufsteigende Trigeminus- und Glossopharingeuswurzel und das Corpus restiforme schwer geschädigt. Die Fibrae arcuatae externae erscheinen links degenerirt. Assymmetrie des Querschnittes der Medulla oblongata.

Ich habe früher erwähnt, dass man mitunter wie Schultze, Miura, Hoffmann (in zwei Fällen) und auch ich zweimal gesehen haben, die Schleifenfasern vor der Kreuzung durchtrennt beobachtet hat. Das Bild ist ein ungemein scharfes und präcises. Während auf der gesunden Seite die auf Pal-Präparaten schön dunkel gefärbten, um den Centralcanal in weiten Bögen herumziehenden Fasern deutlich sichtbar sind, fehlen sie auf der andern Seite so vollständig, dass man auch im mikroskopischen Bilde auf vielen Schnitten auch nicht eine einzige Schleifenfaser entdecken kann. (cf. Fig. 28). Man bemerkt dann auch schon an Präparaten, welche noch diese Verhältnisse aufweisen, in höheren Schnittebenen eine auffällige Differenz in der Färbung und der Ausdehnung der Schleifenschichte beider Seiten. Während (bei halbseitiger Erkrankung) die gekreuzte Schleife der den Spalt tragenden Seite vollkommen normale Verhältnisse darbietet, ist die Schleife der andern Seite schmäler, sehr faserarm und erscheint dementsprechend an Carminpräparaten mehr roth, an Pal-Präparaten heller als der entspre-

chende Abschnitt der andern Seite. (cf. Fig. 29). Häufig ist die Degeneration in dem mehr ventral gelegenen Theile der Schleife stärker ausgesprochen. In wie weit dieses Verhalten in Einklang zu bringen ist mit der räumlichen Anordnung der Schleifenfasern nach der Kreuzung müssen erst weitere Untersuchungen lehren. In der degenerirten Schleifenschicht wurden Körnchenzellen zwischen den Maschen der Substantia reticularis alba nachgewiesen (Westphal). Die aufsteigende Degeneration der Schleife ist bereits mehrmals weiter nach aufwärts verfolgt worden, so von Miura; Rossolimo hat die Bahn bis in den rothen Haubenkern degenerirt gefunden. Leider ist noch nicht mit Sicherheit festgestellt, ob bei intacter Schleifenbahn eine Degeneration derselben erfolgt, wenn ein Theil der grauen Hinterstrangskerne zu Grunde geht, nachdem bei Herausnahme des Rückenmarkes mehrmals gerade diese wichtige Partie geschädigt wurde. In einem meiner Fälle war ein Stück des obersten Halsmarkes mit den Hinterstrangskernen in Verlust gerathen. Jedoch glaube ich, dass von mehreren Autoren (u. a. besonders von Rossolimo) mit Recht vermuthet wird, dass in ihren Fällen die aufsteigende Schleifendegeneration durch Kernlaesion bedingt war.

Wir haben nun eine der secundären Veränderungen in der Medulla oblongata kennen gelernt. Eine andere ist die Erkrankung der aufsteigenden Trigeminuswurzel. Es ist bereits erwähnt worden, dass oft eine Spaltbildung oder Gliawucherung in der Trigeminuswurzel stattfindet, also eine directe Schädigung derselben. An sie anschliessend kann man, wie in einer meiner Beobachtungen eine auffallende Faserarmut der aufsteigenden Trigeminuswurzel einer Seite constatiren, welche wie in vielen Fällen von Tabes dorsalis nach oben zu allmälig an Intensität abnimmt und sogar auf höheren Schnitten gar nicht mehr zu entdecken ist. Diese letztere Art der Degeneration ist also für Syringomyelie nicht charakteristisch.

Eine dritte, bisher selten beobachtete secundäre Veränderung, durch Laesion in der Medulla oblongata bedingt ist die aufsteigende Degeneration des corpus restiforme.

Eine andere Gruppe von secundären Sklerosen der Medulla oblongata ist verursacht durch die Fortsetzung der Erkrankung cerebralwärts degenerirender Bahnen auf ihre in der Medulla oblongata ziehenden Antheile. Relativ häufig sind durch Uebergreifen des Processes auf die Clarke'schen Säulen oder auf die peripheren Theile des Rückenmarkes die Kleinhirnseitenstrangbahnen zu Grunde gegangen und setzt sich ihre Degeneration nach oben zu in den Bulbus medullae fort. Mehrere Autoren wie Raymond u. a. haben sie in dem interbulbären Theile bis in das corpus restiforme hinein degenerirt gefunden. Ich habe in einer Beobachtung, in welcher der Zerfall der Nervensubstanz bis in den Beginn der Medulla oblongata reichte, das Gebiet der Kleinhirnseitenstrang- und Pyramidenbahn einer (der linken) Seite im untersten Theile des Bulbus total degenerirt gefunden. Etwas höher, noch vor Beendigung der Schleifenkreuzung war kein degenerirtes Feld mehr zu sehen. Die Degeneration hörte nicht plötzlich auf, sondern nahm allmälig ab.

Da die Hinterstränge durch den Rückenmarksprocess oft sehr erhebliche Schädigungen erfahren, ist es begreiflich, dass sie secundär in Folge der Laesionen cerebralwärts veröden; in der Regel sind nur die

Goll'schen Stränge befallen. Das Degenerationsgebiet wird im obern Halsmarke dreieckig und rückt, je weiter man nach oben vordringt, stets weiter dorsalwärts, ohne mit der Spitze noch die Kuppe des Hinterstranges zu erreichen.

Das Gowers'sche Bündel wurde allerdings bereits öfters im Rückenmarke erkrankt gefunden, jedoch liegen über dessen interbulbäre Erkrankung bei Syringomyelie meines Wissens keine Angaben vor.

Auffällig ist die von mehreren Autoren hervorgehobene Thatsache, dass beide Pyramidenbahnen in der Medulla oblongata sehr schwach und faserarm gewesen waren, ohne dass man hiefür bei der Obduction des Hirnes oder der mikroskopischen Untersuchung des Hirnstammes die Ursache gefunden hatte. In einem meiner Fälle waren beide Pyramidenbahnen schwer geschädigt.

Die Nervenwurzeln zeigen öfters Veränderungen. Die vorderen Wurzeln sind sehr oft atrophisch, wenn sie von Rückenmarksabschnitten stammen, in welchen die Vorderhornganglienzellen geschädigt sind. Ueber die Laesionen der hintern Wurzeln habe ich mich früher geäussert.

Die Intervertebralganglien sind in der Regel vollkommen intact. (Hoffmann, eigene Untersuchungen.)

Die Meningen erscheinen manchmal sehr schwer geschädigt (Oppenheim), jedoch steht sowohl die schon öfters beobachtete Leptomeningitis, als auch die Pachymeningitis mit der Rückenmarksaffection nur ausnahmsweise in Zusammenhang.

Differentialdiagnose in anatomischer Beziehung. Nicht selten muss die Frage erörtert werden, ob ein im Rückenmarke sich vorfindender Defect, eine Spalte oder Lücke als Syringomyelie aufzufassen ist oder nicht. Um diese Frage entscheiden zu können, muss man sich vor Augen halten, dass einerseits verschiedene Processe in cadavere das Rückenmark derart tangiren können, dass eine Höhlenbildung vorgetäuscht wird, andererseits bei Erkrankungen, welche einen Zerfall der Rückenmarkssubstanz intra vitam herbeigeführt haben, nach Eröffnung der Medulla spinalis durch blosses Herausfallen der erweichten Partien Lücken gebildet werden können, und dass es endlich intra vitam bestehende Hohlräume im Rückenmarke gibt, welche keine Syringomyelie darstellen.

In der Literatur sind einige mehr oder minder eingehend beschriebene Fälle mitgetheilt, welche gewiss nicht in die Gruppe der Syringomyelien gehören, aber als solche in Folge Ausserachtlassung der früher angeführten Momente aufgefasst worden waren. Da mir dieser Gegenstand wichtig erscheint, sei mir gestattet, auf denselben etwas näher einzugehen.

Auch an einem ganz frisch, wenige Stunden post mortem dem Cadaver entnommenen Rückenmarke kann sich eine Spalt- oder sogar Höhlenbildung vorfinden, wenn das Rückenmark bei der Herausnahme gequetscht wurde. Man sieht dann nicht selten gerade nur in der grauen Substanz und zwar mit Vorliebe in einem Hinterhorne oder in der grauen Substanz einer Seite einen Spalt, welcher natürlich bei manueller Compression des Rückenmarkes klafft. Gar nicht selten sieht man auch in beiden Hinterhörnern in gleicher Höhe eine Spaltbildung,

welche durch die graue Commissur von einer Seite auf die andere hinübergeht, ganz ähnlich wie bei Syringomyelie. Ich verdanke die Kenntnis dieser Artefacte, die bei flüchtiger Besichtigung leicht zu Täuschungen Veranlassung geben können, den Mittheilungen Herrn Professor's Kolisko, welcher mir selbst einige Male Präparate demonstrirte. Ist das Rückenmark nicht ganz frisch, so kann durch Coincidenz mit den sofort näher zu schildernden Fäulnisveränderungen die Aehnlichkeit mit Syringomyelie noch auffälliger werden. Es ist begreiflich, dass die Laesion auch bei intacter Dura zu Stande kommen kann, jedoch schützt schon der Nachweis anderer Quetschungserscheinungen in der Gegend der Höhle vor Verwechslungen. Man findet dann ein Vorderhorn verdoppelt, graue Substanz in die weisse eingesprengt, Querstellung der Nervenfasern etc. In der Gegend des Spaltes ist das Gewebe überall gerissen, bis zur Lücke ist eine Alteration der Nervensubstanz nicht vorhanden, der Uebergang vom Gesunden gegen den Spalt erfolgt ausserordentlich schroff. Vergl. die Mittheilung von Ira van Gieson.

Findet die Obduction erst einige Zeit nach dem Tode statt, so können in der grauen Substanz bereits bedeutende postmortale Veränderungen vorhanden sein. In der heissen Jahreszeit sind dieselben mitunter schon 12 Stunden post mortem weit vorgeschritten. Schneidet man in das Rückenmark ein, so sieht man die Gegend der grauen Substanz eingesunken, spült man die Schnittfläche, um sie besser zu überblicken, mit etwas Wasser ab, so schwemmt man hiebei das postmortal erweichte Gewebe der grauen Substanz heraus und hat dann wieder einen hauptsächlich auf die graue Substanz beschränkten Hohlraum (die weisse Substanz ist gegen die Fäulnis viel widerstandsfähiger). Ich habe am häufigsten dieses Vorkommnis im Halsmarke, also dem Lieblingssitze der Syringomyelie gesehen. Es dürfte die Kenntnis des Umstandes nicht unwichtig sein, dass auch ganz analoge Vorgänge sich vollziehen können, wenn die Obduction frühzeitig vorgenommen wurde, jedoch das Rückenmark durch längere Zeit in der nicht gewechselten (ersten) Müller'schen Flüssigkeit geblieben war. Es gehen dann die Fäulnisprocesse in der erhärtenden Flüssigkeit vor sich. Die anatomische Diagnose ist nicht immer sofort zu stellen, da Fäulnissvorgänge im Rückenmarke eine Höhlenbildung nicht ausschliessen; allerdings ist in den meisten Fällen der Sachverhalt klar. Es findet sich die Höhlenbildung an jenen Stellen, an welchen die Fäulnis stärker ausgesprochen ist; man sieht nirgends auch nur die Spur einer neugebildeten Wandung, keine auffällige Formveränderung der grauen Substanz. Führt man die mikroskopische Untersuchung durch, so wird man im mikroskopischen Bilde die strenge Begrenzung der Höhle vermissen, Um den Hohlraum herum kann allerdings das Gewebe etwas verändert sein, wird jedoch nicht den Anblick darbieten, wie wir ihn bei den aus blossem Gewebszerfalle (durch Gefässveränderungen) hervorgehenden Höhlenbildungen haben, insbesonders fehlen die hyalinen Ablagerungen, die Homogenisation des Gewebes, die Verdickung der Arterien. Die Diagnose wird deshalb kaum je in dieser Hinsicht ernstliche Schwierigkeiten darbieten.

Ist ein Präparat durch längere Zeit in erhärtenden Flüssigkeiten gelegen, so bekommt es leicht, besonders wenn es nicht ganz frisch

war, Risse und Sprünge, welche in manchen Fällen nur in der grauen Substanz liegen und anscheinend von der Gegend des Centralcanals ausgehen. Auch in solchen Beobachtungen wird die Betrachtung des mikroskopischen Präparates zeigen, dass es sich um Kunstproducte handelt, wenn das unveränderte Gewebe direct an den Spalt angrenzt.

Hat eine Erweichung im Rückenmarke stattgefunden, so fliesst beim Einschneiden ein Theil der erweichten Substanz aus und es entsteht ein Hohlraum. Die Differentialdiagnose mit dieser Art von Hohlräumen wird kaum je in Betracht kommen.

Viel wichtiger und bedeutungsvoller ist die falsche Deutung eines in der grauen Rückenmarkssubstanz nahezu constant vorkommenden Gefässcanals. Man sieht zumeist in der untern Hälfte des Brustmarkes und dem Lendenmarke in dem Winkel zwischen Commissur und Kopf der Hinterhörner zwei Gefässe auftauchen, welche das Rückenmark, respect. dessen graue Substanz in der Längsrichtung durchziehen. Diese Gefässe sind von einer weiten Scheide sackartig umgeben; in der Regel sind sie am Rande des Sackes gelegen. Ist diese Scheide etwas erweitert, so ist sie als Hohlraum bereits dem unbewaffneten Auge sichtbar; derselbe lässt sich häufig auf eine längere Strecke des Rückenmarkes verfolgen und hat bereits mehrfach Anlass zu Verwechslungen mit Syringomyelie gegeben. Eine Verwechslung wird noch dadurch begünstigt, dass der Raum gegen die Umgebung scharf abgegrenzt ist. Die Diagnose kann nicht schwer fallen, wenn man den Ort berücksichtigt, an welchem man den Hohlraum sieht, das Fehlen der Gliawucherung constatirt und in dem Spalte die in demselben verlaufenden Gefässe wahrnimmt.

Pathogenese.

Bereits die ersten Beobachter, welche sich eingehender mit Syringomyelie befassten, versuchten die Entstehung der Höhlen zu erklären. Zwei Meinungen waren von Anbeginn an ausgesprochen worden. Die eine, von Ollivier vertreten, vertrat die Ansicht, dass es sich in allen diesen Fällen um Hemmungsbildungen handle, während eine Reihe anderer Autoren daneben noch eine Form, entstanden durch Erweiterung des Centralcanals annahmen.

Bald erweiterten sich mit Zunahme der Kenntnis der Rückenmarksveränderungen die Anschauungen. Die Autoren, welche sich in späterer Zeit mit den Erkrankungen der Medulla spinalis beschäftigten, betrachteten die Höhlenbildungen im Rückenmarke nicht mehr als anatomische Einheit, sondern als Bildungen, welche als Endproduct verschiedener pathologischer Zustände des Rückenmarkes aufgefasst werden müssten. Dabei liessen die verschiedenen Autoren sehr verschiedene Ursachen gelten. Während die französische Schule neben andern Ursachen, insbesonders der Erweiterung des Centralcanals, noch in den meisten Fällen eine chronische Entzündung des Rückenmarkes annahmen (Vertreter: Hallopeau, Charcot, Joffroy et Achard, Raymond; für manche Fälle Critzman u. a.) wurden von deutschen Autoren insbesonders zwei Anschauungen favorisirt: 1. Die Höhlenbildung als ein Product entwicklungsgeschichtlicher Vorgänge zu betrachten (Leyden-Virchow); 2. In dem

Auftreten einer Syringomyelie das Ergebnis einer Einschmelzung neugebildeten Gliagewebes zu sehen (Simon, Schultze, Weltphal). Die diesbezüglichen Controversen dauern noch bis jetzt an, jedoch hat unzweifelhaft die Theorie, welche die Entstehung der Höhle aus dem Zerfalle der Neurogliawucherungen herleitet, gegenwärtig die meisten Anhänger. Neben diesen aufgezählten Ursachen wurden stets wieder noch andere genannt, welche aber nur für eine kleine Minderheit von Fällen in Betracht kommen.

Ich will nun versuchen, die wichtigsten, von den verschiedenen Autoren im Laufe der Zeit geltend gemachten Anschauungen darzustellen und im Anschlusse an dieselben jene zu entwickeln, die ich aus dem Studium meiner Beobachtungen gewonnen habe.

Nachdem M. L. Clarke in den Sechziger Jahren die Idee entwickelt hatte, es könne in der grauen Substanz durch körnigen Zerfall (granular desintegration) des Gewebes zur Lücken- und Höhlenbildung (areas of desintegration) kommen, beschrieben im Jahre 1869 Charcot und Joffroy zwei Fälle, bei welchen sie die Entstehung der Höhlen in diesem Sinne deuteten. Sie schlossen die Entstehung aus einer Rückenmarksapoplexie aus und betonten, dass es sich nicht um Kunstproducte handeln konnte, nachdem die Hohlräume streckenweise scharf begrenzt waren; es würde sich nach den Anschauungen der Autoren um eine Art Erweichung handeln. L. Clarke, spricht sogar direct von einem Erweichungsprocesse, der aber nicht identisch ist mit den gewöhnlichen Erweichungen.

Hallopeau publicirte ein Jahr später eine Beobachtung, bei welcher er die im Rückenmarke vorgefundenen Veränderungen durch eine chronisch verlaufende Myelitis erklärte. Damit brachte er eine bereits von Ollivier ausgesprochene Meinung wieder auf's Tapet, derselbe hatte die Höhle als Centralcanal aufgefasst, welcher in Folge der Schrumpfung des chronisch entzündeten Gewebes erweitert war. Hallopeau betont die Aehnlichkeit des neugebildeten Gewebes mit dem normalen Ependym und die Langsamkeit des Verlaufes des Processes. Wegen der histologischen Aehnlichkeit schlägt er den Namen „periependymaere Sclerose“ an Stelle der „centralen Myelitis“ vor, weil letztere nicht einmal immer im Centrum ihren Sitz habe. Die Affection betrachtete Hallopeau in seinem Falle als chronische, interstitielle, diffuse Myelitis, welche auch die Neuroglia und die Ependymzellen besonders schwer in Mitleidenschaft zieht. Die Höhlenbildung kommt im neugebildeten Gewebe durch regressive Metamorphose zu Stande, während die Erweiterung des Centralcanals für die Spaltbildung weniger in Betracht kommt.

Dieselbe Anschauung fand eine Reihe von Jahren später (1887) eifrige Verfechter in Joffroy und Achard, welche gleichzeitig auch eine neue Erklärung für das Zustandekommen des Hohlraumes lieferten. Wir wollen den diesbezüglichen Passus im Wortlaute folgen lassen: . . . „Wir finden den Beweis für die entzündliche Natur der Laesion an der obern und untern Grenze der canalisirten Strecke, dort wo das Feld der Desintegration bereits im Verschwinden ist, und wo das Rückenmark keine anderen Zeichen, als die einer diffusen Sclerose mit dem besondern Sitze in der Gegend des Centralcanals darbietet. Man begegnet inmitten des sclerotischen Gewebes keinen anderen Elemente, als in jedem scleroti-

schen Plaque vorkommen. Man kann erweiterte Gefässe mit verdickten Wandungen finden, aber man sieht niemals, ausser in dem Gewebe der Grenzmembran eine reichlichere Vascularisation, als gewöhnlich. Mit einem Worte kein Befund berechtigt statt des Ausdruckes „Myelitis“ das Wort „Gliom“ zu gebrauchen. . . . Es kann sich ereignen und es geschieht dies sogar öfters, dass sich die Gefässe der grauen Substanz verdicken, ja vollkommen obliteriren und so nekrobiotische Herde entstehen, welche das erste Zeichen von Desintegration im Sinne von Clarke bilden; deren allmälige nach Massgabe der Obliteration der Gefässe sich vollziehende Resorption wird die Veranlassung zu einer Cystenbildung analog den Vorgängen, welche man im Gehirne beobachten kann. Die Bildung der Grenzmembran folgt allen diesen vasculären Störungen nach und deutet das Ende der Laesion, gleichsam die Narbenbildung an.“ Als Namen für diese Art des Entzündungsprocesses schlagen die Autoren die Bezeichnung „myélite cavitaire“ vor.

In seinem Lehrbuche hat Raymond noch einen ganz ähnlichen Standpunkt eingenommen, jedoch scheint er späterhin denselben geändert zu haben. Auf seine vor Kurzem veröffentlichten, neuerlichen Untersuchungen will ich später zurückkommen.

Einen begeisterten Partisan für ihre Lehre haben Joffroy und Achard in Critzman gefunden. Derselbe vertritt die Anschauung, dass die glioesen periependymären Proliferationen sich gänzlich von dem Gliome unterscheiden; sie sind entzündlichen Ursprunges und entwickeln sich secundär nach Circulationsstörungen oder nach entzündlichen Laesionen der Ependymzellen oder anderer parenchymatöser Elemente des Rückenmarkes, z. B. der Vorderhornganglienzellen. Er stützt sich auf den von ihm erhobenen Befund, dass bei Syringomyelie auch an Stellen, an welchen nur eine minimale Neurogliawucherung statthat, hochgradige Alterationen der Vorderhornganglienzellen gefunden wurden. Die Degeneration der nervösen Elemente ruft durch Irritation des Gewebes die Wucherung secundär hervor.

Eikholt schliesst sich in seinen Erörterungen über einen von ihm beobachteten Fall den Anschauungen von Joffroy und Achard ziemlich an. In dem Falle Eickholt's fand sich ein chronischer Hydrocephalus. Der Autor nimmt für Hirn und Rückenmark ähnliche Processe an und glaubt, dass periependymäre Sclerose präformirte Höhlen im Hirne und Rückenmarke durch Retraction erweitert habe. Ein myelitischer Process der grauen Substanz (Hörner) habe die Entstehung des Hydromyelus begünstigt.

Auf einem ganz anderen Standpunkte als die eben erwähnten Autoren steht Leyden. Er zählt allerdings in seinem Lehrbuche 7 ätiologisch verschiedene Formen der Höhlenbildung auf, bekennt sich aber in dieser, sowie in einer ein Jahr später erschienenen Abhandlung für die meisten Fälle in Uebereinstimmung mit Virchow zu einer Genese der Höhlen, welche man als die durch entwicklungsgeschichtliche Anomalieen bedingte bezeichnen könnte. Die sieben von Leyden erwähnten Ursachen lauten: 1. Hydromyelie; 2. Cysten nach Hämatomyelieen; 3. Cysten nach Myelitis acuta oder chronica; 4. Rückenmarksblutung mit Resorption des Herdes; 5. Myelitis mit Erweichung; 6. Ausfüllung des Centralcanals mit Serum; 7. Einschmelzung eines intramedullären Tumors.

Leyden kann die Annahme einer entzündlichen Bindegewebsneubildung im Sinne von Hallopeau nicht acceptiren. Es spricht dagegen die Massenzunahme, die Verdrängung der Faserzüge des Rückenmarkes, besonders der Hinterhörner und der Clarke'schen Säulen. Leyden würde am ehesten noch eine schon vor Jahren von Lancereaux ausgesprochene Anschauung annehmen, nach welcher es sich bei der Bindegewebsneubildung um Hypertrophie handelt. Einen Tumor glaubt er wegen der Längenausdehnung der neugebildeten Masse nicht annehmen zu können. Die Hypertrophie kann nicht bloss vom Ependym oder der periependymaeren Substanz ausgehen, sondern auch zuweilen von dem Hinterhorne, oder sogar von der Substanz der weissen Hinterstränge. Zwei Fälle von congenitaler Hydromyelie, welche Leyden genau untersucht hatte, wiesen eine so grosse Zahl ähnlicher Befunde, wie beim Erwachsenen auf, dass der Autor die Syringomyelie der Erwachsenen auf angeborene Hydromyelie zurückführt. Er erklärt die Entstehung der Syringomyelie folgendermassen: „Zu einer gewissen Foetalperiode ist der Centralcanal stark erweitert. Die obere Höhlenbildung kann sich vom Centralcanale abschnüren, mit massenhaftem Gewebe umgeben, welches sich auf die Hinterstränge ausdehnt und deren Entwicklung, besonders die der Goll'schen Stränge beeinträchtigt. Entwickeln sich später Hinterhörner und Hinterstränge, so kann sie sich bis zur normalen Mächtigkeit entwickeln, vielleicht etwas verschoben bleiben. Dadurch erklären sich die symptomenlosen Syringomyelieen. Ist die Krankheit progressiv, so entwickeln sich aus dem stationären Zustande leicht fortschreitende Störungen. Die meisten Veränderungen sind vom Drucke herzuleiten, wie Erweichungen, Blutungen, Atrophieen der grauen Substanz. Es ist auch möglich, dass durch schwächende Einflüsse erst der centrale Zerfall der neugebildeten Masse veranlasst wird oder der Secretionsdruck der Cyste, wie dies auch bei andern Cysten der Fall ist, plötzlich gesteigert wird.

Auch Strümpell erklärt bei der Besprechung eines von ihm beschriebenen Falles, dass er den Hydromyelus als Folgeerscheinung abnormer Entwicklungsvorgänge ansehe.

Kahler und Pick haben in ihren rühmlich bekannten Beiträgen zur Pathologie des Nervensystems ebenfalls diese Frage studirt und vier neue Befunde mitgetheilt, auf deren Untersuchung hin sie gleich Leyden annehmen, dass die Höhlenbildung vom Centralcanale ausgehen kann, jedoch insoferne von letzterem Autor abweichen, als sie dies nur als Entstehungsmodus für ihre Fälle, aber keineswegs für alle Beobachtungen betrachten. Es muss aber nach Kahler und Pick nicht der Hauptcanal selbst sein, derselbe kann vielmehr nach den Untersuchungen beider Autoren, sowie Pick's allein, mehrere von zum Theile längsverlaufende Divertikel abgeben. Aus einem solchen Divertikel, welches noch dazu durch neugebildetes Gewebe von seiner ursprünglichen Stelle weit weggedrängt werden mag, kann die Höhle entstehen. Auch späterhin hat sich Kahler nochmals in demselben Sinne ausgesprochen, aber gleichzeitig auch eine Annäherung an die Anschauungen von Joffroy und Achard vorgenommen, indem er sich äusserte: Der Beweis für die Genese der Höhle aus einem erweiterten Centralcanale geht aus der mehr oder minder completen epithelialen Auskleidung der Höhle hervor, auch wenn dieselbe multipel ist oder eine abnorme Stelle einnimmt.

Um den Canal herum finden sich öfters Destructionsvorgänge des Nervenparenchyms, welche Kahler wenigstens provisorisch der vulgären Sklerose des Centralnervensystems an die Seite stellt. Auch bei einem vor Kurzem von Pick demonstrirten anatomischen Fall von centraler Höhlenbildung, Gliawucherung und Tabes waren deutlich Beziehungen zum Centralcanale nachweisbar. *)

Schon lange vorher (1865) war von einem sehr genauen und exact arbeitendem Beobachter, Schüppel, eine ähnliche Hypothese entwickelt worden. Der betreffende Abschnitt lautet: . . . „Auf diesen Befund hin halte ich die Ansicht für gerechtfertigt, dass der streckenweise vorhandene, wenn auch in seiner Gestalt modificirte Centralcanal in die grosse Höhle des Rückenmarkes einmündet. Eine solche Erklärung ergibt sich am natürlichsten in der Annahme, dass der Hydrops des Rückenmarkes von unten nach oben vorgeschritten ist, und dass bei seinem Vorschreiten nach oben dasjenige Gewebe seinem Drucke am ehesten unterliegen musste, welches die geringste Consistenz besitzt, nämlich die graue Substanz. Hienach würde also der obere Theil des Hohlraumes, vielleicht sein oberes Viertel, gleichsam als Divertikel des hydropischen Centralcanales aufzufassen sein . . . Das weitere Vordringen des Divertikels nach oben wurde vermuthlich dadurch gehindert, dass an der Grenze zwischen Medulla spinalis und oblongata die sich hier kreuzenden Pyramidenstränge dem Drucke des Wassers Stand zu halten vermochten.“

Harcken spricht sich in seiner Dissertation gleichfalls für diese Hypothese aus.

Ueber die Anschauungen der zahlreichen Autoren, welche entwicklungsgeschichtliche Vorgänge als eine der wichtigsten Voraussetzungen für die Entstehung der Höhlenbildungen acceptirten, dieselbe aber mit andern Hypothesen verquickten, will ich später berichten.

Auf wesentlich anderen Voraussetzungen beruht die von Simon und Schultze tradirte Lehre. Simon hatte eine grössere Zahl von Syringomyelieen anatomisch untersuchen können und den Centralcanal zumeist geschlossen vor der Höhle gefunden, welche inmitten neugebildeten Gewebes lag und aus demselben nach Simon durch dessen Zerfall hervorgegangen war. Die Neubildungen selbst bezeichnet er als teleangiektatische Gliome. Roth wies wenige Jahre später entgegen Leyden nach, dass neben Erweiterungen des Centralcanales, auch durch Erweichung von Gewebswucherungen (Gliomen) des Rückenmarkes Syringomyelie entstehen könne. Die Anschauung Simon's wurde von Schultze vertreten und mit allem Nachdruck in mehreren grundlegenden Arbeiten vertheidigt. Für Fälle mit Entwicklungsanomalien will Schultze an Leyden's Anschauungen festhalten, für die andern Fälle nimmt er aber als Ursache eine Gliawucherung an, welche in einiger Beziehung zum Ependym steht, aber auch in der Substanz der Hinterhörner, vielleicht auch manchmal in der weissen Substanz ihren Ausgangspunkt nimmt. Die Beziehungen zum Ependym geben sich kund durch das Auftreten derselben Zellformen, durch dieselbe Anordnung der Zellen zu den Gliafasern wie im Ependym. Das neugebildete Ge-

*) Nach einer mir freundlichst mündlich gemachten Mittheilung des Herrn Professors Pick.

webe bezeichnet Schultze mit dem seither eingebürgerten Namen „Gliose“ und wollte hiemit einen Krankheitsprocess bezeichnen, der vom Gliom nur quantitativ verschieden sei. Einigermassen charakteristisch für die Gliose und besonders wichtig, um dieselbe von der Sklerose abzugrenzen, ist der grössere Zellreichthum und die Neigung zu leichten Verdrängungserscheinungen. Da die Gliose das Ependym als Matrix besitzt, so ist ihre oft langgestreckte Form leichter erklärlich. Die Höhlen- und Spaltbildung kommt dadurch zu Stande, dass sich die Gliose excavirt. Eine Betheiligung des Centralcanals bei der Höhlenbildung ist also nach diesen Anschauungen ein mehr zufälliges Ereignis bedingt durch Confluenz beider Höhlen; nach der Ansicht von Simon kann eine partielle Auskleidung der Wand mit Epithel durch nachträgliche Wucherung seine Erklärung finden.

Obgleich die nachfolgenden Autoren (Reisinger, Fürstner und Zachner und viele andere) die Anschauungen Schultze's acceptirten, verwischten sich dennoch die Anschaungen stest mehr und insbesonders die französischen Autoren sprechen von nun an zumeist von Gliomen, welche gewöhnlich als Vorläufer der Syringomyelie zu betrachten seien. Erst in der hervorragenden Arbeit Kinnosuke Miura's wurde neuerlich betont, dass es sich allerdings um nahe verwandte, aber klinisch wie anatomisch getrennte Krankheitsbilder handle und dass sowohl die Gliose, als auch das Gliom von Syringomyelie gefolgt sein könne.

Auch Weigert unterscheidet zwischen Gliawucherungen, welche bei Syringomyelie die Wand der Höhle bilden und zwischen Gliomen (letztere hatte er allerdings nur an Gehirngliomen studiert). Hoffmann hat in seiner letzten umfangreichen Arbeit die beiden Formen nach den bisher bekannt gewordenen Angaben völlig von einander zu sondern versucht und für die Geschwulstbildung im Rückenmarke den Namen der centralen Gliomatose und für den von Schultze neu aufgestellten anatomischen Begriff die Bezeichnung „primäre centrale Gliose“ eingeführt. Aus beiden Formen kann Höhlenbildung hervorgehen. (Ueber die anatomische Sonderung beider v. den anatomischen Theil.) Da nach dieser Anschauung die Genese der Gliawucherung auch die der Höhle darstellt, sind die weiteren Ausführungen des Autors hierüber von grosser Wichtigkeit. Hoffmann hebt die auffallende Thatsache hervor, dass die Gliose sich regelmässig in der hintern Schliessungslinie des Centralcanals, (hintere Commissur) und gegen das hintere Septum hin etablirt und von da ausgeht. Daneben ist der Centralcanal besonders in manchen Abschnitten erweitert und hat noch die rautenförmige Form. Die vordere Wand ist nur selten betheiligt. Den Grund hiefür sieht Hoffmann in einem fehlerhaften Schluss des Centralcanals im Embryonalleben, in congenitalen Entwicklungsanomalieen; letztere müssen nicht immer vorausgegangen sein; jedoch ist noch kein Beweis dafür erbracht, dass die Gliose vom normale Centralcanal ausgehen könne.

Neben diesen Anschauungen laufen noch andere, welche eine vermittelnde Rolle zwischen den verschiedenen Hypothesen versuchen. So haben Schaffer und Preisz an sechs Fällen die diesbezüglichen Verhältnisse studirt und sind der Ansicht, dass es Fälle von reiner Hydromyelie und Syringomyelie gebe und solche mit Combination beider Formen. Die Hydromyelie kann nach diesen Autoren auf verschiedene

Weise zu Stande kommen. 1. Durch Stauung, bedingt durch Herzfehler oder Tumoren in der hintern Schädelgrube. 2. Erscheint sie als der Ueberrest eines im foetalen Leben grossen Centralcanals. Endlich stellen Schaffer und Preisz noch eine dritte Form auf, bei welcher die Circumferenz des Centralcanals durch Zerfall der periependymaeren Substanz sich vergrössert. Einige subepitheliale und periependymaere Stellen gehen in Folge eines chronisch entzündlichen Processes zu Grunde. Um die Ausdehnung des abgestorbenen und später resorbirten Bezirkes vergrössert sich der Centralcanal, indem das Epithel sich auf dem erweiterten, nackten Rande der Höhle fortpflanzt. Es kann also die Hydromyelie nach diesen Autoren angeboren oder erworben sein.

Redlich nimmt an, dass es Hydro- und Syringomyelieen gibt. Letztere können durch verschiedene Ursachen hervorgerufen werden, stellen also nur einen anatomischen Begriff dar.

Chiari hat 74 Fälle in der Literatur durchgesehen, über welche genauere Angaben vorliegen und fand 45, in welchen die Höhlenbildung aller Wahrscheinlichkeit nach mit dem Centralcanal in Verbindung stand (Entwicklungsstörung, Abspaltung oder einfache Erweiterung ohne vorausgegangene Entwicklungsstörung oder Abspaltung); jedoch sind hiebei auch Fälle ohne mikroskopischen Befund mitgezählt, so dass die Ziffern eigentlich etwas niedriger ausfallen sollten. Ausserdem fand Chiari eine grössere Zahl von Fällen (21), bei welchen er die Höhlenbildung aus der Destruction des Gliagewebes herleitete, mehrere, bei welchen Myelitis, Haemorrhagieen oder einfacher Gewebszerfall als Ursache anzusprechen war.

Eine Theorie, welche von vornherein nur für eine gewisse Gruppe von Fällen berechnet war und sehr grossen Widerspruch hervorgerufen hat, ist die Stauungshypothese von Langhans. Derselbe fand mehrmals im Cervicaltheile des Rückenmarkes eine Syringomyelie bei raumbeengenden Tumoren der hintern Schädelgrube. Langhans behauptet nun, dass alle Erscheinungen sich sehr gut erklären lassen, wenn man, annimmt, dass das Blut der obern Theile des Rückenmarkes zu jenen Blutleitern abfliesse, welche sich auf dem Os basilare befinden. Dann würde eine Höhle durch Divertikelbildung aus dem Centralcanal entstehen; (einen Zusammenhang mit dem Centralcanale konnte er in allen seinen Fällen nachweisen). Das Divertikel erstrecke sich hinter dem Centralcanal, weil daselbst der geringste Widerstand herrsche. Die Höhlenbildung kommt nach Langhans durch Ablagerung einer homogenen, gallertähnlichen Masse zwischen die vorhandenen Elemente zu Stande; letztere werden nur auseinandergedrängt und gehen zu Grunde. Es handelt sich um einen höhern Grad und eine besondere Form des Oedems; die „homogene Gallerte“ ist nur eine eigenthümliche Modification des Stauungstranssudates, Als Hauptgrund für die Stauungshypothese führt Langhans an: Die Gestalt der Divertikel, welche nur am obern Ende in den Centralcanal einmünden, das Vorhandensein von Oedem und von Spalten, welche nur einen höhern Grad von Oedem darstellen.

Diese Theorie hat, wie früher erwähnt, nur wenig Beifall gefunden und erst längere Zeit später hat ein anderer Autor, Kronthal, sich für dieselbe eingesetzt. Kronthal nimmt auf Grund von ihm untersuchter Fälle und von Thierexperimenten an: „Ein Tumor im knöchernen Canal

der Wirbelsäule bewirkt Stauung im Rückenmarke. Eine Folge derselben ist Erweiterung des Centralcanals, eine weitere Folge derselben und der durch sie veranlassten, schlechteren Ernährung ist Wucherung der Glia. Die Wucherung ist eine diffuse und gehäufte. Ist letztere bis zu einer bestimmten Grösse gediehen, so muss sie zerfallen, da sie central nicht mehr ernährt werden kann.“ Kronthal unterscheidet drei Arten von Syringomyelie: S. simplex (der erweiterte Centralcanal), S. gliomatosa, S. atrophica (die Höhlen liegen in den grauen Vorderhörnern, und ihre Wandungen bestehen nicht aus neugebildetem Gewebe.)

Der vasculaere Ursprung der Höhlen ist in den letzten Jahren einige Male angenommen worden. Redlich nimmt für einen seiner Fälle Gefässanomalieen als Ursache des Wachsthums an. Hellich (nach einem Referate von Drozda) meint, dass die Höhlenbildung mit Erkrankungen der centralen Arterien in der centralen grauen Substanz in Zusammenhang stehe. In Folge der Hypertrophie der centralen Arterien und Hypoplasie des umliegenden Gewebes einerseits, andererseits im Folge von Oedemen, welche durch erhöhte Transsudation zu Stande gekommen sind und in letzter Linie durch die Clarke'sche Desintegration, bilden sich die Höhlen. Raymond fasst wieder den Ursprung der Höhlen ähnlich wie Joffroy und Achard als eine Retraction der Gefässe auf; die Höhle ist dann conjunctiven Ursprungs. In manchen Fällen mögen die Höhlen in Folge ungenügender Ernährung des Gewebes zu Stande kommen.

Gerlach hat in einer vor mehreren Monaten erschienenen Arbeit die Syringomyelie wegen verschiedener Eigenschaften der innern bindegewebigen Wand für angeboren erklärt und betrachtet den bindegewebigen Saum der Höhle als die in das pathologische Rückenmarkslumen im Laufe der foetalen Entwicklungsperiode hineingewucherte Pia mater spinalis.

Mehrere Autoren endlich, darunter Stadelmann und Minor betrachten als Ursache der Höhlenbildung eine Rückenmarksblutung.

Schliesslich dürfte es noch interessiren, die Anschauungen mehrerer der bedeutendsten, bisher nicht genannten Neurologen über die Genese der Höhlenbildungen zu erfahren.

Erb nimmt (allerdings in einer schon älteren Arbeit) sieben Ursachen der Syringomyelie an: 1. Nekrobiose und Erweichung des Centrums von Tumoren mit Resorption der degenerirten Elemente. 2. Erweichnng und Verschwinden apoplektischer Herde. 3. Mehr weniger ausgesprochene centrale Erweichung mit chronischer Myelitis. 4. Rückenmarkstrennungen (experimentelle). 5. Secundäre Erweiterung consecutiv an die periependymaere Myelitis von Hallopeau. 6. Chronische Meningitis. 7. Obliteration des Centralcanals, die Höhle resultirend aus einer Aenderung des Druckes.

Charcot spricht sich dahin aus, dass es 1. Höhlen gebe, welche durch Erweiterung des Centralcanals, 2. durch die Myelite cavitaire, 3. durch gliomatöse Bildungen veranlasst werden.

Nach Gowers ist der grösste Theil der Höhlen auf embryonale Entwicklungshemmungen zurückzuführen. Aber auch durch centrale Gliomatose können Höhlen entstehen. In seltenen Fällen mag auch eine Rarefaction der grauen Substanz und Desintegration vorkommen.

Diese Form ist senil oder ganz klar erworbene Degeneration. Auch die weisse Substanz mag durch ähnlich starke Degeneration heimgesucht werden.

Bei der Beurtheilung der Fragen, welche der ätiologischen Momente für die Genese von Höhlenbildungen in Betracht kommen, sind vor allem jene voranzustellen, über welche eine völlige Uebereinstimmung unter den Autoren herrscht. Alle Autoren sind nun in dem Umstande einig, dass in Folge von Entwicklungsanomalien (z. B. bei Spina bifida) der Centralcanal mitunter auf eine weite Strecke und in sehr erheblichem Umfange offen bleiben kann, dass also eine angeborene Hydromyelie mit der bereits geschilderten histologischen Zusammensetzung der Wandung bestehen könne. Wir haben also eines der Momente in angeborenen Entwicklungsanomalieen zu suchen. In der Regel ist der angeborene Hydromyelus durch die buchtige Beschaffenheit der Höhlenwandung und die gegen das hintere Septum ausstrahlende Ausbuchtung charakterisirt. Ist der mit Epithel ausgekleidete Canal weit, so muss schon stets Bedenken getragen werden, ob nicht bereits andere Einflüsse auf die Gestaltung der Wand eingewirkt haben.

Auch in dem Punkte stimmen die Ansichten zumeist gut überein, dass eine in einem Rückenmarkstumor gefundene Höhle aus dem centralen Zerfalle desselben in Folge nekrobiotischer Processe zu Stande kommen könne. Diese Höhlen, welche in dem stark deformirten Rückenmarke liegen, brauchen mit dem oft in der Neubildung völlig aufgegangenen Centralcanale in gar keiner Beziehung zu stehen, sondern können das Product centraler Einschmelzungsprocesse sein, ähnlich wie man dies auch bei Tumoren anderer Organe beobachten kann. Die Ursachen für den centralen Zerfall in diesen Geschwulstformen können mannigfacher Natur sein und wirken oft gleichzeitig ein. Die Gefässe, welche die Geschwulstmasse durchziehen, um zum Centrum zu gelangen, sind in ihren Wandungen häufig nicht unerheblich verändert; hiedurch wird einestheils das Lumen verengt, andererseits aber die Wand auch brüchiger. Durch chronische Unterernährung des central gelegenen Geschwulstgewebes oder auch in Folge gänzlicher Absperrung des Blutzuflusses kommt es zu einem Zerfall des Tumors, welcher auch durch Blutungen eingeleitet werden kann. In manchen Fällen sind die Blutungen so umfangreich und häufig die durch sie veranlassten Gewebszertrümmungen so bedeutend, dass in dem Auftreten derselben die eigentliche Ursache für die Höhlenbildung zu suchen ist. Denn das auf die eine oder die andere Weise zerfallende Gewebe wird resorbirt und hiedurch der Hohlraum geschaffen, welcher in Folge dessen häufig der scharfen Begrenzung entbehrt.

Für die anderen Formen der Syringomyelie und zwar gerade für die am häufigsten vorkommenden derselben ist aber die Pathogenese, wie früher gezeigt wurde, noch ein ausserordentlich umstrittenes Gebiet. Ich habe in dem früheren Abschnitte die wichtigsten, bisher geäusserten Anschauungen mitgetheilt und will nun versuchen, die Entstehung des Krankheitsprocesses zu schildern, wie sie mir nach dem Studium meiner eigenen Fälle am wahrscheinlichsten vorkommt.

Die Lage des Centralcanals zur Höhle, die Beziehungen desselben zur Genese der Spaltbildung sind ungemein viel schwieriger zu beantwortende Fragen, als es dem blossen Anscheine nach der Fall ist.

Wenn die Verhältnisse stets so klar liegen würden, als in den classischen Fällen von Hydromyelie und Syringomyelie, so wäre die Differenzirung beider Formen sehr leicht. Sehr erschwert und complicirt werden aber diese Fragen durch den Umstand, dass man Höhlen, die man nach der Auskleidung als Hydromyelie bezeichnen müsste, neben Hohlräumen vorfindet, bei welchen der Ursprung aus gewuchertem Gliagewebe wahrscheinlich wird, ja dass ein directer Uebergang des Hohlraumes der einen in einen der andern Kategorie wahrgenommen werden kann. Es kommt noch hinzu, dass bei einer zweifellosen Hydromyelie das Epithel auf eine längere Strecke ausfallen und die Wand wuchern kann. Ich habe natürlich besonders auf diese Verhältnisse geachtet und mir durch sehr zahlreiche Kernfärbungen stets die Ueberzeugung gesichert, ob und in welchem Masse Cylinder-Epithel oder dessen Abkömmlinge bei dem Aufbau der Wand betheiligt waren.

In mehreren Fällen, welche auf einigen Querschnitten als reine Hydromyelieen imponirten, waren streckenweise folgende Veränderungen zu constatiren: Das Epithel beginnt zu wuchern und kleidet mit seinen Abkömmlingen die Höhle in zwei- oder mehrfacher Lage aus. Anfangs wird noch vollständig der Charakter der Epithelauskleidung gewahrt, bald aber werden die gewöhnlichen Grenzen durchbrochen. Die Wandung des Spaltes wird stellenweise durch Zellenhaufen gebildet, deren einzelne Bestandtheile durch einander geworfen erscheinen, in ihrer langgestreckten Form aber und in der Anordnung der Kerne die nahe Zusammengehörigkeit zum Centralcanalepithele erkennen lassen. Weiter peripherwärts besteht eine Gliawucherung von grösserem oder geringerem Umfange mit allmäligem Uebergange in das sonst normale Rückenmark. Plötzlich tauchen Gefässe in der Regel aus dem hintern Septum oder den Hinterhörnern stammend auf, welche in ihrem Verlaufe hyaline Schollen in die Gefässscheide abgelagert haben und in Folge dessen bereits makroskopisch durch das durchsichtige Aussehen des Schnittes an diesen Stellen erkannt werden können. Im Bereiche der Verzweigungen dieses Gefässes kann nun das Gewebe weniger färbbar und mehr gleichartig werden, die Kerne treten immer weniger hervor, bis der bereits bekannte Umwandlungsprocess in schollige Elemente und vollständigen Zerfall derselben eintritt. Die Höhle erweitert sich nun auf diesem Wege; die neu gewonnenen Antheile entbehren natürlich der Auskleidung mit Centralcanalepithel, haben als Begrenzung Gefässe mit bindegewebigen Scheiden, Gliagewebe, oder fetzige, zerfallende Substanz. Die Höhle unterscheidet sich demnach in diesen Antheilen, wenn das ganze Epithel fehlt, in nichts von den aus Gliawucherung hervorgegangenen, wenn aber streckenweise noch Epithel vorhanden ist, nur durch dasselbe von letzteren Hohlräumen. Wir werden in Bälde sehen, dass auch dieses unterscheidende Merkmal vollkommen versagt.

Ich habe nämlich in allen von mir untersuchten Fällen von sogenannter primaerer Gliose Abschnitte gefunden, in welchen die Höhle streckenweise in einem Theile ihres Umfanges von typischem, zusammenhän-

genden Centralcanalepithel ausgekleidet war. Diese Auskleidung war in mehreren Fällen so dürftig, dass ich sie in hunderten Präparaten nur einige Male fand. Es ist begreiflich, dass diese Stellen übersehen werden können, wenn das Rückenmark nicht sehr genau und stets mit Hilfe von Kernfärbungsmitteln untersucht wird. Ich kann auf Grundmeiner Präparate nicht annehmen, dass eine rein zufällige Confluenz beider Höhlen stattgefunden hat, denn eine accidentelle Vereinigung kann sich doch nicht in allen Fällen wiederholen. Dazu kommt noch der Umstand, dass die Höhle sehr häufig den Epithelbelag nicht in der Gegend der vordern Commissur, sondern an der vordern Wand seitlich, oder gar an der hintern Peripherie trägt und die Länge der bekleideten Stelle zumeist eine weitaus grössere ist als sie bei einem normalen Centralcanale und zufälliger Vereinigung desselben mit der Höhle vorhanden sein könnte. In einem beträchtlichen Theile der Fälle war anscheinend unabhängig von der Spaltbildung eine Hydromyelie von grösserer oder geringerer Ausdehnung getragen worden und erst das genauere Studium der Schnitte lehrte, dass doch stellenweise eine Confluenz beider stattthatte mit theilweiser Auskleidung mit Centralcanalepithel. In wieder anderen Fällen war der Centralcanal nahezu im ganzen Rückenmarke von normaler Weite, nur an der Stelle, wo sich in der Höhle ein Epithelbelag vorfand, war ein nicht unbeträchtlicher Theil der Peripherie des Hohlraumes mit Cylinderepithel versehen. Auch diese Epithelbeläge können dieselben Transformationen eingehen, wie bei anscheinend reiner Hydromyelie, d. h. können in Wucherung gerathen, sogar so mächtig proliferiren, dass die geordnete Zellreihe vollständig in einem ungeregelten Haufen untergeht worauf sich entweder abermals Colonnen entwickeln oder hyaliner Zerfall eintritt. Mehrmals konnte eine partielle Auskleidung der Höhle mit Centralcanalepithel in einer Höhle constatirt werden, in welcher vor dem Spalt der vollkommen geschlossene Centralcanal lag. Zweimal konnte ich in solchen Fällen durch Serienschnitte den Nachweis erbringen, dass das Cylinderephitel des neugebildeten Hohlraumes von einem Divertikel des Centralcanals stammte, welches mit dem Spalte communicirte.

Wie aus dieser Darlegung ersichtlich ist, differiren Hydromyelie und jene Formen, welche bisher als Syringomyelie mit Ausschluss der aus Tumoren hervorgegangenen Höhlenbildungen bezeichnet werden, nicht wesentlich. Die Schwierigkeit der Unterscheidung beider Formen war bereits von vielen früheren Beschreibern gewürdigt worden, so insbesonders von Gowers, Hoffmann, Schaffer und Preisz u. a., so dass manche Autoren einige Unterabtheilungan aufstellten, welche die Uebergangsformen enthielten.

Ich trage keinen Anstand meine Befunde zu generalisiren. Dieselben sind an allen meinen Fällen in ganz analoger Weise erhoben worden und stimmen vollkommen untereinander überein. Meine Beobachtungen weisen ferners auch in den kleinsten Details eine so auffällige Aehnlichkeit mit vielen als primäre Gliose beschriebenen und abgebildeten Fälle auf, dass ich eine Abweichung gerade in diesem einen Punkte für sehr unwahrscheinlich halte. Es sind weiters eine grössere Zahl von Beschreibungen in der Literatur mitgetheilt, welche mit meinen Befunden vollkommen (auch in Bezug auf die Epithelauskleidung) über-

einstimmen. Jedenfalls ist eine partielle Auskleidung der Höhlenwand bei Syringomyelie mit Centralcanalepithel ein sehr viel häufigeres Vorkommnis, als nach den bisherigen Mittheilungen zu erwarten stand. Wahrscheinlich fehlt sie nur in einem sehr geringen Bruchtheile der Fälle.

Wenn wir nun bei den meisten Fällen von Hydromyelie Veränderungen der Wand auftreten sehen, welche als charakteristisch für primäre Gliose gelten, in Fällen der letzten Kategorie aber wieder streckenweise Epithelauskleidung, also das die Hydromyelie charakterisirende Cardinalsymptom sehen so kann ein principieller Unterschied zwischen Hydromyelie und Syringomyelie nicht statuirt werden, nachdem in dem einen Falle die Diagnose nur mit Rücksicht auf das Plus an Gliawucherung gestellt werden kann, während in dem andern Falle wegen ausgedehnterer Epithelauskleidung auf die Natur des Grundprocesses geschlossen werden müsste. Sowohl die mit Gliawucherung einhergehenden, als auch mit completer Cylinderepithelauskleidung versehenen Höhlen bilden also anatomisch eine Reihe, an deren einem Ende die vollständig mit Epithel ausgekleidete Hydromyelie, an dem andern die nur von Bindegewebe und Glia umgebene Syringomyelie steht. Ganz reine Formen kommen wohl nur sehr selten vor, weitaus häufiger noch reine Hydromyelie als reine Syringomyelie. Zumeist sind Uebergangsformen vorhanden und da der Charakter derselben häufig nur an kleinen Stellen zu Tage tritt, kann man eine Uebergangsform eigentlich erst dann ausschliessen, wenn die genaue Untersuchung des Rückenmarkes in allen Höhen entweder nur Hydromyelie oder nur sogenannte Syringomyelie ergeben hat.

Wir haben also gesehen, dass zwischen Hydro- und Syringomyelie oft nur ein gradueller, quantitativer Unterschied besteht und können uns nun den Entwicklungsvorgang der Höhle ganz ähnlich vorstellen, wie dies Hoffmann deducirt, denn ich bin im Verlaufe meiner Studien zu ähnlichen, nur in einigen, allerdings wichtigeren Punkten abweichenden Anschauungen gelangt, wie dieser Autor. In dem Rückenmarke, in welchem später die Syringomyelie zur Entwicklung gelangt, bestehen Anomalieen, welche vorzugsweise den Centralcanal betreffen und entweder in einfacher Erweiterung desselben oder in Divertikelbildung oder in Duplicatur des Centralcanals bestehen. Mir ist es auf Grund des Studiums meiner Präparate in hohem Grade wahrscheinlich geworden, dass stets ein wenigstens streckenweise abnorm weiter Centralcanal im Rückenmarke solcher Individuen vorhanden ist und den Ausgangspunkt der Veränderungen bildet, denn ich habe solche partielle Hydromyelieen nur in den wenigsten meiner Fälle vermisst, in denjenigen aber, in welchen ich keine gefunden habe, stets eine viel ausgedehntere Auskleidung der Höhle mit Cylinderepithel gefunden, als dies durch blosse Confluenz mit einem normal weiten Centralcanale hätte möglich werden können. Von diesen Stellen, welche den Zusammenhang der Wucherung mit den Centralcanale klarlegen, dürfte die Glianeubildung ihren Ausgangspunkt nehmen; es wäre hiebei nicht ausgeschlossen, dass in Folge einer weit verbreiteten Disposition des Centralnervensystems diese Vermehrung des Stützgewebes gleichzeitig an verschiedenen Stellen beginnt.

Die gewucherten Zellen tragen zuerst den Charakter der Ependymzellen, später können sie von denselben nicht unerheblich abweichende Modificationen zeigen. Die Gliawucherung nimmt also ihren Ursprung von Centralcanalepithelien oder den unmittelbaren Abkömmlingen derselben, entweder vom Centrum des Rückenmarkes aus oder vom Centrum weit weg liegenden Partien des Rückenmarkes, in welchen aber Centralcanalelemente vorhanden sind. Sogar der von Schultze angenommene Beginn der Gliawucherung in der weissen Substanz ist möglich, ohne dass damit wie ursprünglich gemeint war, ein Gegenbeweis gegen den Zusammenhang der Neubildung mit dem Centralcanale hergestellt ist. Ich habe in dieser Arbeit einen Fall beschrieben, bei welchem ich im untern Brustmarke eine Spaltung des Centralcanals habe beobachten und im weiteren Verlaufe an Serienschnitten habe verfolgen können; einer der Canäle blieb in der grauen Substanz, der andere schob sich in den vordersten Abschnitt der Hinterstränge derart ein, dass zwischen seiner vorderen Peripherie und der hinteren grauen Commissur markhältige Nervenfasern lagen. Von der hintern Wand dieses Canales, also ziemlich weit weg, tief in den Hintersträngen begann die Gliawucherung; wenige Schnitte höher war von dem in den Hintersträngen liegenden Canale nichts mehr zu sehen; von dem Zusammenhange mit dem Centralcanale wäre nichts entdeckt worden, wenn ich nicht serienweise geschnitten hätte. Die Gliawucherung ist ziemlich circumscript, kann aber schon nach kurzem Verlaufe einen grossen Theil des Rückenmarksquerschnittes einnehmen; sie hält sich nicht immer an die Gegend der Commissur, sondern kann schief nach auf- oder abwärts in ein Hinterhorn oder den Hinterstrang hineinwuchern, so dass sie auch öfters räumlich gänzlich vom Centralcanale getrennt liegt, und nur ein schrittweises Verfolgen, das Durchmustern ganzer Schnittreihen den wahren Zusammenhang erkennen lässt. Es ist dies ein sehr wichtiger Umstand, welcher mit Recht von Hoffmann mit allem Nachdrucke betont wird. Man muss überhaupt stets die gefundenen Veränderungen auf das ganze Rückenmark und nicht auf den Querschnitt allein projiciren, um eine richtige Vorstellung von dem Zusammenhange der oft vielfach verzweigten Gliawucherung sich zu bilden. Da manchmal zwei oder drei Zapfen von der Hauptmasse abgehen, von denen jeder seinen eigenen Weg einschlagen kann, so ist es begreiflich, warum manchmal an einem Querschnitte so absonderliche Bildungen zum Vorscheine kommen, welche sich mit der Annahme einer einheitlichen, unter sich zusammenhängenden Neubildung kaum vereinigen liessen, wenn man nicht den wahren Zusammenhang kennen würde.

Wir haben bereits früher jene Veränderungen und das Zustandekommen derselben beschrieben, aus welchen die Höhlen hervorgehen. Ich habe betont und den Nachweis erbracht, dass in den meisten Fällen den Gefässen hiebei eine Hauptrolle zufällt, dass Alterationen im Kaliber und den Wandungen der Arterien bereits beim Eintritte in das Rückenmark bestehen, dass es sogar zum völligen Verschlusse der Gefässe kommen kann. Eine wahrscheinlich hyaline Degeneration des neugebildeten Gewebes erleichtert das Zustandekommen des Hohlraumes; die Gefässe und das sie begleitende Bindegewebe können die erste scharfe Grenze des Spaltes bilden. Das Wachsthum der Höhle erfolgt auf gleiche Weise wie die erste Entstehung derselben oder die

erste Erweiterung eines praeformirten Hohlraumes (Hydromyelie) In der Nähe der Haupthöhle bilden sich in zerfallendem Gewebe neue Spalten, welche endlich durch Einschmelzung der Wandungen mit der Haupthöhle in Verbindung treten. Hört die Gliawucherung gegen das Ende der Höhle auf, bestehen aber noch Gefässveränderungen in dieser Höhe so können die Spalträume in eine einfache Rarefaction des Gewebes übergehen, ein Beweis für die Wichtigkeit der Gefässalterationen beim Zustandekommen der Hohlräume. Vielleicht begünstigt sogar die Gefässerkrankung in früheren Stadien die Entwicklung der Gliawucherung.

Ich nehme also wie Hoffmann an, dass die centrale Gliose vom Centralcanalepithele ausgeht, bin auch der Anschauung, dass hiebei zumeist angeborene Anomalien (besonders Erweiterungen des Centralcanales!) mitspielen dass die Höhlen im neugebildeten Gewebe durch Einschmelzung desselben zu Stande kommen, glaube aber, dass den regelmässig gefundenen Anomalien der Gefässe, welche bereits in einiger Entfernung von der Neubildung constatirt werden können, eine grosse Bedeutung für die Entstehung der Hohlräume beizumessen ist. Die Gefässerkrankung spielt hiebei eine der centralen Gliose coordinirte Rolle.

Es gibt nebendiesen Formen der Syringomyelie noch weitere, welche auf etwas andere Weise entstehen. Es sind an erster Stelle die durch Gefässalterationen in nicht gliös entartetem Gewebe entstehenden Höhlen. Im anatomischen Theile habe ich die diesbezüglichen Bilder geschildert, welche gleichzeitig einen Einblick in den Mechanismus der Entstehung dieser Höhlenbildungen gewähren. Eine primäre Erkrankung der Gefässe ruft eine chronische Unterernährung im Bereiche gewisser (centraler) Abschnitte des Rückenmarkes hervor, welche von Ablagerung hyaliner Massen in die Substanz der Medulla begleitet ist. Das centrale Gewebe zerfällt, wird resorbirt, es entsteht ein Hohlraum ohne Gliawucherung, oder ein nur streckenweise von einem ganz dünnen Gliasaume umgebener, der wahrscheinlich als secundäre Bildung aufzufassen ist. Ich würde glauben, dass diese Form der Syringomyelie (Gewebsnekrose durch Gefässerkrankung) ein Leiden ist, welches leichter bei ältern Leuten zu Stande kommt, als bei jungen, während bei den früher besprochenen die Erkrankung öfters in der Jugend beginnt. Ich würde sie also als eine Alterskrankheit auffassen, ähnlich wie Gowers, der wahrscheinlich dieselbe Form vor Augen gehabt hat.

Sehr wahrscheinlich dürfte in manchen Fällen eine Hämorrhagie in das Rückenmark, eine Hämatomyelie die Veranlassung zur Höhlenbildung geben, wenn die Hämorrhagie umfangreicher war und späterhin zur Resorption gelangt ist. Zur Zeit ist dieser Zusammenhang wohl kaum mit Sicherheit zu beweisen, da die in einer Wand befindlichen Pigmentreste auch von einer späteren Blutung herrühren können.

Was die von Langhans aufgestellte und von Kronthal vertheidigte Theorie anbelangt, so kann ich mich in den meisten Punkten, jedoch nicht durchwegs den ablehnenden Argumenten Hoffmanns anschliessen. Letzterer Autor meint, dass es ja möglich wäre, dass ein

Flüssigkeitsstrom vom Hirne zum Rückenmarke ginge, und umgekehrt wie dies Langhans annimmt; in diesem Falle wäre die ganze Theorie von Langhans, welche auf das Vorhandensein der supponirten Strömung von der Medulla zur Schädelhöhle beruht, hinfällig. Gegen Langhans und Kronthal gewendet, äussert sich Hoffmann, dass gegen ihre Anschauungen verschiedene Gründe sprechen. 1. Müsste bei Tumoren im Wirbelcanale stets Syringomyelie entstehen, quod non. 2. Müsste dies der Fall sein bei Skoliose, wenn dieselbe von Kindheit an bestehe, 3. Eine Erweiterung des Centralcanals existirt zuweilen, aber nur oberhalb der Compressionsstelle. Hiezu würde ich noch fügen, dass ich in mehreren Fällen von Tumoren der hinteren Schädelgrube, welche mit ganz colossalem Hydrocephalus einhergingen, das Rückenmark auch bei mikroskopischer Untersuchung ganz intact gefunden habe. Ein viertes Argument Hoffmann's, das Fehlen des Hydromyelus, einer Gliose oder Syringomyelie bei Compressionsmyelitis kann ich nicht schlechtweg acceptiren, nachdem der Autor selbst eine bisweilen stattfindende Erweiterung des Centralconales oberhalb der Compressionsstelle zugibt, eine Erweiterung, welche auch Kahler und Schultze gesehen und erwähnt haben, und nachdem auch in dieser Arbeit ein Fall von höchstgradiger Compression des Rückenmarkes mitgetheilt ist, in welchem dicht oberhalb der Compressionsstelle eine starke Erweiterung des Centralcanales statthatte, welche sich beinahe über das ganze Brustmark erstreckte. Kronthal hat zur Unterstützung seiner Theorie Thierexperimente vorgenommen, indem er in den Wirbelcanal eines Hundes (genaue Bezeichnung der operirten Stelle fehlt) ein Korkstückchen einbrachte und dann (oberhalb?) eine Erweiterung des Centralcanals im ganzen Brustmarke constatirte. Ich habe nun an den Präparaten Herrn H. Dexler's, Adjuncten am hiesigen Thierarznei-Institute, welcher sich seit längerer Zeit mit der Compressionsmyelitis bei Hunden beschäftigt, Befunde gesehen, welche eine gewisse Aehnlichkeit mit den von Kronthal erhobenen und am Menschen beobachteten darbieten. Bei den Compressions-Myelitiden der Hunde handelt es sich in der Regel um eine Compression des Rückenmarkes durch Knochenneubildung; die Compressionsstelle ist häufig eine sehr circumscripte. H. Dexler hat nun regelmässig eine sehr erhebliche Erweiterung des Centralcanales oberhalb der Compressionsstelle gesehen; die Dilatation betrug in manchen das Vierfache eines gewöhnlichen Centralcanals. Ich glaube, dass wir über diesen Punkt, welcher in analoger Weise beim Menschen, wie beim Thiere unter den natürlichen oder den ähnlichen Versuchsbedingungen gefunden wurde, nicht hinweggehen dürfen. Eine vollkommen befriedigende Erklärung vermag ich für dieses Verhalten nicht zu geben, es bleibt aber nichts destoweniger eine nunmehr feststehende Thatsache: Eine mässige Erweiterung des Centralcanals (Hydromyelie, welche durch Wucherung des Epithels zur Syringomyelie führen kann) ist öfters bedingt durch eine chronische Compression des Rückenmarkes, findet sich aber in der Regel nur oberhalb der comprimirten Stelle.

Was nun die Anschauung der französischen Autoren anbelangt, dass es sich bei Syringomyelie um eine chronische Myelitis handelt, so

lässt sich dieselbe in so lange nicht schlechtwegs zurückweisen, so lange nicht endgiltig festgestellt ist, was wir als chronische Myelitis zu betrachten haben und wie weit sich ihre Grenzen erstrecken. Im Laufe des letzten Decenniums haben die pathologisch-anatomischen Anschauungen über Myelitis eine so bedeutende Wandlung erfahren, dass die Charaktere derselben gegenwärtig keineswegs feststehen und es häufig nur individuelle Auffassungssache ist, ob man noch einen anatomischen Befund als Myelitis anspricht oder nicht. Es steht ja fest, dass sich bei Syringomyelie das interstitielle Gewebe an der Wucherung betheiligt, unsere Untersuchungen haben die häufigen schweren Gefässalterationen ergeben, wir haben gesehen, dass auch die Nervensubstanz in der Nähe des neugebildeten Gewebes Veränderungen, wenn auch nur geringfügiger Natur (Anschwellungen der Nervenfasern und Axencylinder) erleidet. Bei Berücksichtigung dieser Momente muss man mit der blossen Ablehnung myelitischer Vorgänge sehr vorsichtig sein, wenn auch bisher Analoga für einen derartigen Verlauf einer Myelitis fehlen.

Eigene Beobachtungen.

I. Beobachtung.

44-jähriger Mann. Beginn der Erkrankung vor etwa acht Jahren mit Schwäche des rechten Armes und Beines und Heiserkeit. Seit 5 Jahren besteht an der rechten Hand progressive Muskelatrophie mässigen Grades, stark ausgesprochene Atrophie der Schultergürtelmusculatur. Syringomyelische Sensibilitätsdissociation. Anomalien der Schweisssecretion. Rechtsseitige Facialisparese. Rechtsseitige Hypoglossusparese, complete rechtsseitige Recurrenslähmung, Schlingbeschwerden.

Gegenwärtig sind noch eine sensible Trigeminuslähmung auf der rechten Seite, Anosmie und Ageusie rechts, Hemiatrophia linguae dext, hinzugetreten. Atrophie der ganzen Schultergürtelmusculatur, starke Kyphose. Spastisch-paretischer Gang, gesteigerte Patellarreflexe. Knochenauftreibungen, Anomalien der Schweisssecretion.

Josef P., 39 Jahre alt, Hausdiener aus Wien, aufgenommen am 17. September 1889 auf die Klinik Schrötter.

Anamnese. Der Kranke gibt an, dass die Kraft im rechten Arm seit ungefähr zwei Jahren continuirlich abgenommen habe. Mehrere Wochen vor dem Spitalseintritte habe sich auch eine ziemlich bedeutende Schwäche und Schwerbeweglichkeit des rechten Beines eingestellt. Seit ungefähr $1^1/_2$ Jahren ist der Kranke heiser. Das linke Auge ist in der Kindheit angeblich in Folge von Variola erblindet. Eine hereditäre Belastung besteht angeblich nicht.

Potus und Lues werden in Abrede gestellt.

Status praesens (September 1889): Gut genährtes, kräftiges Individuum. Betrachtet man Patienten bei entblösstem Körper, so fällt zunächst auf, dass die rechte Schulter tiefer steht, als die linke; es besteht eine bedeutende Kyphoskoliose der oberen Brustwirbelsäule, deren Convexität nach links gerichtet ist.

Die Musculatur des ganzen rechten Schultergürtels, sowie der rechte Biceps ist hochgradig atrophisch. Fortwährende fibrilläre Zuckungen in den atrophischen Muskeln. Auch im linken M. cucullaris bemerkt man zahlreiche fibrilläre Zuckungen, spärlichere im linken M. deltoideus. Beginnende Atrophie der kleinen Handmuskeln (Interossei, Thenar, Antithenar) rechts. Active Bewegungen in allen Gelenken der rechten oberen Extremität nur in mässigem Umfange möglich; im linken Schultergelenke ist der Umfang für active Bewegungen erheblich eingeschränkt, passive Bewegungen finden keinen Widerstand. Kraft an der rechten oberen Extremität gering.

Sensibilität: An der ganzen rechten oberen Extremität und an der rechten Brusthälfte besteht ein völliger Verlust der Schmerz- und Temperaturempfindung bei erhaltenem Tastsinne und erhaltener Sensibilität der tiefen Theile. Stereognostischer Sinn normal. An der linken obern Extremität und der linken Brusthälfte besteht Hyperalgesie.

Patient schwitzt blos an der rechten Seite. Die rechte Hand zeigt viele Schrunden und Risse; die rechte Hand erscheint bedeutend vergrössert, plump, tatzenförmig, die Phalangen besonders des Daumens aufgetrieben, das Handgelenk viel plumper als links.

Untere Extremitäten: Spastisch paretischer Gang bloss die rechte untere Extremität betreffend, welche auch bedeutend schwächer als die linke ist. Die Kraft gegen links in allen Gelenken herabgesetzt. Muskelatrophien nicht sichtbar. Sensibilität normal.

Die Patellarreflexe sind ausserordentlich, besonders rechts gesteigert. Rechter Fussclonus.

Hautreflexe normal.

Keine Blasen-Mastdarmstörungen.

Romberg'sches Phänomen vorhanden.

Hirnnerven: Herabsetzung des Geruches rechts. Rhinoskopischer Befund negativ.

Opticus: Sehschärfe durch Hornhautnarben sehr herabgesetzt, Augenhintergrund normal.

Es besteht ein ausgesprochener Nystagmus horizontalis, keine Augenmuskellähmung, die Pupillen reagiren.

Trigeminus: Portio minor normal. Rechte Gesichts- und Zungenhälfte hyperästhetisch und hyperalgetisch. Gefühl von Eiseskälte im Gesichte.

Linke Nasolabialfalte verstrichen, der Mundwinkel hängt etwas.

Hörvermögen in Folge eines chronischen Mittelohrkatarrhs herabgesetzt.

Geschmack gut.

Die vorgestreckte Zunge weicht stark nach rechts ab; an der rechten Zungenhälfte starke fibrilläre Zuckungen wahrnehmbar. Der weiche Gaumen wird links bedeutend weniger gehoben als rechts. Rachenreflexe herabgesetzt. Sprache heiser. Beim Essen gelangt öfters etwas in die „unrechte Kehle".

Laryngoskopische Untersuchung (Prof. Schrötter): Complete rechtsseitige Recurrenslähmung.

Der Kranke schwitzt nur in der rechten Gesichtshälfte.

Decursus: Während eines sechsmonatlichen Aufenthaltes auf der Klinik Prof. Schrötters änderte sich der Zustand nur sehr wenig. Die Diagnose wurde gleich Anfangs auf „Syringomyelie mit bulbären Symptomen" gestellt. Der Kranke verliess die Klinik im März 1890, liess sich aber einige Tage später auf die II. medicinische Klinik (Professor Kahler) aufnehmen, auf welcher der Kranke nun durch mehr als drei Jahre verblieb. Im August 1893 trat der Kranke aus der Klinik aus und suchte abermals unsere Klinik auf. Ich konnte damals den Kranken in der Ambulanz untersuchen und einen allerdings nicht erschöpfenden Status erheben.

Der Kranke, welcher wegen des Interesses, welches die Aerzte seinem Zustande entgegenbringen, sich selbst sehr genau beobachtet und jedes seiner Symptome kennt, theilt mit, dass ganz allmälig auch die linke obere Extremität von der Schwäche und Abmagerung erfasst wurden, die Sensibilitätsstörungen sich auf das rechte Bein, den linken Arm, sowie auf die rechte Gesichtshälfte ausgebreitet hätten. Schon seit mehreren Jahren sei auch der Geschmack und Geruch schlechter geworden. Die Stimme ist unverändert heiser geblieben, Blasen-Mastdarmstörungen haben stets gefehlt. Der Gang ist in den letzten Jahren infolge zunehmender Schwäche der Beine stets schlechter geworden; jetzt könne er kaum mehr das linke Bein erheben. Vor zwei Jahren zog sich Patient eine ausgedehnte schmerzlose Verbrennung zu, indem er sich im Winter an den heissen Ofen anlehnte. Man wurde erst durch den Geruch des verbrannten Fettes aufmerksam und fand die umfangreiche Verbrennung, von welcher der Kranke keine Ahnung hatte.

Status praesens (August 1893). Der Kranke ist intelligent, weiss über alle seine Verhältnisse Bescheid. Trotzdem er weiss, dass er unheilbar ist und seine Beschwerden beständig zunehmen, ist er zumeist heiter und wohlgemuth. Wegen seines eigenthümlichen Ganges und seiner Körperhaltung ist er im Spitale allgemein bekannt. Beim Gehen hält der Kranke den Kopf und den Oberkörper vorüber gebeugt. In der rechten Hand hält er einen Stock zur Stütze, die linke Hand wird in der Regel am Rücken gehalten. Die Füsse schleifen am Boden. Es macht stets den Eindruck, wie wenn der Kranke nach vorne stürzen würde.

Betrachtet man den von den Kleidern entblössten Kranken, so fällt die abnorme Körperhaltung noch in weit höherem Grade auf: Das Kinn berührt nahezu die Brust, welche durch die einander stark genäherten Schulterwölbungen sehr schmal und eingesunken erscheint. Mächtige Kyphose der Hals- und oberen Brustwirbelsäule, leichte Skoliose der unteren Brustwirbelsäule. Die Scapulae sind vorne gesunken und stehen vom Brustkorbe ab; der Rücken sieht in Folge dessen ungemein breit und rund aus.

Die Schultergürtelmusculatur in toto sehr atrophisch, u. zw. sind alle Muskeln von der Atrophie betroffen. Ebenso erscheint der M.-stemo-cleido-mastoideus und cucullaris beiderseits atrophisch.

Der M. delloideus ist beiderseits hochgradig abgemagert.

Active Bewegungen im Schultergelenke erfolgen nur sehr mühsam, mit geringer Kraft und in sehr geringem Umfange. Erheben des Armes ist nahezu unmöglich.

Die Oberarme beiderseits sehr schwach, die Musculatur (Biceps, Triceps) stark atrophisch.

Die Musculatur der Vorderarme ist beiderseits gut entwickelt.

An den Händen sind beiderseits die kleinen Handmuskeln atrophisch. Rechts sind die Veränderungen viel stärker ausgesprochen als links. Der Thenar und Antithenar sind vollständig verschwunden, die Spatia interossea sind tief eingesunken; in der Hohlhand springen die Sehnen stark hervor. Die Finger stehen in Beugecontractur. Typische Krallenhand rechts. Die Bewegungsfähigkeit der Finger dieser Hand minimal.

Sehr auffällig sind die Knochenveränderungen: Mächtige Auftreibungen der Knochen, besonders der Endphalangen, sowie der Grundphalangen des rechten Zeigefingers und beider Daumen. Auftreibung der Mittelhandknochen, sehr bedeutende Dickenzunahme der unteren Enden der Vorderarmknochen, während die oberen Enden normal sind.

Die Hände bekommen durch diese Veränderungen ein sehr plumpes, tatzenförmiges Aussehen, sie sind im Vergleiche zum übrigen Körper auffallend gross. Die Grössenzunahme der Hände erfolgt überdies nicht auf alleinige Rechnung der Knochenveränderungen, sondern es participiren auch die Weichtheile. Die Haut erscheint insbesonders über den Fingern verdickt, stellenweise sogar schwielig. An der Haut der rechten Hand und am rechten Vorderarmes mehrfach Brandnarben,

Sensibilität: Linker Arm und linke Thoraxhälfte zeigt anscheinend keine groben Störungen. Am rechten Arme ist der Tastsinn vollkommen erhalten, das Localisationsvermögen ungestört. Der Temperatursinn und Schmerzsinn hingegen ist an der ganzen rechten oberen Extremität verloren gegangen. Gefühl für passive Bewegungen, Lagevorstellung der Glieder, Drucksinn, stereognostischer Sinn intact.

An der rechten Thoraxhälfte ist die Dissociation der Sensibilität in gleicher Weise fortgeschritten: Verlust der Schmerz- und Temperaturempfindung bei intacter Berührungsempfindung.

Blasen- und Mastdarmfunctionen ungestört.

An den unteren Extremitäten bestehen keine Muskelatrophien, wohl aber eine sehr hochgradige motorische Schwäche der gesammten Musculatur. Links ist diese Schwäche noch stärker ausgesprochen als rechts.

An der rechten unteren Extremität ist die Berührungsempfindung und das Localisationsvermögen ungestört; am Oberschenkel besteht aber beträchtliche Hypalgesie und Thermo-Hypästhesie (für Kälte und Wärme). Die anderen Empfindungsqualitäten vollkommen ungestört.

Die Hautstellen mit veränderter Sensibilität sind von den analgetischen Partien am Rumpfe durch eine normal empfindende Zone getrennt.

Am linken Beine fehlen sensible Störungen.

An den Füssen, insbesonders an den Zehen sind Andeutungen derselben Knochenveränderungen, wie an den Händen, besonders ist die Grundphalanx der grossen Zehen beiderseits sehr stark verdickt.

Der Triceps- und Bicepsreflex fehlen rechts; links sind diese Reflexe und der Vorderarmperiostreflex erhöht.

Die Patellarreflexe sind beiderseits sehr bedeutend erhöht; es besteht rechts Fussclonus.

Bauchdeckenreflex, Cremasterreflex, Fussohlenkitzelreflex vorhanden.

Romberg'sches Phänomen angedeutet.

Hirnnerven: Geruchsinn rechts erheblich herabgesetzt (Rhinoskopischer Befund normal. Erhoben von Prof. Schrötter).

Augenhintergrund des rechten Auges, soweit man denselben sehen kann, normal. Die Pupillenreaction, sowie die Weite der Pupillen lassen sich kaum beurtheilen, da beiderseits die Iris in die Hornhaut eingeheilt ist.

Bulbusbewegungen frei; nur nach links und aussen scheint die Bewegung eingeschränkt zu sein (Abducens. Parese (?) links).

Facialis wird beiderseits gleich innervirt.

Hörvermögen rechts normal, links herabgesetzt (Mittelohrprocess).

Geschmacksinn an der ganzen rechten Zungenhälfte sehr stark herabgesetzt, so dass kaum die gröbsten Differenzen unterschieden werden können.

Die Berührungsempfindung ist überall im Bereiche des Kopfes vollkommen unversehrt, auch an den Schleimhäuten. Die Schmerzempfindung ist in der rechten Gesichtshälfte in allen drei Aesten des Trigeminus verloren gegangen, links nur herabgesetzt. Thermohypästhesie, u. zw. für kalt und warm in der rechten Gesichtshälfte stark ausgesprochen, weniger in der linken. Ebenso wird auf der Zunge

Wärme links besser gefühlt als rechts. Auch die Schmerzempfindung an der rechten Zungenhälfte herabgesetzt.

Die Zunge ist rechts bedeutend schmäler als links. Im rechten Abschnitte deutliche fibrilläre Zuckungen. Die Zungenspitze weicht nach rechts ab.

Der weiche Gaumen wird beim Phoniren rechts stärker gehoben als links.

Laryngoskopischer Befund: Das etwas geröthete linke Stimmband steht in Cadaverstellung, sowohl bei Respiration, als auch bei Phonation vollkommen still. Das rechte Stimmband überschreitet beim Phoniren die Mittellinie und legt sich an das linke an; jedoch gelingt auf diese Weise der Glottisschluss nicht vollständig, sondern es bleibt noch ein Spalt zwischen beiden Stimmbändern sichtbar. (Befund von Prof. Schrötter erhoben.) Kehlkopfsensibilität und Reflexerregbarkeit normal.

Hyperidrosis der rechten Gesichtshälfte. Der Kranke schwitzt nur in der Kälte, nie in der Wärme und stets nur in der rechten Gesichtshälfte.

Im September d. J. (1894) trat Patient neuerlich auf die Klinik Schrötter ein.

Vom gegenwärtigen Status will ich nur die wichtigsten Veränderungen hervorheben.

Hirnnerven wie früher nur sind die Störungen im Bereiche des sensibeln Trigeminus weniger ausgesprochen.

Pulsfrequenz normal.

Ausgesprochene Atrophie der Schultergürtelmusculatur, und zwar der M. supra- und infraspinati, Teretes beiderseits, Rhomboidei nahezu ganz geschwunden, Cucullaris hochgradig atrophisch, ganze Nackenmusculatur sehr schwach. Der rechte Deltamuskel ist in den hinteren Abschnitten stark atrophisch, vorne intact, am linken Deltoideus ist die Atrophie ebenfalls vorhanden. M. serratus rechts atrophisch, links bedeutend weniger. Am rechten Arme ist der M. triceps stark atrophisch mit fibrillären Zuckungen, Biceps etwas besser entwickelt, die Vorderarmmusculatur ist relativ gut, ebenso der Thenar. Der Antithenar schwach entwickelt mit fibrillären Zuckungen, die Interossei atrophisch, besonders Interosseus primus. Am linken Arme ist die Musculatur weit besser erhalten, am Vorderarme sogar sehr gut. Nach Aussage des Kranken soll früher sein Biceps und Triceps stärker gewesen sein. Kleine Handmusculatur ziemlich gut erhalten, beginnende Atrophie der Interossei. Der M. pectoralis besonders rechts schwach entwickelt, links ebenfalls, jedoch weniger.

Die Vorderarmknochen beiderseits stark aufgetrieben, die Hände plump, tatzenförmig, Finger dick, aber nicht übermässig lang. Am Zeigenfinger der rechten Hand sind Spuren eines Panaritiums mit Verlust eines Theiles der Endphalange. Die Nägel links gut, rechts zum Theil gerieft, theils stark gewölbt. Am Zeigefinger links stark verkürzt.

Der Kranke kann den Kopf nur mit sehr geringer Kraft nach rückwärts heben, ebenso erfolgt das Heben der rechten Schulter nur mit sehr geringer Kraft, und desgleichen Bewegungen im Ellbogen- und in den Fingergelenken rechterseits. Der Patient kann aber noch die Hand zur Faust ballen. Klauenhandstellung der rechten Hand. Links ist die Kraft im Ellbogen und Schultergelenk ziemlich gut. Rechts: Periostreflex erloschen, ebensowenig Biceps- und Tricepsreflex auslösbar. Linkerseits sind alle drei genannten Reflexe erheblich gesteigert.

An der rechten Rumpfhälfte und rechtem Arme werden die feinsten Berührungen gefühlt. Auf dem ganzen rechten Arme besteht complete Analgesie. Auf dem oberen Antheile des Rumpfes rechterseits ebenfalls Analgesie, vom Rippenbogen angefangen starke Herabsetzung der Schmerzempfindung mit allmäligem Abklingen in normale Verhältnisse. Der Temperatursinn verhält sich in dem ganzen eben geschilderten Bereiche der Schmerzempfindung analog. Gefühl für passive Bewegungen und Lagevorstellungen am rechten Arme erheblich herabgesetzt, besonders im Handgelenke, im Schultergelenke viel besser. Linkerseits ist tactile Sensibilität ganz gut, Schmerzempfindung im oberen Abschnitte der Brusthälfte und am linken Oberarme verloren, an der Beugeseite des Vorderarmes herabgesetzt. an der Hand und der Streckseite des Vorderarmes erhalten Temperatursinn verhält sich wieder analog der Schmerzempfindung. Gefühl für passive Bewegungen und Lagevorstellungen links gut erhalten.

Die Glutaealmuskel, die Musculatur der Ober- und Unterschenkel mächtig, beinahe herkulisch entwickelt; der grösste Umfang der Wade beträgt beiderseits 40·5 *cm*, der Umfang des Oberschenkels 20 *cm* oberhalb des Kniegelenkes rechts 50 *cm*, links 52 *cm*. Nirgends eine Atrophie wahrnehmbar. Bei activen Bewegungen contrahirt sich die Musculatur gut, jedoch ist die Kraft derselben eine ausserordent-

lich geringe. Die Kraft im Hüftgelenke rechts sehr gering, Adduction kräftig, Abduction rechts sehr schwach, Streckung ziemlich gut. Links gelingt die Hebung im Hüftgelenke recht kräftig, die übrigen Functionen, wie rechts. Die Beugung im Kniegelenke erfolgt rechts mit minimaler Kraft, Streckung etwas besser, links gehen die Bewegungen viel besser. Auch in den Zehengelenken beiderseits erfolgen Bewegungen mit geringer Kraft, und zwar rechts durchwegs schwächer als links.

Die Zehen sind ungemein stark entwickelt, besonders die grosse Zehe beiderseits. — Andeutung von Romberg. Tactile Sensibilität ist in den Beinen durchwegs erhalten, Stiche werden ziemlich schmerzhaft empfunden, rechts überall weniger als links. Temperaturempfindung im rechten Beine herabgesetzt, am stärksten ist dies auf dem Fussrücken ausgesprochen. Auch auf dem linken Fussrücken ist diese Herabsetzung vorhanden. Gefühl für passive Bewegungen und Lagevorstellung intact in allen Gelenken.

Patient muss häufig Urin lassen, kann denselben nicht lange halten; auch leichte Stuhlbeschwerden. Patellarreflexe sehr gesteigert, Andeutung von Fussclonus Fusssohlenkitzelreflex herabgesetzt. Cremasterreflex ziemlich lebhaft. Seit zwei Jahren Libido sexualis erloschen. Testikelschmerz nicht auslösbar.

II. Beobachtung.

31-jähriger Mann. In der Kindheit schmerzlose Luxation des Vorderarmes. Seit etwa sechs Jahren stets zunehmende Atrophie der Schultergürtelmusculatur und Schwäche der Rumpfmusculatur. Mehrfache schmerzlose Verbrennungen. Von Seite der Hirnnerven ist der Trigeminus beiderseits und der Glossopharyngeus betheiligt. Gesichtsfeld normal. Humero-Scapular-Typus der Muskelatrophie. Auffällige knollige Verdickung des M. biceps beiderseits. M. pectoralis major fehlt rechts gänzlich. Hochgradige Schwäche der Rumpfmusculatur und der Beine. Der Kranke klettert an sich in die Höhe. Schmerz- und Temperaturempfindung an den Armen und am ganzen Rumpfe erloschen oder herabgesetzt, an den Beinen herabgesetzt. Patellarreflexe sehr erhöht, Fussclonus. Keine Blasenstörungen. Hyperidrosis rechts, spontane Blasenbildungen.

Adalbert Edler v. R.*) 31 Jahre alt, Buchbinder, geboren in Freudenthal, Schlesien, aufgenommen auf die III. medicin. Klinik im October 1893.

Anamnese: Der Vater des Patienten starb plötzlich, die Mutter im Wochenbette. Keine Geistesstörungen in der Familie. Die Mutter des Patienten soll leicht erregbar und sehr „nervös“ gewesen sein. Ebenso eine Schwester seines Vaters, welche jetzt 66 Jahre alt ist und seit einigen Jahren an einem heftigen Zittern der Füsse leidet.

Patient gibt an, in seiner Jugend nie krank gewesen zu sein, auch keine Assymetrie an seinem Körper beobachtet zu haben. Gegen Kälte und Hitze sei er immer sehr „abgehärtet“ gewesen, auch habe er von jeher heisse Speisen essen können, ohne Schmerzen im Munde zu fühlen.

Im Alter von etwa 10 Jahren sei er einmal beim Spiele gestürzt; er habe keinen Schmerz gefühlt und erst als er sich wieder erhob, bemerkt, dass er den rechten Arm schlecht bewegen könne. Der Arzt constatirte eine Luxation und richtete dieselbe wieder ein. Die Einrichtung machte keine Schmerzen.

Vor 5 $^1/_2$ Jahren bekam er Krämpfe in beiden Armen, links stärker als rechts. Er suchte deshalb vor cca. 5 Jahren die Klinik Nothnagel auf; damals bemerkte er auch zum ersten Male, dass die rechte Brusthälfte schwächer sei als die linke und soll diese Assymetrie seitdem beständig zugenommen haben. Die Behandlung mit Elektricität erwies sich seinen Krämpfen gegenüber erfolglos; erst allmälig schwanden dieselben.

Die Diagnose wurde damals vom Docent. Dr. v. Frankl-Hochwart auf eine nicht typische Dystrophia muscularis progressiva gestellt. Die Sensibilität war damals absolut normal, desgleichen die elektrische Erregbarkeit; nur die Patellarreflexe waren ungemein erhöht.

Vor etwa 4 Jahren nahm Patient einmal eine sehr heisse Speise zu sich, im Munde fühlte er keinen Schmerz, sondern erst im Magen ein heftiges Brennen. Es

*) Der Kranke wurde von mir am 13. März 1894 in die Sitzung des Vereines für Psychiatrie und Neurologie in Wien vorgestellt.

bildete sich damals an der Zunge eine Brandblase aus. Seitdem fiel es ihm auf, dass er auch beim Genusse der heissesten Speisen im Munde keinen Schmerz hatte.

Im August v. J. bekam Patient Schmerzen in der Wirbelsäule (in der Höhe des 5. und 6. Brustwirbels, welche seither dauernd auf Druck empfindlich sind), Schwäche in den Beinen besonders im rechten so dass der Kranke kaum 50 Schritte ohne Rast zurücklegen konnte. Er suchte das Spital auf und verblieb daselbst acht Wochen. 3—4 Wochen, nachdem er das Krankenhaus gebessert verlassen hatte, verschlimmerte sich sein Zustand wieder erheblich und blieb dann ohne Aenderung bis zu seinem jetzigen Spitalseintritte.

In letzter Zeit treten oft Muskelzuckungen in der Daumenmusculatur, Biceps- und Wadenmusculatur auf.

Potus in mässigem Grade zugegeben, Lues negirt. Geschlechtliche Fähigkeiten haben seit einem Jahre abgenommen.

Im letzten Jahre zog sich Patient öfters schmerzlose Verbrennungen an den Händen bei seiner Arbeit zu.

Status praesens. Sensorium frei; in den letzten Jahren leidet Patient häufig an Kopfschmerzen.

Geruch beiderseits (von jeher) erheblich herabgesetzt.

Die Pupillen sind beiderseits gleich weit, reagiren prompt auf Licht und Accomodation. Sehschärfe gut, Gesichtsfeld normal, ophthalmoskopischer Befund normal.

Die Bulbusbewegungen sind vollständig frei; es bestand nie Doppelsehen.

Berührungsempfindung im ganzen Gesichte normal; Cornealreflex-, Gaumen- und Uvularreflex, Rachenreflex normal.

Die Schmerzempfindung beiderseits im Bereiche des 1. und 2. Astes des Trigeminus herabgesetzt, besonders hochgradig im Bereiche des 2. Im Bereiche des 3. Astes dieselbe beiderseits normal.

Die Temperaturempfindung ist rechts im Bereiche des Stirnastes des Trigeminus normal, an Wange und Kinn wird aber Siedehitze als lauwarm bezeichnet; zwischen Siedehitze und Lauwarm kann nicht unterschieden werden.

Links ist die Temperaturempfindung im Bereiche des Stirnastes herabgesetzt, an Kinn und Wange noch viel bedeutender, so dass oft Warm und Kalt nicht unterschieden werden können. Die Zungenschleimhaut ist sowohl für Schmerz als auch für Temperatureindrücke hochgradig unempfindlich.

Der l. Masseter contrahirt sich schwächer als der r., sonst Kaumusculatur normal.

Facialis beiderseits gleich innervirt.

Gehör gut.

Geschmack: Süss wird nicht erkannt; salzig und sauer werden an der Zungenspitze nicht, sondern erst an den hintern Abschnitten der Zunge erkannt.

Laryngoskopischer Befund ergibt normale Verhältnisse. Im Bereiche der Sensibilität des Kehlkopfes, Rachens und weichen Gaumens nichts abnormes.

Die Zunge wird gerade vorgestreckt und gut bewegt.

Lässt man den Kranken aufsetzen, so bemerkt man, dass der Kopf nach vorne übersinkt. Die Nackenwirbel und der untere Theil der Halswirbelsäule treten stark hervor .Die Mm sterno-cleido-mastoidei sind verschieden stark entwickelt; Der r. ist schwächer als der l., u. zw. ist insbesonders die claviculare Portion schwächer als die des l. Der M. cucullaris ist l. schwächer als r., besonders in seinen unteren Abschnitten. Die Mm. scaleni scheinen atrophisch. Kopfnicken, Drehen des Kopfes geht gut. Die mittlere Brustwirbelsäule zeigt eine leichte Dorsalflexion nach r.

Musculus supraspinatus beiderseits hochgradig atrophisch, l. auch der M. infraspinatus. Der M. rhomboideus scheint l. vollkommen zu fehlen, r. vorhanden. Im r. Rhomboideus und der l. Schultergürtelmusculatur öfters fibrilläre Zuckungen. Im untersten Abschnitte der Fossa infraspinata l. ein ziemlich mächtiger Muskelwulst, während der obere Abschnitt eine ziemlich deutliche Einsenkung zeigt.

Der Innenrand der scapulae steht nicht zur Wirbelsäule parallel, vielmehr sind die Schulterblätter nach vorne gesunken und gedreht. Die Scapula r. steht flügelförmig ab, l. ist dieses Verhalten nicht so auffallend. Beim Rückwärtsstauen der Schulter stehen die Schulterblätter noch stärker ab. Jedoch ist die scapula doch noch ziemlich gut fixirt; sie kann nicht nach oben verschoben werden, wenn der Kranke dagegen agirt. Die Serratus-Zacken treten r. ziemlich deutlich hervor,

besonders in den oberen Abschnitten, l. nicht ganz so deutlich. Der r. Arm kann im Schultergelenke bis zur Verticalen erhoben werden, ebenso der l. Rumpfbewegungen vollkommen frei.

Wenn man den Kranken von vorne betrachtet, so bemerkt man eine auffällige Assymmetrie, die dadurch bedingt ist, dass der M. pectoralis major l. gut entwickelt ist und von normalen Contouren begrenzt wird, während r. der M. pectoralis major fast in seiner ganzen costalen Partie fehlt, und in seiner clavicularen nur rudimentär vorhanden ist. Dem zu Folge ist die Achselhöhle r. sehr viel seichter als l., die vordere Begrenzung derselben r. durch eine Hautfalte gegeben, in welcher man die ganz atrophische Musculatur der clavicularen Portion fühlt, während sie l. durch den sich kräftig anspannenden M. pectoralis gegeben ist. Die Begrenzung nach rückwärts ist beiderseits gleich. Beide Thoraxhälften athmen gleich gut, beim Athmen bemerkt man kein Einsinken der Intercostalräume (M. intercostales weder gelähmt, noch atrophisch) Der Kranke nimmt beim Stehen eine nach rückwärts geneigte Haltung ein: der Bauch ist etwas vorgewölbt. Lässt man den Kranken sich bücken, so kann er sich nur mühsam wieder aufrichten. Wenn er sich auf dem Boden hinsetzt, so kann er nur mit Hilfe der Hände sich wieder aufrichten und klettert öfters an sich in die Höhe Der Kranke kann im Bette sich nur mühsam aufsetzen, er sinkt gleich wieder zurück, während er in der früher beschriebenen Stellung ganz gut steht.

An der Brust kann man auch bei Berühren mit ganz heissen Gegenständen oder mit Eisstücken eine Temperaturempfindung überhaupt nicht auslösen, sondern nur eine Druckempfindung, ebenso am Rücken. Temperaturunterschiede von 20°—30° werden am Bauche l. kaum unterschieden; r wird Eis als „warm“ angegeben. An der Scrotalhaut wird ebenfalls Eiseskälte und Siedehitze nicht unterschieden.

Complete Analgesie des ganzen Rücken, der Haut der Brust und des Bauches.

Die Berührungsempfindung am Rumpfe über dem r. M. pectoralis stark herabgesetzt; hinten in den oberen Partien des Thorax ist die Tastempfindung sehr herabgesetzt, an den unteren Partieen im Wesentlichen erhalten.

Druck im r. Hypogastrium sehr schmerzhaft. Der Drucksinn ist am ganzen Rumpfe bedeutend herabgesetzt.

Der M. deltoideus ist links sehr gut entwickelt, rechts dagegen ziemlich stark atrophisch, so dass die Schulterwölbung rechts viel mehr abgeflacht erscheint, als links. M. biceps ist links stärker entwickelt als rechts. Grösster Umfang des rechten Oberarmes $25^3/_4$ *cm*, links $26^1/_2$ *cm*. Wenn der Kranke die Musculatur der Oberarme anspannt, so treten mehrere, ganz weich sich anfühlende Knollen in der Mitte des sonst sich normal contrahirenden Muskels hervor. Diese Knollen zeigen einen lappigen Bau. Im Biceps beiderseits häufig fibrilläre Zuckungen. M. triceps beiderseits nur wenig entwickelt, contrahirt sich nur wenig, links etwas besser als rechts. Musculatur des Vorderarmes links kräftig entwickelt, rechts schwächer, jedoch lässt sich keine auffallende Atrophie feststellen. Der M. supinator links dicker, Supination links schwächer als rechts.

Am rechten Daumen bemerkt man eine in Verheilung begriffene Excoriation, eine ebensolche an der Endphalange des Zeigefingers der rechten Hand. Thenar und Antithenar rechts nur wenig hervortretend; der vierte und fünfte Finger rechts zeigt eine Beugung im ersten Interphalangealgelenke, welche durch Sehnencontracturen festgehalten wird; dieselbe Contractur, jedoch schwächer ausgesprochen, findet sich auch am zweiten und dritten Finger dieser Hand. An der linken Hand ist Thenar und Antithenar nahezu völlig geschwunden, hie und da treten fibrilläre Zuckungen in denselben auf. Die Gegend des Interosseus I. auffallend eingesunken, die spatia interossea leicht eingesunken. Supination links schwächer als rechts. Dorsalflexion der Hand beiderseits schwach, ebenso Extension der Finger. Palmarflexion rechts beträchtlich eingeschränkt. Spreizung der Finger gelingt nur mühsam, aber in vollem Umfange. Der Daumen kann jedem einzelnen Finger gegenüber gestellt werden. Abduction des Daumes gelingt gut. Motorische Kraft im Ellbogengelenk gut.

Keinerlei Knochendeformitäten an der oberen Extremität.

An der rechten Hand starke Hyperidrosis, ebenso auch am rechten Fusse.

Schmerz- und Temperatursinn an beiden oberen Extremitäten sehr erheblich herabgesetzt. Die Berührungsempfindung ist rechts ein wenig, links sehr stark vermindert.

Der Drucksinn ist beiderseits, besonders aber links erheblich herabgesetzt.

Das Gefühl für passive Bewegungen, die Lagevorstellung der Glieder vollkommen intact. Keine ataktischen Bewegungen.

Die mechanische Erregbarkeit der Nerven und Muskeln normal.

Die Musculatur der Beine gut entwickelt, dagegen treten häufig fibrilläre Zuckungen in der Wadenmusculatur und an den Muskeln, welche an der Streckseite des Oberschenkels liegen, auf.

Die Kraft in den Beinen in allen Gelenken ziemlich gut.

Complete Thermo-Anästhesie am Ober- und Unterschenkel beiderseits; an den Füssen rufen alle Temperatureinwirkungen den Eindruck „Kalt" hervor.

Die Schmerzempfindung an beiden Beinen durchwegs sehr herabgesetzt.

Das Berührungsgefühl und das Localisationsvermögen sind ungeändert.

Drucksinn ist an den Beinen stark herabgesetzt, sonst ist die tiefe Sensibilität vollkommen ungestört.

Reflexe: Triceps- und Bicepsreflex erhalten; Patellarreflexe sind beiderseits sehr gesteigert. Rechts eine Andeutung von Fussclonus, links nicht. Bauchdeckenreflex schwach, ebenso Cremasterreflex.

Kein Romberg'sches Phänomen.

Blasen-Mastdarmstörungen fehlen. Harn in normaler Menge, enthält keine abnormen Bestandtheile.

Hodenschmerz erloschen.

Die elektrische Untersuchung ergibt: In den meisten atrophischen Muskeln besteht einfache Herabsetzung der Erregbarkeit für den galvanischen und faradischen Strom. Die Zuckungen sind zumeist blitzartig, nur im linken M. cucullaris und supraspinatus sind die Zuckungen träge und wurmförmig. In diesen Muskeln prävalirt auch die An. S.

Aus dem linken M. biceps wurde von Herrn Dr. Ewald ein Stückchen zur histologischen Untersuchung excidirt. Ein Theil der excidirten Muskelpartie wurde in Osmiumsäure, ein anderer in Müller'scher Flüssigkeit fixirt. Die Untersuchung ergab keine auffällige Vermehrung des interstitiellen Fettgewebes, bedeutende Grössendifferenz der einzelnen Muskelfasern, Hypertrophie derselben, ziemlich starke Vermehrung der Muskelkerne und des interstitiellen Bindegewebes.

III. Beobachtung.

54-jährige Frau mit nervösen Antecedentien. Seit zwei Jahren Schwerbeweglichkeit der Finger und reissende Schmerzen in den Armen. Schon seit vielen Jahren schmerzlose Verbrennungen.

Nystagmusartige Zuckungen in den Endstellungen der Bulbi. Parese des Gaumensegels links, complete, linksseitige Recurrenslähmung. Starke Kyphose im oberen Theile der Brustwirbelsäule. Atrophie der Schultergürtelmusculatur und der Handmusculatur. Klauenhand. Fibrilläre Zuckungen. Spontanbewegungen des Daumens. Am Rumpfe und den Armen hochgradige Alteration des Schmerz- und Temperatursinnes bei nur wenig gestörtem Tastsinne. Spastische Parese der Beine. Patellarreflexe bedeutend erhöht. Trophische Störungen der Nägel. Arthropathie des rechten Ellbogengelenkes.

Marie G., 54 Jahre alt.

Anamnese: Die Kranke will in ihrer Jugend stets gesund gewesen sein; im Jahre 1876 musste sie an die Landes-Irrenanstalt in Wien abgegeben werden, in welcher sie vier Jahre bis 1879 verblieb. Im Jahre 1879 litt Pat. an Gelenksrheumatismus, ebenso im Jahre 1881.

Die jetzige Erkrankung begann angeblich vor zwei Jahren mit Stechen in der rechten Hand und Vertaubungsgefühl in den Fingern, jedoch deuten manche Symptome auf einen weit früheren Beginn der Erkrankung hin. Seit dieser Zeit kann die Kranke die Hand nicht mehr bewegen und leidet an fortwährenden reissenden Schmerzen, besonders bei kalter Witterung. Des Morgens können die Finger ein wenig bewegt werden, unter Tag werden sie ganz steif. Die Abmagerung der Hände bemerkt die Kranke schon seit längerer Zeit; die Kraft in den Händen nimmt continuirlich ab. Schon in früheren Jahren hat Patientin sich öfters im Dienste — die Kranke war Köchin — verbrannt, ohne dass sie es merkte; erst die Blasenbildung an den Händen oder die Brandwunden machten sie auf die Verletzung aufmerksam. Seit mehreren

Monaten ist die Kranke heiser; sie gibt spontan an, dass sie in den letzten Jahren auch nicht ein einziges Mal gehustet habe.

Patientin ist hereditär nicht belastet.

Potus und Lues werden negirt.

Status praesens: Die Pupillen sind gleichweit und reagiren prompt auf Licht, Accommodation und consensuell.

Die Lidspalten sind gleich, die Bulbusbewegungen frei; wird der Bulbus in die Endstellungen gebracht, so treten nystagmusartige Zuckungen auf.

Die Kranke sieht gut, Augenhintergrund normal.

Portio minor trigemini intact.

Ueber die Sensibilität im Gesichte sind von der Patientin keine sichern Angaben zu erhalten, jedoch scheint sowohl Tastsinn, als auch Schmerz- und Temperatursinn intact zu sein.

Facialis wird beiderseits gleich innervirt, ist mechanisch nicht übererregbar.

Gehör gut.

Die Zunge wird gerade vorgestreckt, die Zungenbewegungen sind frei.

Das Gaumensegel wird links schlechter gehoben wie rechts.

Laryngoskopischer Befund: Die Stimmbänder sind ganz weiss und zeigen einen gerade verlaufenden inneren Rand. Das linke Stimmband steht sowohl bei der Respiration, als auch bei der Phonation vollkommen unbeweglich in Cadaverstellung (Complete linksseitige Recurrenslähmung). Das rechte Stimmband ist normal beweglich. Larynxsensibilität normal.

Die Herzaction ist regelmässig, 64 Schläge in der Minute. Keine Beschwerden von Seite des Magens.

Geruch, Geschmack normal.

Der Kopf ist nach vorwärts gesunken, das Kinn berührt nahezu das Sternum. Patientin kann den Kopf nicht heben, geschweige denn nach rückwärts bringen; verneinende Bewegungen sind möglich. Passiv kann der Kopf nach allen Richtungen gut ohne Widerstand bewegt werden. Sehr starke rundliche Kyphose der obersten Brust- und der Halswirbelsäule; die Schultern sind stark nach vorne gesunken, in Folge dessen sieht der Rücken ungemein breit und rund aus, während die Brust anscheinend sehr schmal ist.

Die Schultergürtelmusculatur (supra- und infraspinatus) rechts atrophisch; links sind die betreffenden Abschnitte nur etwas abgeflacht; Musculus pectoralis beiderseits gleich, der Musculus deltoidus beiderseits in seinen hinteren Portionen etwas atrophisch; der innere Schulterblattrand läuft nicht parallel der Wirbelsäule, die rechte scapula erscheint gedreht. Heben der Schulter gelingt links ziemlich gut, rechts nahezu unmöglich; Rückwärtsstauung der Schulter ist rechts nur in geringem Masse möglich, links weitaus besser. Erheben des Armes im Schultergelenke, Abduction des Armes können rechts kaum ausgeführt werden, während links die Bewegungen nahezu in normalem Umfange ausgeführt werden.

Die Musculatur der Oberarme gut entwickelt, die der Vorderarme atrophisch, besonders links an der Ulnarseite des Vorderarmes beinahe totaler Muskelschwund, während die Musculatur an der radialen Seite desselben Armes (besonders Supinator longus) erhalten ist. Die kleinen Handmuskeln sind beiderseits hochgradig abgemagert, die spatia interossea eingesunken, insbesonders das spatium interosseum I. grubig vertieft. Die Sehnen der Hohlhand springen stark vor, Thenar und Antithenar fehlen beiderseits vollkommen. Beiderseits ausgesprochenste Klauenhand; Kraft in den Handgelenken gering, in den Ellbogengelenken der atrophischen Musculatur entsprechend. Die Finger können in den Interphalangealgelenken nicht gestreckt, im Metacarpo-Phalangealgelenke nur ganz wenig gebeugt werden. Der Daumen kann leicht ab- und adducirt, aber nicht opponirt werden.

Fibrilläre Zuckungen zeitweilig in der Vorderarmmusculatur sichtbar. Man sieht ein fortwährendes Zittern der rechten obern Extremität ähnlich wie bei Paralysis agitans; das Schütteln wird bei intendirten Bewegungen nicht stärker. Ausserdem wird der Daumen stets mehrmals hintereinander krampfhaft gebeugt. Diese letztere Spontanbewegung wiederholt sich ziemlich oft.

Tricepsreflex rechts kaum auslösbar, Bicepsreflex erheblich erhöht, Vorderarm-Periostreflex nicht auslösbar. Links die Reflexe herabgesetzt.

Die Gegend des rechten Ellbogengelenkes ist stark aufgetrieben, viel umfangreicher als die der andern Seite; die Haut über dem Gelenke ist weder geröthet, noch ödematös, die Bewegungen in demselben sind etwas schmerzhaft; kein Knacken

bei Bewegungen. Leichte seitliche Bewegungen im Ellbogengelenke möglich. Dagegen besteht im rechten Schultergelenk bei Bewegungen Reiben.

Die Arthropathie im Ellbogengelenk ist ohne der Patientin bekannte Ursache entstanden und wurde sie der Veränderungen zu ihrem Erstaunen erst bei der Untersuchung wahr.

Sonst keine trophischen Veränderungen der Gelenke oder Knochen an den oberen Extremitäten.

Die Fingernägel sind stark gewölbt, gerieft, abschilfernd.

Keine vasomotorischen Störungen an den Armen.

Die Wirbelsäule ist weder auf directen Druck, noch bei Belastung empfindlich.

Die Musculatur ist an den unteren Extremitäten gut entwickelt, keine Atrophien. Active Bewegungen in allen Gelenken in vollem Umfange möglich, erfolgen jedoch nur mit geringer Kraft. Der Gang ist mühsam, etwas spastisch.

Die Patellarreflexe beiderseits sehr erhöht, Andeutung von Fussclonus.

Keine trophischen oder vasomotorischen Störungen an den unteren Extremitäten.

Keine Störungen von Seite der Blase und des Mastdarms.

Sensibilität: Am Rumpfe, den obern und den untern Extremitäten die tactile Sensibilität vollkommen erhalten; es werden auch die feinsten Berührungen wahrgenommen und richtig localisirt; es wird durchwegs Nadelspitze und Nadelkopf prompt localisirt. Eine Verspätung der Leitung besteht nicht, desgleichen keine Polyästhesie.

An den untersten Abschnitten des Halses, des Nackens, an der Brust und dem Rücken bis etwa zum Rippenbogen ist die Schmerzempfindung hochgradig alterirt; an den meisten Stellen besteht eine bedeutende Herabsetzung der Schmerzempfindung, über beiden Scapulae und im Interscapularraume complete Analgesie. Ebenso ist über den Musc. deltoidei, an beiden Oberarmen die Schmerzempfindung vollkommen verloren gegangen, so dass Hautfalten schmerzlos durchstochen werden können, eine Nadel tief in den Muskel eingesenkt werden kann, ohne dass eine andere als eine Druckempfindung ausgelöst wird. Starkes Kneifen der Hautfalten, die Berührun gder Haut mit einem erhitzten Metallstabe rufen keinen Schmerz hervor. An den Vorderarmen können durch sehr energische Proceduren noch Schmerzempfindungen ausgelöst werden, jedoch ist die Abstumpfung für diese Sensibilitätsqualität eine hochgradige (Hypalgesie). An den Händen ist eine Alteration des Schmerzsinnes nicht nachzuweisen. Ebenso ist an der Bauchhaut, sowie an den Beinen der Schmerzsinn vollkommen ungestört.

Temperatursinn: Am Rücken besteht durchwegs eine Perversion des Temperatursinnes, so dass Kälte für Wärme, Wärme für Kälte angegeben wird. Dabei ist der Temperatursinn hochgradig abgestumpft, so dass überhaupt nur zwischen „warm“ und „kalt“ unterschieden wird und eine genauere Bezeichnung unmöglich ist. An der Brust ist die Alteration des Temperatursinnes eine so hochgradige, dass Differenzen von 40°—50° nicht erkannt werden. An den obern Extremitäten ist die Temperaturempfindung vollkommen verloren gegangen, so dass beim Anlegen mit siedend heissem Wasser oder mit Eis gefüllter Eprouvetten überhaupt nur die Berührung, aber nicht der Wärme-, resp. der Kälteeindruck zur Perception gelangt. Diese Störung findet sich gleichmässig an beiden Ober- und Unterarmen, an den Händen und sämmtlichen Fingern. An der Bauchhaut, sowie an den untern Extremitäten werden auch die feinsten Temperaturdifferenzen richtig erkannt.

Die tiefe Sensibilität (Kraftsinn, Gefühl für active und passive Bewegungen, Lagevorstellung der Glieder, stereognostischer Sinn), der oberflächliche, wie tiefe Drucksinn vollkommen erhalten.

Kein Romberg'sches Phänomen.

IV. Beobachtung.

32jähriger Schmied. Seit einem Jahre reissende Schmerzen, Parästhesien und Schwäche im rechten Arme. Schmerzlose Verbrennungen. Läsion des rechten Trigeminus und Hypoglossus. Gesichtsfeld normal. Atrophie der Schultergürtelmusculatur; besonders rechts. Im Bereiche des rechten Schultergürtels und am rechten Arme Analgesie und Thermo-Anästhesie bei intacter Berührungsempfindung. Ebenso am Rumpfe Hypalgesie und Thermo-Hypästhesie

und am rechten Beine. Rechtes Bein schwächer als das linke. Patellarreflexe erhöht.

Franz K. 32 Jahre alt, Schmied aus Wien. Anamnese. Hereditär in keiner Weise belastet. Früher stets gesund. Seit einem Jahre hat Patient, ohne dass er ein veranlassendes Moment wüsste, heftige reissende Schmerzen in der Gegend des rechten Schultergelenkes. Zeitweilig tritt auch ein Gefühl von Pamstigsein und ein Vertaubungsgefühl in der rechten Schulter und im rechten Oberarm auf. Seit Beginn des Leidens bemerkt der Kranke eine rapide Abnahme der Kraft im rechten Arme. Er kann den Hammer nur mehr wenig heben, nicht mehr — wie er es zu seiner Arbeit benöthigt — denselben schwingen. Im letzten Jahre ist es ihm zu wiederholten Malen aufgefallen, dass Brandwunden, welche er sich bei seiner Arbeit am rechten Arme zuzog, nicht mehr schmerzten, während sie links wie früher wehthaten. Die Beschwerden beschränkten sich überhaupt nur auf die rechte Seite, und da hauptsächlich auf die Gegend des Schultergelenkes. Die Bewegungen des Kopfes waren stets frei geblieben.

Lues negirt, für Potus keine Anhaltspunkte.

Status praesens: Interner Befund negativ. Urinbefund normal. Intelligenz gut, Sprache gut.

Geruch normal.

Die Pupillen sind gleich und reagiren auf Licht, Accommodation, Convergenz und consensuell gut. Cornealreflex beiderseits erhalten. Augenhintergrund normal.

Gesichtsfeld, sowohl für weiss, als auch für Farben nicht eingeschränkt (Dr. Gruber).

Augenbewegungen vollkommen frei; es bestehen keine Doppelbilder.

Leichte Berührungen werden im Gesichte links überall besser als rechts empfunden. Auch die Schmerzempfindung im Bereiche aller drei Trigeminusäste rechts erheblich herabgesetzt, so dass auch tiefe Nadelstiche nicht schmerzhaft empfunden werden. An der Zungen- und Lippenschleimhaut ist die Schmerzempfindung rechts ebenfalls herabgesetzt.

Im Bereiche des 1. Astes des Trigeminus ist die Temperaturempfindung rechts weniger gut, als links, Die heisse Eprouvette wird öfters als kalt bezeichnet (Perversion des Temperatursinnes). Die Temperaturempfindung ist links intact. Auch im Bereiche des 2. und 3. Astes erscheint der Temperatursinn rechts geschädigt. Im Allgemeinen werden rechts erst grössere Temperaturdifferenzen erkannt, als links, und Temperaturen schlechter empfunden als links; auch kommt die Temperaturempfindung etwas verspätet zur Perception. An der Zunge ist an der rechten Hälfte wieder Perversion des Temperatursinnes für Warm (Warm wird als Kalt empfunden); Eis wird rechts an der Zunge weniger kalt empfunden, als links.

Facialis wird beiderseits gleich innervirt, ist mechanisch nicht überregbar.

Gehör gut.

Geschmacksinn an der Zungenspitze rechts hochgradig herabgesetzt, links intact.

Gaumen beiderseits gleich innervirt. Kehlkopfbewegungen und Kehlkopfsensibilität normal. Pulsfrequenz dauernd erhöht, 96 Schläge in der Minute.

Die Zunge zittert und weicht deutlich nach rechts ab; die rechte Zungenhälfte scheint etwas atrophisch zu sein. Die Zungenbewegungen sind frei.

Active Bewegungen des Kopfes nach allen Richtungen frei, die Halsmusculatur gut entwickelt. Der Contour des M. cucullaris beiderseits gleich.

Die rechte Schulter steht tiefer als die linke und ist etwas nach vorne gesunken. Bei ruhiger Haltung besteht eine Differenz in der Stellung beider scapulae. Die linke scapula steht annähernd normal; rechts erscheint die scapnla gedreht und mit ihrem angulus der Wirbelsäule genähert. Die crista scapulae springt rechts scharf vor, links bedeutend weniger. Bei Bewegungen, insbesonders beim Heben des Armes tritt die rechte Scapula flügelförmig von der Wirbelsäule ab. Der Innenrand der rechten Scapula lässt sich ganz gut umgreifen. Die rechte scapula kann nicht gut fixirt werden, die linke vollkommen gut. Der rechte Arm kann nur mühsam im Schultergelenke gehoben werden und zw. kaum bis zur Horizontalen, aber nicht im vollen Umfange; dabei tritt Zittern im Arme ein. Der linke Arm kann vollkommen gut gehoben werden. Rückwärtsstauung des rechten Armes unmöglich, links im vollen Umfange des Gelenkes möglich. Bewegungen nach vorwärts können beiderseits gut ausgeführt werden, dabei steht die Scapula rechts mehr als doppelt so weit von der Wirbelsäule ab, als links.

Die Mm. supraspinatus und infraspinatus sind rechts hochgradig atrophisch, die Scapula ist nur von einer ganz dünnen Muskellage bedeckt. Die Mm. teres major, teres minor und latissimus dorsi rechts sind im Vergleiche zu links atrophisch, Musc. rhomboideus rechts stark atrophisch.

Links ist nur der M. infraspinatus leicht atrophisch. Cucullares, Sterno-Cleido-Mastoidei und Scaleni beiderseits vollkommen intact, ebenso sind weder am Rumpfe, noch an den Armen oder Händen Atrophien wahrnehmbar.

Die Kraft ist im rechten Ellbogengelenke etwas herabgesetzt; bei Bewegungen treten Schmerzen im Schultergelenke auf. Im rechten Handgelenke können die Bewegungen zumeist kräftig ausgeführt werden, nur die Dorsalflexion leidet, da die hiebei in dem Schultergelenke auftretenden Schmerzen zu bedeutend sind. In der linken obern Extremität die motorischen Fähigkeiten der Musculatur durchwegs entsprechend.

Sensibilität: Die Berührungsempfindung durchwegs unversehrt.

Schmerzsinn: In der Gegend des rechten Acromion und der rechten Scapula completer Verlust der Schmerzempfindung. Die Analgesie macht am Oberarme rechts einer Hypalgesie Platz, welche distalwärts immer mehr abnimmt; an dem rechten Vorderarme besteht noch immer eine ziemlich beträchtliche Hypalgesie, die rechte Hand selbst empfindet Schmerz normal. Starkes Beklopfen der Knochen (Olecranon, Radius, Ulna) nicht schmerzhaft.

Links Schmerzsinn normal.

Die Herabsetzung der Temperaturempfindung entspricht im Ganzen vollständig den analgetischen und hypalgetischen Bezirken, nur ist die Wärmeempfindung auch noch am Handrücken erheblich abgestumpft. Kältesinn daselbst normal. Die Finger empfinden thermisch normal.

Ortssinn, stereognostischer Sinn normal Drucksinn, Gefühl für passive Bewegungen, Kraftsinn, Lagevorstellung der Glieder intact.

Am linken Arme alles normal.

Die Wirbelsäule verläuft gerade und ist auf Druck nirgends empfindlich.

Sensibilität am Rumpfe: Ueberall am Halse, Brust, Rücken, Bauch werden Berührungen links besser empfunden als rechts, erscheinen Stiche links schärfer als rechts.

Die Schmerzempfindung ist an der rechten Thoraxhälfte bis zur Höhe des 12. Brustwirbels gleichmässig, aber durchwegs sehr erheblich herabgesetzt, dann kommt ein mehrere *cm* breiter, normal empfindender Streifen und schliesslich abermals eine stark unterempfindliche Zone.

Die Temperaturempfindung (Wärme- und Kältesinn) ist in denselben Gebieten, in welchen Hypalgesie besteht, herabgesetzt, aber nicht erloschen.

An den untern Extremitäten ist die Musculatur beiderseits gleich gut entwickelt, keine Atrophien. Die motorischen Fähigkeiten sind rechts geringer als links, u. zw. betrifft die motorische Schwäche die ganze Musculatur des rechten Beines. Active Bewegungen können in allen Gelenken in vollem Bewegungsumfange ausgeführt werden.

Tactile Sensibilität am rechten Beine etwas herabgesetzt. Stiche, Berührungen werden links besser empfunden als rechts.

Desgleichen besteht an der ganzen rechten unteren Extremität im Vergleiche zur linken Seite eine Herabsetzung der Schmerz- und der Temperaturempfindung (für warm und kalt). An der Streckseite des rechten Unterschenkels Perversion des Temperatursinnes für warm (warm wird als kalt empfunden). An den Füssen ist der Temperatursinn normal. Lagevorstellung der Glieder, Gefühl für passive Bewegungen normal.

Die Patellarsehnenreflexe sind beiderseits erheblich gesteigert, der Fusssohlen kitzelreflex, Bauchdecken- und Cremasterreflex lebhaft.

Trophische Störungen der Haut, der Knochen etc. fehlen durchwegs.

Geschlechtliche Functionen intact. Hodenschmerz vorhanden; keine Blasen-Mastdarmstörungen.

Der Kranke wurde, nachdem er längere Zeit in ambulatorischer Behandlung gestanden war, am 29. Mai 1894 auf die Klinik aufgenommen.

Der Zustand blieb während einer mehrwöchentlichen Beobachtungsdauer völlig unverändert.

Der Kranke wurde neuerlich im December 1894 auf die Klinik Schrötter aufgenommen. Bis auf eine leichte Zunahme der Muskelatrophien war der Zustand unverändert.

V. Beobachtung.

25-jähriger Taglöhner. Beginn vor einem Jahre mit Hyperidrosis und Schmerzen im linken Arme. Spontane Blasenbildungen, Verlust des Schmerz- und Temperatursinnes am linken Arme. Schmerzlose Panaritien mit Mutilationen. Sympathicuslähmung. Bei seitlichen Endstellungen der Bulbi nystagmusartige Zuckungen. Affection des l. sensibelen Trigeminus, der N. faciales. Linksseitige Gaumenlähmung. Linksseitige Recurrenslähmung. Humero-Scapular-Typus der Muskelatrophie. Fibrilläre Zuckungen. Atrophie der Handmusculatur. Schmerz- und Temperatursinn am Schultergürtel, Rumpfe und am l. Arme herabgesetzt. Am l. Arme Störung der tiefen Sensibilität. Parese und Sensibilitätsstörungen der Beine. Patellarreflexe gesteigert. Pulsfrequenz dauernd hoch.

Johann M., 25 Jahre alt, Taglöhner aus Wischkowitz, Mähren.

Anamnese. Keine hereditäre Belastung. In der ganzen Familie keine Nervenkrankheiten. In früherer Zeit will Patient immer gesund gewesen sein, jedoch sind seine Angaben in Folge der geringen Intelligenz des Kranken nicht zuverlässig.

Seine jetzige Erkrankung dauert angeblich ein Jahr, jedoch ist es unmöglich zu eruiren, mit welchen Symptomen sie begann. Es fiel dem Patienten angeblich nur auf, dass er an der linken oberen Extremität und an der linken Gesichtshälfte viel stärker schwitzen musste, als in den entsprechenden Regionen der vorderen Seite. Auch traten im linken Arme Parästhesien und ziehende Schmerzen auf. Zu wiederholten Malen bemerkte der Kranke an seiner linken Hand Blasen, ohne dass er bei der Entstehung derselben Schmerzen gehabt hätte. Auch fühlte er heisse Gegenstände nicht mehr. So hielt er einmal eine Schale heissen Kaffee's in der Hand, fühlte dabei keine Schmerzen, sah aber dann mit Verwunderung, dass die ganze Hohlhand und die Finger mit Brandblasen bedeckt waren. Im April vorigen Jahres rückte der Kranke zu einer Waffenübung ein, machte Gewehrübungen mit, bemerkte aber schon damals eine Schwäche des linken Armes. Wegen Blasenbildungen an den Händen lag er sodann mehrere Wochen in dem Militärspitale. Drei Monate später kehrte er in seine Heimat zurück und bekam ein Panaritium am linken Zeigefinger, welches mit Abstossung eines Knochenstückes endete; Patient zog sich dieses Knochenstück mit einer Nadel selbst heraus. Der ganze Process verlief vollkommen schmerzlos. Die Schwäche in den oberen Extremitäten und die Störungen der Motilität entwickelten sich allmälig bis zur jetzigen Intensität; Kopfschmerz bestand nie, aber öfters Schwindel, besonders bei Bewegungen. Als Grund seiner Erkrankung glaubt Patient eine Erkühlung annehmen zu müssen, welche er sich im Sommer 1892 beim Baden zuzog. Schon am nächsten Tage sollen Schmerzen in der linken Gesichtshälfte und der linken oberen Extremität aufgetreten sein und gleichzeitig will Patient auch schon eine Schwäche in letzterer bemerkt haben. Beim Trinken heisser Getränke hat er sich öfters im Munde verbrannt, ohne einen Schmerz zu fühlen, trotzdem die ganze Zunge und der Gaumen wund waren; der Schmerz trete immer erst auf, wenn die Flüssigkeit in den Magen gelangt ist.

Die geschlechtlichen Functionen haben angeblich seit einem halben Jahre stark gelitten. Der Geschlechtstrieb angeblich erloschen.

Potus und Lues negirt.

Status praesens vom 8. Mai 1894: Der Kranke macht einen etwas stumpfsinnigen und stupiden Eindruck; er ist bei der Untersuchung zerstreut, antwortet unwillig und sehr langsam. Die Sprache ist monoton und deutlich skandirend. Der Kranke gibt an, erst in letzterer Zeit undeutlicher und langsamer zu sprechen.

Die Körperhaltung des Kranken ist eine sehr eigenthümliche. Der Kopf ist etwas nach vorne gesunken und dem sternum genähert; die Schulterblätter sind ebenfalls nach vorne gesunken; in Folge dessen hängen die Arme nicht an der Seite herab, sondern vorne. Die näheren Details werden weiter unten beschrieben werden.

Hirnnerven:

Geruch normal.

Die Lidspalten beiderseits auffallend enge, links noch mehr, wie rechts. Pupillen etwas different, links etwas enger wie rechts, aber auch rechts enge. Beide Pupillen reagiren auf Licht (Beiderseitige (?) Sympathicuslähmung). Sehschärfe normal, Augenhintergrund normal.

Gesichtsfeld (Befund vom Assist. Dr. Gruber): Für Weiss, Roth, Grün, Blau nicht eingeschränkt.

Die Augenbewegungen sind frei; in den seitlichen Endstellungen starke, nystagmusartige Zuckungen. In der Ruhe kein Nystagmus.

Portio minor trigemini wird beiderseits gleich gut innervirt. Leichte Berührungen werden durchwegs in der linken Gesichtshälfte schwächer gespürt, als in der rechten; ebenso an der Schleimhaut der Lippe und Zunge links die tactile Sensibilität im Vergleiche zu rechts herabgesetzt. Cornealreflex links hochgradig herabgesetzt, rechts prompt.

Die Schmerzempfindung ist in der ganzen linken Gesichtshälfte, linken Zungen- und Lippenhälfte verloren gegangen. Rechts anscheinend Hyperalgesie.

Temperatursinn in der ganzen linken Gesichtshälfte vollkommen erloschen: es wird nur die Berührung, aber nicht der Temperatureindruck wahrgenommen. Auch an der linken Zungenhälfte ist der Temperatursinn hochgradig herabgesetzt.

Leichte Assymmetrie des Gesichtes. die Falten ziemlich verstrichen; die Mundfaciales sowohl, als auch die Stirnfaciales werden beiderseits schlecht innervirt. Leichtes Zittern der Augenlider beim Augenschluss. Kein Lagophthalmus (Parese beider N. faciales).

Gehör gut, Geschmack normal.

Der Gaumen wird rechts besser gehoben als links.; keine Regurgitation von Speisen oder Getränken durch die Nase. Die Reflexerregbarkeit am Gaumen links mehr herabgesetzt, als rechts; im Rachen beiderseits gleich.

Laryngoskopischer Befund: Das rechte Stimmband ist excavirt, das linke mit geradem Rande verlaufend. Das linke Stimmband steht in Cadaverstellung, steht bei der Phonation vollkommen still; das rechte Stimmband tritt bei der Phonation über die Mittellinie an das linke heran und ermöglicht dadurch den Verschluss der Glottis, welcher aber kein vollständiger ist; es bleibt noch ein ganz schmaler, kaum 1 *mm* breiter Spalt zwischen beiden Stimmbändern übrig. Auch bei der Respiration steht das linke Stimmband vollkommeu still. (Complete Recurrenslähmung links) Die Reflexerregbarkeit des Larynx normal. Die Stimmbänder stark geröthet.

Der laryngoskopische Befund wurde vom Herrn Professor Schrötter gütigst mehrmals controlirt und bestätigt.

Die Zunge wird gerade vorgestreckt, die Bewegungen sind frei, starke fibrilläre Zuckungen in derselben.

Die Musculatur des Halses, des Schultergürtels und der obern Extremitäten weisen mehrfache Abnormitäten und Veränderungen auf:

Rechts:

M. cucullaris sehr atrophisch, M. sterno-cleido-mastoideus in seiner clavicularen Portion nahezu geschwunden, M. supraspinatus sehr atrophisch, M. infraspinatus ebenfalls ausserordentlich atrophisch, M. rhomboideus atrophisch. Der M. latissimus dorsi ist in seinen obern Abschnitten atrophisch, in den untern nicht; Mm. teretes schwächer entwickelt als links. M. serratus fehlt fast völlig. Vom M. pectoralis major sind von der thoracalen Portion nur einige Fasern erhalten, die claviculare Portion ist gut entwickelt und contrahirt sich bei Hebung und Adduction des Armes kräftig. M. deltoideus ist partiell atrophisch; besonders auffallend ist dies bei der Innervation des Muskels; die Atrophie betrifft hauptsächlich die hinteren Abschnitte. M. levator scapulae kräftig.

Links M. cucullaris stark atrophisch, M. sterno-cleido-mastoideus besser entwickelt als rechts, M. supraspinatus etwas atrophisch, jedoch weniger als rechts, ebenso der M. infraspinatus, M. rhomboideus atrophisch, M. serratus vollkommen gelähmt, auch bei elektrischer Reizung eine Zuckung kaum nachweisbar. M. teretes intact; von der thoracalen Portion des M. pectoralis major ist gar nichts erhalten, von der clavicularen nur ein kleiner Rest. Der M. deltoideus ist in seinen hintern Abschnitten atrophisch, in den vordern deutlich hypertrophisch.

In Folge der Atrophien ist eine Subluxation im linken Sterno-Clavicular Gelenke entstanden; bei Bewegungen des linken Armes nach rückwärts fühlt man deutlich das Köpfchen der Clavicula vorspringen. (Befund vom Doc. Dr. Frank erhoben).

Die Schulterblätter stehen sehr weit und flügelförmig von der Wirbelsäule ab; die Schulter ist in Folge dessen stark nach vorne gesunken, der Innenrand der Schulterblätter verläuft der Wirbelsäule nicht parallel. Wenn der Kranke die Schul-

tern nach rückwärts staut, so treten die Scapulae noch stärker von der Wirbelsäule ab. Der Kranke vermag diese Bewegung (Rückwärtsstauung) nur mit sehr geringer Kraft auszuführen. Wenn der Kranke den Arm nach vorne bewegt, so rücken die Scapulae bis auf die Seitenfläche des Thorax. Links tritt dies viel mehr hervor als rechts. Wenn der Kranke versucht, den Arm zu heben, bringt er ihn nicht bis zur Horizontalen; links kann der Arm noch schlechter gehoben werden, als rechts. In Folge der Atrophie der Mm. pectoralis erscheint der Thorax beiderseits, besonders aber links stark abgeflacht.

Die Abduction des Oberarms erfolgt mit ziemlich bedeutender Kraft, die Hebung des Armes nur mit geringer Kraft; Rückwärtsstauung nur in geringem Umfange möglich.

Rechter Arm: Die Streckung des Armes im Ellbogengelenk erfolgt mit geringer Kraft, die Beugung mit bedeutend grösserer. Supination gut, Pronation viel kräftiger; die Muskelbäuche springen bei diesen Bewegungen plastisch vor. Der Oberarm erscheint insbesonders im Vergleiche zum Vorderarme atrophisch; der Triceps ist nur wenig entwickelt. Der Biceps ist verdickt, bei der Contraction aber ganz weich und von knolliger Beschaffenheit (wie bei Pseudohypertrophia musculorum). Die Musculatur des Vorderarmes gut entwickelt. Interosseus primus etwas atrophisch, sonst keine Atrophie der kleinen Handmusculatur. Die Dorsalflexion, sowie die Palmar-, Ulnar- und Radialflexion der Hand gut. Adduction des Daumens mässig kräftig; die Opposition des Daumens gelingt gegen die ersten drei Finger gut, gegen den kleinen Finger nur schlecht und mühsam. Spreizung der Finger gelingt gut.

In der Musculatur des Schultergürtels zeitweilig fibrilläre Zuckungen.

Linker Arm: Abduction erfolgt nur mit sehr geringer Kraft, Hebung des Armes nur sehr mühsam, Rückwärtsstauung erfolgt nur mit ausserordentlich geringer Kraft. Bei der Beugung im Ellbogengelenk tritt der M. biceps knollenförmig hervor, fühlt sich aber, auch contrahirt, ganz weich an. Die Streckung erfolgt nur mit sehr geringer Kraft, ebenso die Beugung. Pronation ziemlich gut; Supination recht schwach.

Thenar und Antithenar atrophisch; das spatium interosseum primum ist eingesunken. Der 5. und 4. Finger stehen in starker Beugecontractur. Am Zeigefinger ist von der Endphalange nur ein Rudiment vorhanden, auf welchem ein Stückchen verkümmerten Nagels sich befindet.

Fibrilläre Zuckungen im Gebiete des Unterarmes.

Die linke Hand fühlt sich fortwährend kühler an, als die rechte und ist zumeist — auch bei kühler Witterung — mit Schweiss bedeckt. Trophische Störungen der Haut bestehen nicht.

Sensibilität.

Tactile Sensibilität: Rechts Hypästhesie im Bereiche des Schultergürtels und der ganzen obern Extremität.

Links ist die Hypästhesie noch stärker ausgesprochen als rechts. Das Localisationsvermögen ist am Oberarm gut, wird aber gegen die Hand zu etwas unsicher.

Die Schmerzempfindung ist rechts sowohl am Schultergürtel, als auch an der ganzen oberen Extremität herabgesetzt (auch die Schmerzempfindung der tiefen Theile). Links besteht in den entsprechenden Regionen complete Analgesie.

Temperatursinn am Schultergürtel rechts so hochgradig herabgesetzt, dass Temperaturunterschiede von etwa 50° als kaum different betrachtet werden. Am Vorderarme wird Kälte öfters als Wärme empfunden, Hitze überhaupt nicht wahrgenommen. Eis und Siedehitze werden am ganzen rechten Arme nicht unterschieden.

Links ist bei der Prüfung der ganze Arm gegen Temperatureindrücke vollständig unempfindlich. Gegen kalte Luft soll nach Angabe des Patienten dieser Arm sehr empfindlich sein.

Der Drucksinn ist rechts intact; links ist er sehr herabgesetzt, so dass auch eine Belastung von mehreren Kilo nicht schwerer empfunden wird als eine solche mit mehreren Gramm. Die Schädigung betrifft den Ober- wie den Unterarm in gleicher Weise.

Die Lagevorstellung der Glieder rechts ungestört, an der linken oberen Extremität in sämmtlichen Gelenken sehr bedeutend herabgesetzt.

Das Gefühl für active Bewegungen anscheinend beiderseits erhalten.

Das Gefühl für passive Bewegungen links normal, rechts nahezu verloren gegangen.

Stereognostischer Sinn rechts intact, links bedeutend herabgesetzt.

Sowohl die Sehnen-, als auch die Periostreflexe beiderseits herabgesetzt.

Rumpf: Ziemlich starke Kyphose der obern Brust- und der untern Halswirbelsäule; daneben noch eine Skoliose der untern Brustwirbelsäule, welche mit der grössten Convexität nach links gerichtet ist.

Der Erector trunci ist insbesonders in seinen obern Abschnitten rechts atrophisch. Sonst die Rumpfmusculatur mit Ausnahme der oben erwähnten Atrophien am Schultergürtel normal.

Sensibilität: Hypästhesie am ganzen Rücken und auf der linken Brust- und Bauchhälfte; auch rechts die Berührungsempfindung herabgesetzt, jedoch etwas weniger als links.

Temperaturempfindung: Am Halse und an der obern Thoraxhälfte ist die Temperaturempfindung vollständig erloschen; auf der linken Seite geht die thermo-anästhetische Zone am Rumpfe viel tiefer nach abwärts als auf der rechten. An der rechten wird von der 5. Rippe nach abwärts kalt und warm unterschieden. An der rechten Seite ist in der Axilla die Temperaturempfindung eine sehr viel lebhaftere wie gegen die Mittellinie des Körpers zu. An der ganzen linken Thoraxhälfte wird Eis und Siedehitze entweder gar nicht unterschieden, oder als in nur sehr geringem Masse different angegeben. Die linke Rumpfhälfte angeblich gegen kalte Luft sehr empfindlich.

Die Schmerzempfindung ist in den thermo-anästhetischen Zonen erloschen, in den thermo-hypästhetischen herabgesetzt.

Untere Extremitäten:

Rechts: Die Hebung im Hüftgelenke mässig kräftig, links ist sie sehr schwach. Adduction und Abduction im Hüftgelenke rechts viel kräftiger als links; ebenso die Beugung und Streckung im Kniegelenke. Die Bewegungen in beiden Sprunggelenken rechts sehr kräftig, links schwach.

Eine Muskelatrophie an den untern Extremitäten nicht wahrzunehmen; die Musculatur beider Beine gleich gut entwickelt.

Im linken Gastrocnemius sieht man zahlreiche fibrilläre Zuckungen. Bei der Untersuchung bekommt der Kranke einen Krampf in den Beugemuskeln und den Extensoren des linken Fusses; der Fuss ist dabei im Sprunggelenke dorsal flectirt, die Zehen gespreizt. Der Kranke hat öfters derartige Krämpfe.

Sensibilität: Leichte Berührungen werden stets wahrgenommen und richtig localisirt, jedoch rechts besser empfunden als links.

Schmerzempfindung rechts ungestört, links keine complete Analgesie, sondern durchwegs nur Hypalgesie.

Temperatursinn: Links wird Eis immer als kalt erkannt; lauwarmes und siedend heisses Wasser aber nicht unterschieden. Bei siedend heissem Wasser erklärt Patient „mir scheint es ist warm.“ Am Fussrücken Thermo-Anästhesie.

Rechts Temperatursinn intact.

Drucksinn links leicht herabgesetzt, rechts normal.

Lagevorstellung der Glieder, Gefühl für passive Bewegungen an beiden Extremitäten normal.

Patellarreflexe beiderseits hochgradig gesteigert, kein Fussclonus.

Romberg'sches Phänomen nicht vorhanden.

Bauchdeckenreflexe sehr herabgesetzt, Cremasterreflexe fehlen, Fusssohlenreflex beiderseits herabgesetzt.

Urin von normaler Tagesmenge und specifischem Gewicht, enthält keine abnormen Bestandtheile.

Pulsfrequenz dauernd erhöht (95—100 Schläge).

Die mehrere Tage später vorgenommene elektrische Untersuchung ergibt*): Galvanische Erregbarkeit in den meisten atrophischen Muskeln herabgesetzt, sowohl bei directer als auch bei indirecter Prüfung. Im linken M. infraspinatus und im cucullaris ausgesprochene Entartungsreaction. Faradische Erregbarkeit zumeist normal, in mehreren atrophischen Muskeln herabgesetzt.

Der Kranke verblieb durch mehr als zwei Monate an der III. medicin. Klinik. Die oft vorgenommene Untersuchung ergab stets im Wesentlichen den gleichen Befund. Im Juli 1894 verliess der Kranke auf eigenes Verlangen das Spital.

Im November 1894 suchte Pat. neuerlich die Klinik wegen eines Panaritium osseum des linken Zeigefingers auf. Der Entzündungsprocess war von keinen Schmerzen begleitet. Die Muskelatrophien waren etwas stärker markirt, sonst Status unverändert.

---

*) Ich theile nur das allgemeine Ergebnis mit.

VI. Beobachtung.

39-jährige Frau hat sich angeblich im 15. Lebensjahre Hände und Füsse erfroren. Oft „rheumatische Schmerzen" in Armen und Beinen. Kyphoskoliose. Atrophie der kleinen Handmuskeln links. Contracturen der Finger. Sehr bedeutende Difformitäten der Füsse. Patellarreflexe erhöht. Sensibilität bei grober Prüfung intact. Klinische Diagnose: Syringomyelie. Die Obduction ergibt eine Syringomyelie vom Lendenmarke bis zur Medulla oblongata.

Marie J., 39 Jahre alt, ledig, Wäscherin, geboren in Wischau, Mähren, aufgenommen auf die III. medicinische Klinik am 14. März 1894.

Anamnese: Der Vater an Altersschwäche, die Mutter an den Folgen eines eingeklemmten Bruches gestorben. Zwei Geschwister starben an Infectionskrankheiten, die anderen sind gesund; in der Familie keine Nervenkrankheiten.

Im Alter von 15 Jahren war sie in ihrem Dienste der Kälte und Nässe stark ausgesetzt, und erfror sich angeblich damals die Füsse und die linke Hand. Die Missbildungen an den Füssen werden von der Kranken auf diese Erfrierungen zurückgeführt. Der Heilungsprocess soll mit Schmerzen verbunden gewesen sein; seitdem sollen öfters Schmerzen in Händen und Füssen aufgetreten sein, welche angeblich „rheumatischer Natur" waren. Besonders heftige Schmerzen waren vor etwa 15 Jahren in beiden Beinen aufgetreten. Vor 10 Jahren machte Patientin ein Wochenbett mit fieberhaftem Verlauf durch; sie war damals sechs Wochen bettlägerig. Seit jener Zeit will sie stets kränklich gewesen sein, besonders viel durch ihren „Rheumatismus" gelitten haben. Vor $1^1/_2$ Jahren wurde die linke Mamma auf der Klinik Billroth wegen Carcinom operirt und die Achselhöhle ausgeräumt. Die Wundheilung nahm lange Zeit in Anspruch. Seit circa acht Tagen spürt die Kranke leichte Schmerzen im Bauche, die sich seit zwei Tagen sehr steigerten und von peritonealen Reizungserscheinungen begleitet waren.

Mit 15 Jahren Beginn der Menses; mit 29 Jahren gebar Patientin ein Kind, das schon nach 5 Tagen starb.

Lues negirt (jedoch sind Anhaltspunkte dafür, dass Patientin früher Publica war).

Potus negirt.

Die Anamnese sowohl, als auch der Nervenstatus konnten wegen des hochfebrilen Zustandes der Kranken nur unvollkommen und nicht mit der wünschenswerthen Genauigkeit erhoben werden.

Status praesens vom 14. März 1894. Patientin ist mittelgross, von mässig starkem Knochenbau, schlaffer, mässig entwickelter Musculatur, entsprechendem Panniculus adiposus. Sensorium etwas benommen. Es besteht kein Kopfschmerz. Leichte Oedeme an den Malleolen. Temperatur 39·5°. Pulsfrequenz 102. Respiration 36.

Ich übergehe das Resultat der Untersuchung der inneren Organe. Dieselbe ergab das Vorhandensein einer Peritonitis.

Am Kopfe und Thorax sind deutlich Spuren einer überstandenen Rachitis sichtbar; vorspringende Tubera parietalia und frontalia; pecten carinatum. Bei Betrachtung der Wirbelsäule bemerkt man eine ausgesprochene Kyphoskoliose des obersten Abschnittes der Brustwirbelsäule. Ueber den Zeitpunkt der Entstehung derselben weiss Patientin nichts anzugeben.

Die Pupillen sind beiderseits gleich, enge und reagiren nur träge auf Licht.

Die Augenbewegungen sind nach allen Richtungen frei.

Die Sensibilität anscheinend für Tast-, Schmerz- und Temperatursinn im Gesichte intact. Wenigstens bestehen keine gröberen Störungen. Portio minor trigemini normal.

Facialis normal.

Die Zunge wird gerade vorgestreckt und gut bewegt.

Obere Extremitäten: Die Spatia interossea der linken Hand etwas eingesunken, Thenar und Antithenar links fast geschwunden, die Finger links verdickt, u. zw. betrifft die Verdickung sowohl die Haut, als auch die Knochen. Der vierte und fünfte Finger in Beugecontractur. Die Nägel an den Händen normal. Active Bewegungen sind in allen Gelenken beiderseits möglich. Der Daumen kann allen Fingern gegenübergestellt, die Hand zur Faust geballt werden (auf beiden Seiten).

Die Kraft gut, auf beiden Seiten annähernd gleich.

Bei grober Prüfung ist die Berührungsempfindung, das Localisationsvermögen, der Schmerzsinn und Temperatursinn (sowohl für Warm, als für Kalt geprüft) anscheinend ungestört.

Periost-, Biceps-, Tricepsreflexe beiderseits normal. Die vordere Achselfalte ist links bedeutend seichter als rechts (Operationsnarbe nach einer Ausräumung der Achselhöhle und Amputation der linken Mamma).

Die Patientin gibt bestimmt an, dass die linke Hand diese ihre gegenwärtige Gestalt schon vor der Operation hatte.

Untere Extremitäten: Die Füsse zeigen sehr auffällige Deformitäten. Am rechten Fusse sind die Endphalangen zum grossen Theile verändert; besonders auffällig ist dies an der grossen Zehe, deren Nagel an der Plantarfläche des Hallux steht. Die Endphalangen und Nägel der zweiten, dritten und vierten Zehe fehlen vollständig, die zweiten Phalangen sind total deformirt. Die letzte Zehe fehlt vollkommen.

Am linken Fusse ist die grosse Zehe in ganz analoger Weise deformirt und trägt an der Plantarfläche einen klauenförmigen Nagel. Die übrigen Zehen tragen keine Nägel und erscheinen die Endphalangen hochgradig deformirt.

An den unteren Extremitäten keine Muskelatrophien, die Füsse bis auf die Zehen von normalem Aussehen.

Die Patellarreflexe beiderseits sehr erhöht; kein Fussclonus.

Die Sensibilität am Rumpfe zeigt keine grobe Störung des Tast-, Schmerz- und Temperatursinnes.

An den unteren Extremitäten besteht Hyperästhesie und Hyperalgesie. Localisation gut. Kalt und Warm wird prompt unterschieden. Lagevorstellung der Glieder und Gefühl für passive Bewegungen gut.

Keine Störungen von Seite der Blase. Seit mehreren Tagen hartnäckige Obstipation, sonst keine Stuhlbeschwerden.

Der Harn enthält reichlich Eiweiss und Indican: kein Zucker oder Aceton.

Da die Beschwerden am nächsten Tage im Zunehmen waren, wurde die Kranke auf die Klinik Prof. Alberts behufs Vornahme eines operativen Eingriffes überbracht.

Am 17. März machte Herr Dr. Ewald die Probelaparotomie, welche die Annahme einer eitrigen Peritonitis bestätigte.

Exitus letalis am 18. März 1894.

Die muthmassliche Diagnose wurde sowohl von Herrn Dr. Ewald, wie von mir auf Syringomyelie gestellt. Massgebend waren für meine Diagnose: Die auffallenden Verunstaltungen der Füsse, die man sonst nach Erfrierungen nicht in dieser Weise auftreten sieht. Die „rheumatischen Schmerzen", welche nun schon 15 Jahre andauerten, die Kyphoskoliose, die beginnenden Atrophien an der linken Hand und die gesteigerten Patellarreflexe. Trotz der fehlenden sensibeln Ausfallserscheinungen glaubte ich die vorhandenen Symptome am ehesten mit der Anwesenheit einer Höhlenbildung im Rückenmarke erklären zu können. Dr. Ewald und Dr. Eisenmenger machten dieselben Gründe geltend.

Obduction am 19. März, acht Stunden post mortem. Obducent Dr. Albrecht. Die anatomische Diagnose lautete: Peritonitis purulenta e pyosalpingitide dextra, Salpingitis sinistra, Endometritis chronica, Erosio portionis vaginalis, Pneumonia lobularis lob. inf. pulm. utriusque, Myodegeneratio cordis, Degeneratio renum et hepatis parenchymatosa, Syringomyelia.

Vom Obducenten wurde mir in liebenswürdigster Weise das Rückenmark und der Hirnstamm zur histologischen Untersuchung überlassen. Die Erhärtung erfolgte in Müller'scher Flüssigkeit.

Die makroskopische Betrachtung ergab nach erfolgter Erhärtung, dass sich der Hohlraum vom Lendenmarke durch das ganze Brustmark hindurch bis an das obere Halsmark erstrecke. Im oberen Brustmarke und der Cervicalanschwellung war die Ausdehnung des Hohlraumes am beträchtlichsten.

Die mikroskopische Untersuchung zeigte, dass der Process mit einer mächtigen, um den Centralcanal kreisförmig angeordneten Gliawucherung beginnt, welche bald in den centralsten Abschnitten ein gleichmässig hyalines Aussehen annimmt. Spärliches in den hyalin entarteten Abschnitten gelegenes Blutpigment hebt sich scharf ab. Die Gefässe erscheinen zumeist verändert und zwar haben die von den Hintersträngen gegen das Centrum hin ziehenden eine stark verdickte Adventitia und ein im Verhältnis zur Wand sehr enges Lumen, während die anderen gegen das neu-

gebildete Gewebe hin verlaufenden Gefässe oft stark erweitert, gut mit Blut gefüllt und auffällig dünnwandig sind.

Der gliöse, im Centrum des Rückenmarkes gelegene Ring wird, je höhere Schnitte man durchmustert, stets breiter und breiter, aber der centrale hyaline Zerfall nimmt stets an Mächtigkeit zu. Die zerfallenden Massen werden zum Theile resorbirt und so entsteht ein zuerst unregelmässig von (mit Carmin) schlecht gefärbtem Gewebe umgrenzter Hohlraum. Gleichzeitig sind in der grauen Substanz peripheriewärts von der Gliawucherung an verschiedenen Stellen hyaline Ablagerungen um die Gefässe und eine Verwischung der Structur zu bemerken; diese Abschnitte sind leicht zu erkennen, da sie sich mit Carmin schlecht tingiren.

Bald nimmt man, wenn man bei der Durchsicht der Schnitte von unten nach oben fortschreitet, links neben der im Centrum der Gliawucherung gelegenen Höhle, noch eine zweite wahr. Beide Hohlräume sind jetzt von einem kernarmen Gewebe scharf umgrenzt und durch Bündel dickerer, parallel zu einander verlaufenden Fibrillen getrennt. Bald zeigt es sich, dass beide Hohlräume mit einander communiciren, indem zuerst die Zwischenwand stets schmäler wird, endlich einreisst und die dünne Scheidewand nun in dem grossen Hohlraume flottirt. Die Umgrenzung der grossen Höhle ist eine scharfe, jedoch ist die Wand derselben ziemlich schmal, nur im Kopfe des linken Hinterhornes besteht eine so mächtige Anhäufung eines sehr kernreichen Gliagewebes, dass daselbst die Bildung einer Geschwulst sehr ähnlich wird. Diese Neubildung ist nur in geringer Höhe durchaus gleichartig gebaut; bald gehen auch in ihr centrale Zerfallsprocesse vor sich, welche zur Bildung einer in der Längsrichtung des linken Hinterhornes verlaufenden Spaltes führen. Der Spalt, welcher anfänglich nur auf den Kopf des Hinterstranges beschränkt ist, erreicht in den höheren Schnittebenen die Peripherie des Rückenmarkes und communicirt direct mit dem subpialen Raume. Das Fehlen irgend welcher Quetschungserscheinungen, die scharfe Begrenzung des Spaltes durch pathologisch verändertes Gewebe mag hier betont werden. Ventralwärts ist er nur durch eine mässig dicke Schichte Gliagewebes von dem stets grösser werdenden Hohlraume geschieden. Letzterer hat sich nämlich auf die meisten jener Territorien ausgedehnt, welche an tiefern Schnitten durch ihre eigenthümlichen Tinctionsverhältnisse auffallen.

Im oberen Brustmarke wird der Hohlraum durch Verschmelzung beider Spalten recht gross. Er nimmt die Gegend der Commissur, des linken Hinterhornes, und des Kopfes des rechten Hinterhornes ein. In der Gegend des hinteren Septum, an manchen Schnitten nur im linken Goll'schen Strange taucht eine Gliawucherung mässigen Grades auf, welche etwa in der Mitte des Abstandes von der hinteren Peripherie zur Commissur knopfförmig aufgetrieben erscheint; in ihrem Bereiche sind die Nervenfasern zumeist zu Grunde gegangen; dünne Nervenfasern sind vereinzelt in der Wucherung, welche bei Carminfärbung stark hervortritt, zu sehen.

Noch höher wird auch das linke Vorderhorn ergriffen und in diesem Abschnitte erreicht der Process seine grösste Ausdehnung. Ein mächtiger Hohlraum nimmt nun die Stelle des grössten Theiles der grauen Substanz ein. Nur durch eine schmale Substanzbrücke getrennt, beginnt auch im rechten Hinterhorne ein schmaler, dasselbe gänzlich durchziehender Spalt. In dieser Höhe ist vom linken Vorderhorne auch nicht mehr die geringste Andeutung vorhanden, die weisse Commissur zu Grunde gegangen, das rechte Vorderhorn schwer geschädigt, die Ganglienzellen zum Theile stark verändert. Dieselbe Affection des Hinterstranges wie tiefer unten, nur reicht der faserarme Streif entlang des hinteren Septum bis zur hinteren Peripherie.

In gleicher Ausdehnung verbleibt der Hohlraum in dem unteren Theile der Halsanschwellung, verkleinert sich aber dann ziemlich rasch, indem er sich ausschliesslich auf die linke Seite beschränkt. In der Höhe des dritten Cervicalis ist nur mehr in der Commissur ein ovaler Spalt vorhanden, die Gliawucherung sehr gering, der Degenerationsstreif in den Hintersträngen sehr ausgesprochen.

Im obersten Halsmarke breitet sich die Gliawucherung wieder gegen das linke Hinterhorn aus.

In der Höhe der Pyramidenkreuzung zieht von dem gänzlich geschlossenen normalen Centralcanale aus ein breiter gliöser Streifen gegen die Peripherie des Rückenmarkes in der Richtung des linken Hinterhornes. Auf diesem Wege wird die aufsteigende Trigeminuswurzel vernichtet, jedoch die Pyramiden und Kleinhirnseitenstrangbahn nicht geschädigt. Hie und da dringen glösse Züge in den Hinterstrang auf kurze Strecken ein, entlang dem hinteren Septum verläuft ein etwas breiterer.

Leider sind die höher gelegenen Abschnitte bei der Herausnahme derart beschädigt worden, dass ein Studium derselben nicht möglich wurde.

Die Höhle war zumeist nicht mit Epithel ausgekleidet, nur im oberen Brust- und im Halsmarke trug sie streckenweise an ihrer seitlichen Wand gut ausgebildetes Cylinderepithel.

Der Ischiadicus zeigte beiderseits leichte Degeneration mit geringem Faserausfalle.

VII. Beobachtung.

34jähriger Mann leidet seit mehreren Jahren an Schwäche der Hände; vor zwei Jahren linksseitige Gesichtsschmerzen, Schmerzen in den Beinen. Epileptische Anfälle. Portio minor trigemini links paretisch, auch Portio sensibilis schwer geschädigt. Convulsivisches Zittern des ganzen Körpers. Beginnende Atrophie der Schultergürtelmuskeln. Linke Thoraxhälfte thermo-hypästhetisch, rechts streckenweise Herabsetzung der Wärmeempfindung An den Armen schwere Schädigung des Temperatursinnes bei sonst wohlerhaltener Sensibilität. Rigiditäten der Musculatur. Erhebliche Steigerung aller Sehnenreflexe. Hochgradige Schwäche. An den Beinen Verlust des Wärmesinnes, Herabsetzung der Lagevorstellung der Zehen.

gnaz U., 34 Jahre alt, Anstreichergehilfe aus Wien. Aufgenommen auf die III. medic. Klinik Mai 1894.

Anamnese: Die Eltern des Kranken leben und sind gesund, fünf Geschwister leben, acht sind im Alter von 3—12 Jahren an dem Patienten unbekannten Krankheiten gestorben. Von Nervenkrankheiten in der Familie weiss Patient nichts anzugeben; bis zu seinem 20. Lebensjahre will er selbst vollkommen gesund gewesen sein. Während seiner Militärdienstzeit litt er häufig an stechenden Schmerzen in den Beinen, welche er später wieder verlor. Seit dem Jahre 1883 begann er — ohne dass ein Trauma vorausgegangen wäre — an „Anfällen“ zu leiden. Er stürzte zumeist des Morgens unmittelbar nach dem Aufstehen plötzlich nieder und war 5–10 Minuten bewusstlos. Diese Anfälle wiederholten sich etwa vier Wochen lang. Nach einem besonders schweren Anfalle wurde er in das Sechshauser Spital überbracht und blieb dort längere Zeit — angeblich 12 Tage — bewusstlos liegen. Patient verblieb vom October bis December 1893 im Spitale. Die Aerzte erklärten, dass er einen Typhus überstanden habe.

Im Jahre 1884 bekam Patient, wenn er längere Zeit gearbeitet hatte, ein Stechen in der Gegend des rechten Handgelenkes, dann ein pamstiges Gefühl in den Fingern, die Hand begann anzuschwellen, zu schwitzen und zu zittern. Um weiter arbeiten zu können, musste er sich das Handgelenk mit einem Stricke fest umschnüren; der Kranke konnte angeblich nur mit Hilfe dieser Manipulation weiter arbeiten; unterliess er die Umschnürung des Handgelenkes, so versagte die Hand den Dienst. Seit ungefähr 2 Jahren traten diese Erscheinungen auch in der linken Hand auf.

Im Jahre 1892 bekam Patient heftige Schmerzen in der ganzen, linken Gesichtshälfte, die sich besonders Abends sehr steigerten; nach etwa dreiwöchentlicher Dauer verloren sich die Schmerzen, es blieb aber eine Empfindlichkeit der linken Gesichtshälfte, besonders gegen Temperatureindrücke zurück. Der Kranke kann trotz seines gesunden Gebisses nur rechts kauen. Seit derselben Zeit verschlimmerte sich der Zustand des Kranken sehr. Er begann in der linken Hand ähnliche Beschwerden zu bekommen, wie in der rechten, es traten Schmerzen in den Beinen besonders in der Gegend der Sprunggelenke auf, mitunter waren die Schmerzen schiessend. Es traten auch Anfälle, besonders in letzter Zeit gehäuft auf, welche ohne vorhergegangene Aura einsetzen. Der Anfall beginnt mit Schwächegefühl und Zittern der Füsse, sodann stürzt der Kranke zusammen, verliert aber das Bewusstsein nicht völlig. Die Anfälle treten fast immer nur dann auf, wenn der Kranke herumgeht, nur sehr selten hat Patient einen Anfall im Bette. Diese Attaquen häuften sich derart, dass Patient seit einem Jahre arbeitsunfähig ist, auch zu wiederholten Malen in Spitalsbehandlung stand.

Seit einigen Jahren hustet der Kranke stark und leidet an Vomitus matutinus.

Potus (Schnaps) zugegeben, Lues negirt.

Status praesens. Die interne Untersuchung des Patienten ergibt das Vorhandensein einer weit vorgeschrittenen tuberkulösen Lungenaffection.

Gehirnnerven: Geruch rechts gut, links kann Patient angeblich verschiedene Gerüche nicht unterscheiden. (Rhinoskopische Untersuchung negativ.)

Augenhintergrund normal, Pupillen beide gleich, reagiren prompt auf Licht, Accommodation, Convergenz und consensuell. Das Gesichtsfeld beiderseits sowohl für Weiss, als auch für Roth, Blau und Grün etwas eingeschränkt. Die Einschränkung ist concentrisch und betrifft keine der Farben vorwiegend.

Die Bulbusbewegungen nach allen Richtungen frei, kein Doppelsehen.

Der linke Masseter wird schwächer contrahirt, als der rechte. Beim Oeffnen des Mundes weicht der Unterkiefer nach rechts ab.

Sensibilität: Rechts ist die tactile Sensibilität im Bereiche des 1. Trigeminusastes normal, im Bereiche des zweiten Astes leicht herabgesetzt, am Kinn normal. Links ist an der Stirne die Tastempfindung stark herabgesetzt, im Bereiche des zweiten Astes besteht Hyperästhesie, im Bereiche des dritten Astes ist die tactile Sensibilität normal. Die Schleimhautreflexe sind beiderseits erhalten.

Die Schmerzempfindung ist an der rechten Gesichtshälfte normal, an der linken erheblich herabgesetzt.

Der Temperatursinn ist an der linken Gesichtshälfte sehr erheblich geschädigt. Differenzen von 40°, ja sogar noch bedeutendere Unterschiede werden als kaum verschieden bezeichnet. Ebenso verhält es sich mit der linken Zungenhälfte. Rechts die thermische Sensibilität normal.

Der Facialis wird beiderseits gleich innervirt, und ist mechanisch nicht übererregbar.

Der Geschmack ist an der vorderen Zungenhälfte rechts verloren gegangen, links normal.

Gaumen ausserordentlich reizbar, die leichteste Berührung ruft bereits Erbrechen hervor.

Sonst im Bereiche der Hirnnerven nichts Abnormes. Intelligenz gut, die Sprache langsam und heiser. Bei den leichtesten Bewegungen gerathen der Kopf, die Extremitäten und der Rumpf in convulsivisches Zittern.

Die Wirbelsäule verläuft gerade und ist auf Druck nirgends empfindlich.

Die Bewegungen des Rumpfes sind nach allen Richtungen frei. Die Fossa supraspinata und infraspinata rechts stark eingesunken im Vergleiche zur linken Seite, so dass die Crista scapulae stärker hervortritt. Kein Functionsausfall im Bereiche der atrophischen Musculatur.

Die Sensibilität zeigt am ganzen Rumpfe in Bezug auf Tastsinn und Schmerzempfindung ein normales Verhalten. Stellenweise besteht leichte Hyperalgesie.

Die Temperaturempfindung (für warm und kalt) ist an der vorderen Brusthälfte links bis zur Höhe der Mamilla sehr erheblich, jedoch nicht so stark herabgesetzt, als an den Armen. In den tiefer gelegenen Abschnitten der linken vorderen Brusthälfte ist die Temperaturempfindung ebenfalls, aber nicht so hochgradig herabgesetzt. Rechts ist nur über dem peripheren Abschnitte der Clavicula eine thermo-anästhetische Zone, sonst empfindet die rechte, vordere Brusthälfte gut.

Rückwärts: In der Fossa supraspinata dextra eine thermo-anästhetische Zone. Der Kranke fühlt dort nur die Berührung, aber keine Temperatur. Von da nach abwärts klingt die Temperatursinnsstörung allmälig ab bis zur Gegend des 12. Brust- und 1. Lendenwirbels. In dieser Region ist die Temperaturempfindnng rechts bereits normal.

Links wird in der Fossa supraspinata Siedehitze nicht empfunden, während Eis als mässig kalt angegeben wird. In der Fossa infraspinata wird Kälte etwas besser empfunden, während Siedehitze noch immer nicht als „heiss“ erkannt wird. Die gleichen Verhältnisse liegen im Interscapularraume vor. Es wird Wärme überhaupt nicht empfunden, hingegen Kälte gefühlt. Nach unten zu ebenfalls ein allmäliges Abklingen der Temperatursinnstörungen bis zur Höhe des 12. Brust- und 1. Lendenwirbels. Eine gut empfindende Zone links hinten in der Höhe der ganzen Lendenwirbelsäule, während rechts daselbst der Temperatursinn wieder erheblich herabgesetzt erscheint.

Oefters Paraesthesien auf dem Gebiete des Temperatursinnes. Gefühl von Siedehitze, besonders links.

Kein Gürtelgefühl.

Obere Extremitäten: Am Schultergürtel, Ober- und Unterarm die Musculatur beiderseits gut entwickelt (mit Ausnahme der früher angegebenen Atrophie der Mm. supra- und infraspinati rechts). An den Händen ist rechts ein ganz leichtes Eingesunkensein der Spatia interossea zu bemerken (beginnende Atrophie

der Interossei und Lumbricales?) Thenar und Antithenar gut entwickelt. Links sind die ganzen Erscheinungen weniger ausgesprochen. Die Musculatur erscheint beiderseits leicht rigide.

Motorische Fähigkeiten: Die Hebung des rechten Armes erfolgt nur mit sehr geringer Kraft, Abduction mit ziemlich bedeutender Kraft, ebenso Adduction; Beugung und Streckung im Ellbogengelenke sind wohl im ganzen Bewegungsumfange des Gelenkes, aber nur mit sehr geringem Kraftaufwande möglich. Die Pronation und Supination, die Beugung im Handgelenke gut, entsprechend der Musculatur. Die Dorsalflexion der Hand unverhältnismässig schwach, Streckung und Beugung der Finger kräftig. Adduction des Daumens kräftig, Streckung sehr schwach, alle anderen Bewegungen des Daumens gut möglich.

Am linken Arme erfolgen alle Bewegungen sehr viel besser als rechts, nur die Dorsalflexion der Hand geht recht schlecht.

Sensibilität: Berührungs- und Schmerzempfindung beiderseits vollkommen erhalten. In der ganzen rechten oberen Extremität eine beträchtliche Herabsetzung des Temperatursinnes, so dass Eis und Siedehitze als „nicht sehr verschieden“ bezeichnet werden. Noch stärker sind diese Erscheinungen am linken Arme ausgesprochen, so dass Eis als „ein wenig kalt“ und Siedehitze als „ein wenig warm“ bezeichnet werden.

Die anderen Qualitäten (Ortssinn, Kraftsinn, Gefühl für active und passive Bewegungen, Lagevorstellung der Glieder. stereognostischer Sinn) intact

Beiderseits Triceps-, Biceps- und Periostreflex am Vorderarm erheblich gesteigert.

Untere Extremitäten: Die Musculatur ziemlich gut entwickelt, nirgends Atrophien wahrnehmbar. Die motorischen Fähigkeiten beider Beine aber ausserordentlich gering. Bei den geringsten Bewegungen erfolgen so starke Zuckungen und so erhebliches Zittern der Beine, dass grössere Bewegungen kaum ausgeführt werden können. Der Gang ist infolge des Zitterns sehr erschwert und nur mit Hülfe von zwei Stöcken möglich, ist aber nicht ausgesprochen spastisch. Schon intendirte Bewegungen rufen die klonischen Zuckungen hervor. Die Musculatur ist rigide, die passive Abduction der Beine gelingt nur in geringem Umfange.

Der Patellarsehnenreflex ausserordentlich erhöht, oft Patellarclonus. Fussclonus manchmal auslösbar, manchmal aber wegen der Rigidität der Musculatur nicht zu prüfen. Der Adductoren- und Achillessehnenreflex sehr lebhaft.

Sensibilität: Leichte Berührungen werden durchwegs gut empfunden und richtig localisirt. Ausgesprochene Hyperalgesie. Beim Anlegen warmer Eprouvetten, auch wenn sie mit siedend heissem Wasser gefüllt sind, hat Patient meist nur die Berührungsempfindung, aber keine Temperaturempfindung. An einigen Stellen empfindet er die Wärme, bezeichnet aber siedend heiss als „ein bischen warm“. Auffallend ist, dass trotz seiner sonstigen Hyperalgesie hohe Temperaturen keine Schmerzempfindung auslösen. An den Glutaeis wird Wasser von 20° und Siedehitze als gleich angegeben, an der Streckseite des Oberschenkels Siedehitze als „nicht sehr warm“. Kältesinn durchwegs sehr gut erhalten, Schon geringe Temperaturdifferenzen (unter 20°) werden ganz prompt erkannt.

Die Lagevorstellung der Glieder ist für die Zehen, sowie für die Füsse erheblich herabgesetzt. Die Prüfung bezüglich des Gefühles für passive Bewegungen und der Lagevorstellung der Glieder ist in den Knie- und Hüftgelenken wegen der Muskelrigiditäten unmöglich.

Der Cremaster-,Fusssohlenkitzel- und Bauchdeckenreflex sehr prompt.

Testikelschmerz erhalten.

Keine Störungen von Seite der Blase, des Mastdarmes oder der geschlechtlichen Functionen.

Keine trophischen Störungen der Haut.

Der Status blieb während eines sechswöchentlichen Spitalaufenthaltes nahezu ungeändert.

VIII. Beobachtung.

45jähriger Geschäftsdiener; seit neun Jahren krank. Beginn mit Schmerzen und Schwäche des linken Armes. Linksseitige Facialis- und Trigeminusparese. Hemiatrophia faciei. Habituelle Luxation im Kiefergelenke. An den Armen bedeutende Störung des Schmerz- und Temperatursinnes, geringere am Rumpfe. Atrophie der Musculatur

des rechten Armes und der rechten Hand. Schwäche der Beine. Patellarreflexe gesteigert, kein Fussclonus.

Heinrich P., Geschäftsdiener, 45 Jahre alt, aus Wien.

Anamnese: Der Vater des Patienten starb im Alter von 85 Jahren an Lungenemphysem, die Mutter mit 70 Jahren an Herzverfettung; ein Bruder des Patienten lebt und ist gesund. Keine neuropathische hereditare Belastung des Kranken. Früher stets gesund.

Vor 9 Jahren bekam Patient, angeblich infolge eines heftigen Schreckes einen Schwindelanfall und starken Kopfschmerz. Bald nachher stellten sich Schmerzen in der linken Hand ein; allmälig begann die Kraft der linken Hand abzunehmen, die Finger wurden schwerbeweglich und schliesslich trat jene Stellung auf, welche die Hand des Patienten jetzt noch darbietet. Seit damals leidet Patient an schiessenden Schmerzen im linken Arme. Keine Parästhesien auf dem Gebiete des Temperatursinnes; in letzter Zeit hat der Kranke auch öfters Stechen im rechten Arme und rechten Beine.

Potus und Lues werden negirt.

Status praesens: Interner Befund normal. Im Urine keine abnormen Bestandtheile.

Geruch normal

Sehschärfe bedeutend herabgesetzt. Dieophthalmoskopische Untersuchung ergibt beiderseits hochgradiges Staphyloma posticum und Chorioiditis in macula.

Bulbusbewegungen vollkommen frei.

Berührungen werden in der linken Gesichtshälfte zumeist stärker gefühlt, als in der rechten. Die Schmerzempfindung ist beiderseits im Bereiche des 1. und 3. Astes des Trigeminus gut erhalten, links im Bereiche des 2. Astes nahezu erloschen, rechts intact.

Temperaturunterschiede werden beiderseits prompt wahrgenommen. Portio minor trigemini normal.

Facialis mechanisch nicht übererregbar. Stirnfacialis beiderseits gleich innervirt. Der rechte Mundwinkel steht deutlich höher, als der rechte. Beim Zeigen der Zähne bleibt der linke Mundwinkel in der Innervation beträchtlich zurück.

Gehör, Geschmack normal. Zungenbewegungen frei.

Das Gaumensegel wird rechts gehoben Die Kehlkopfuntersuchung ergibt ausser chronischem Katarrh der Stimmbänder negativen Befund.

Im Gesichte sieht man eine Verschiedenheit des Skelets; das rechte Jochbein springt stärker vor, als das linke, der Unterkiefer ist anscheinend rechts mehr entwickelt, als links.

Beim Oeffnen des Mundes tritt Luxation in beiden Kiefergelenken ein, zuerst im linken, dann im rechten. Patient kann diese habituelle Luxation sofort selbst wieder beseitigen. Dieselbe hat sich in den letzten Jahren ohne ein bekanntes veranlassendes Moment entwickelt.

Die Wirbelsäule verläuft gerade; eine Andeutung von Lordose im Lumbaltheile.

Am Rumpfe erscheint die rechte Thoraxhälfte mehr abgeflacht, als die linke.

Obere Extremitäten. Sensibilität: Im Bereiche des rechten Ober-Vorderarmes und der Hand Berührungsempfindung ungestört.

Die Schmerzempfindung ist an der Palmarseite des rechten Vorderarmes intact; an der Dorsalseite hingegen besteht eine hochgradige Hypalgesie. Am Oberarme ist eine mehr fleckweise Analgesie vorhanden, welche aber doch den grössten Theil des Oberarmes umfasst.

Relativ am besten erhalten ist die Schmerzempfindung an der Innenseite des Oberarmes. Beklopfen der Knochen nicht schmerzhaft.

Im Bereiche des ganzen Oberarmes und Vorderarmes ist der Temperatursinn erheblich alterirt und zwar in der Weise, dass Kälte überhaupt nicht gespürt, oder als Wärme empfunden wird. Siedehitze wird an denselben Stellen als „kalt“ empfunden, an welchen Eis als „warm“ angegeben wird (Perversion des Temperatursinnes). An anderen Stellen werden Eis und Siedehitze als gleich warm angegeben. An den Fingerspitzen wird Eis einmal als „warm,“ einmal als „kalt“ bezeichnet.

Links ist an der ganzen oberen Extremität die Berührungsempfindung vollkommen ungestört.

Auf der Dorsalseite der linken Hand ist die Schmerzempfindung völlig erloschen, ebenso an den Grundphalangen der Finger, während die Mittelphalangen zumeist normal empfinden, die Endphalangen sogar Hyperästhesie an der Dorsalseite

aufweisen. An der Palmarseite der Hand und der Finger ist zumeist Hyperalgesie und Hyperästhesie vorhanden. Im Bereiche des Vorder- und Oberarmes ist die Schmerzempfindung zumeist vollständig verloren gegangen, streckenweise — besonders an der Dorsalseite des Vorderarmes — nur herabgesetzt, nicht vollständig erloschen. Auf der Innenseite des Oberarmes und der Palmarseite des Vorderarmes wird überhaupt keine Temperaturempfindung ausgelöst; auf der Dorsalseite des Vorderarmes ist die Unterscheidung von Siedehitze und Eiskälte unmöglich.

Am Rumpfe werden Berührungen links besser empfunden als rechts. Nadelstiche sind beiderseits schmerzhaft, schmerzen aber links bedeutend mehr als rechts, sowohl an der Brust, als auch am Rücken. Kälte und Wärme werden am Rumpfe rechts vorne gut unterschieden. Am Rücken ist die Temperaturempfindung wesentlich alterirt. An den oberen Abschnitten wird heiss oft als kalt empfunden, grössere Temperaturunterschiede werden nicht erkannt; weiter unten normales Verhalten.

An den unteren Extremitäten ist sowohl die Berührungsempfindung, als auch der Schmerz- und Temperatursinn vollkommen intact.

Weder an den oberen, noch an den unteren Extremitäten ist die tiefe Sensibilität (Gefühl für active und passive Bewegungen, Lagevorstellung der Glieder, Drucksinn) irgendwie gestört.

Stereognostischer Sinn intact.

Kein Romberg'sches Phänomen.

Die Schulterwölbung ist rechts etwas stärker abgeflacht als links; der Contour des Oberarmes ist beiderseits gleich, nur der linke M. triceps auffallend schwächer, als der rechte; die Musculatur der Vorderarme beiderseits gleich gut entwickelt.

Die Finger der linken Hand stehen in Krallenstellung. Die Spatia interossea sind tief eingesunken. An Stelle des Spatium interosseum primum eine tiefe Grube. Thenar und Antithenar fehlen fast vollständig, die Sehnen springen in der Hohlhand stark vor, der Daumen kann den anderen Fingern nicht gegenübergestellt und nur mühsam adducirt werden. Die Finger können kaum gespreizt, jedoch zur Faust geballt werden. Bei Dorsalflexion werden sie im Metacarpo-Phalangealgelenke hyperextendirt, in den anderen Gelenken fletirt; eine Streckung in den Phalangealgelenken ist nicht möglich. Im Handgelenke ist eine Ulnar- und Radialflexion, ebenso auch eine Dorsal- und Palmarflexion möglich. Im Ellbogengelenke sind Bewegungen gut möglich und zwar mit ziemlich bedeutender motorischer Kraft beiderseits. Die Schultergürtelmusculatur recht gut entwickelt mit Ausnahme des rechten Deltoideus, welcher etwas atrophisch aussieht. Bewegungen im Schultergelenke vollkommen frei, können kräftig ausgeführt werden. Die Function der Schultergürtelmuskeln ungestört. Die Schulterblätter stehen gleich weit von der Wirbelsäule ab. Die Musculatur der scapula anscheinend normal.

Im Bereiche der Musculatur des rechten Vorderarmes und der rechten Hand nichts abnormes; die Motilität ist ungestört.

Die Musculatur an den unteren Extremitäten gut entwickelt, keine Atrophien. Active Bewegungen können nach allen Richtungen gut ausgeführt werden, jedoch ist die hiebei aufgewendete Kraft nur gering. Die Schwäche der Beine tritt beim Gehen noch deutlicher hervor; wenn der Kranke längere Zeit geht, so schleifen die Beine am Fussboden.

Reflexe: Biceps-, Triceps-, Vorderarmperiostreflexe auf beiden Seiten erhalten. Bauchdeckenreflex nicht auslösbar, Cremasterreflex lebhaft.

Die Patellarreflexe sind sehr stark gesteigert, ausgesprochener Fussclonus. Fusssohlenkitzelreflex lebhaft.

An den Vorderarmen sind beiderseits Narben, herrührend von Verbrennungen. Der Nagel des linken Zeigefingers ist bis auf einen ganz kleinen Rest geschwunden, welcher rissig ist und abschilfert. Die anderen Nägel normal.

Sonst keine trophischen Störungen.

Keine Störungen von Seite der Blase, des Mastdarmes, oder der geschlechtlichen Functionen. Hodenschmerz vorhanden.

IX. Beobachtung.

33jähriger Bauer. Beginn der Erkrankung vor acht Jahren mit Schwellung der linken Hand und Eiterung. Schmerzlose Spontannekrosen. Ulcerationen und spontane Blasenbildungen am linken

Arme. Linksseitige Hypoglossusparese. Atrophie der Armmusculatur links, ebenso der kleinen Handmuskeln. Linksseitige syringomyelische Dissociation der Sensibilität am Arme. Schwere trophische Störungen an der linken Hand. Linkes Bein leicht paretisch. Patellarreflexe erhöht.

Thomas Z., 33 Jahre alt, Bauer aus Borschitz, Mähren. Die Beschwerden des Kranken datiren auf acht Jahre zurück; damals soll eine mächtige Schwellung der linken Hand ohne Veranlassung entstanden sein, welche durch längere Zeit bestand und in Eiterung überging; es stiess sich die Endphalange des linken Daumens ab. Der ganze Process war schmerzlos verlaufen Seither treten immer wieder Ulcerationen an der Haut des linken Armes auf, welche oft monatelang nicht verheilen, aber dem Kranken keine Schmerzen verursachen. Zu wiederholten Malen hat der Kranke an dem linken Arme Blasen wahrgenommen, welche ohne ihm bekannte Veranlassung entstanden sind. Seit acht Monaten hat Kranker eine tiefe Schrunde in der linken Hohlhand. Heftiges Reissen im linken Arme und Beine seit mehreren Jahren. Potus und Lues werden negirt.

Status praesens (in der Ambulanz erhoben): Die Pupillen gleichweit, reagiren prompt auf Licht, Convergenz, Accommodation und consensuell. Die Bulbusbewegungen vollkommen frei. Gesichtsfeld und Augenhintergrund normal. Cornealreflex vorhanden.

Die vorgestreckte Zunge weicht nach links ab und zittert stark. Die Zungenbewegungen sonst frei.

Im Bereiche sämmtlicher anderer Hirnnerven sonst gar keine Störungen.

Leichte Skoliose der oberen Brustwirbelsäule mit der Convexität nach rechts.

Betrachtet man den Kranken von vorne, so fällt sofort eine nicht unbeträchtliche Differenz zwischen beiden Seiten auf; der linke M. pectoralis major ist in seiner clavicularen Portion ausgesprochen atrophisch, der Contour des linken M. cucullaris tritt weniger deutlich hervor als der des rechten. Auch die Mm. deltoideus, biceps, triceps erscheinen links atrophisch im Vergleiche zu rechts. Die grösste Circumferenz des Oberarmes beträgt rechts $27^1/_2$ *cm*, links $25^1/_2$ *cm*.

Auch die die Scapula bedeckende Musculatur ist links schwächer als rechts, die Fossae supra- und infraspinata links abgeflacht. Man sieht häufige fibrilläre Zuckungen im Bereiche der Schultergürtelmuskeln.

Die Musculatur des Vorderarmes ist beiderseits gut entwickelt.

Sehr auffallende Abnormitäten zeigt die linke Hand. Dieselbe ist auffallend dick und plump, die Finger breit aufgetrieben. Der Daumen wird an die anderen Finger adducirt gehalten, die Wölbungen des Thenar und Antithenar sind nahezu verstrichen (typische Affenhand). Das Endglied des Daumens fehlt und an dessen Stelle befindet sich nur ein kleiner Hautlappen. Die Spatia interossea sind links etwas eingesunken, besonders das Spatium interosseum primum.

Die Motilität der Finger ist nur wenig gestört. Streckung und Beugung der Finger, Spreizung derselben,. Adduction, Abduction und Opposition des Daumens können activ ausgeführt werden, wenn auch nur mit geringer Kraft. Die motorischen Fähigkeiten des Vorderarmes, Oberarmes und Schultergürtels ungestört. Die mechanische Erregbarkeit der Musculatur ist nicht erhöht. Biceps- und Tricepsreflex vorhanden.

Die Nerven mechanisch nicht übererregbar.

Am rechten Arme keinerlei Anomalien von Seite der Motilität.

Die Musculatur beider unteren Extremitäten gut entwickelt, links erscheint aber die Kraft im Verhältnisse zur Musculatur entschieden herabgesetzt.

Patellarreflex links erhöht, rechts normal.

Andeutung von Fussclonus links.

Sensibilität: Im Bereiche des Gesichtes keinerlei Störung.

Die Berührungsempfindung, sowie das Vermögen zu localisiren ist durchwegs erhalten, dagegen weisen die Schmerz- und Temperaturempfindung folgende Anomalien auf:

In der Fossa supraclavicularis, sowie an der linken Thoraxhälfte bis zu einer Linie, welche in der Höhe der Mamilla den Thorax ringförmig umgibt, ist der Schmerzsinn hochgradig herabgesetzt, zumeist sogar vollkommen erloschen. Die Grenze der analgetischen Zone setzt gegen die Mittellinie ziemlich scharf ab; auf dem entsprechenden Abschnitte der rechten Thoraxhälfte besteht ausgesprochene Hyperalgesie und Hyperästhesie.

In demselben — soeben erwähnten — Bezirke ist auch der Temperatursinn, u. zw. sowohl Wärme- als auch Kältesinn erheblich betroffen. An der vordeern Thoraxfläche besteht links völlige Thermo-Anästhesie. Eis und Siedehitze werden gleich empfunden. Auf der Rückseite des Thorax ist der Temperatursinn in der Gegend der Fossa supraspinata hochgradig herabgesetzt; es werden erst Temperaturunterschiede von 40° erkannt, im Interscapularraume besteht Perversion des Temperatursinnes für Kalt. Eis wird als siedend heiss bezeichnet.

An der linken oberen Extremität ist sowohl die Schmerzempfindung als auch die Temperaturempfindung für die oberflächlichen, wie die tiefen Theile vollständig erloschen. Berührt man den Grund der am linken Arme befindlichen Geschwüre mit einem heissen Spatel oder mit Eis, so hat der Kranke stets nur das unbestimmte Gefühl der Berührung, spürt aber weder Schmerz noch eine Differenz der Temperatur. Durchstechen von Hautfalten ruft keine Schmerzempfindung hervor.

Sonst die Sensibilität an der linken oberen Extremität, insbesonders der stereognostische Sinn, das Gefühl für active und passive Bewegungen, die Lagevorstellung der Glieder, der Kraftsinn völlig intact.

Sonst am Körper die Sensibilität durchwegs in allen Qualitäten intact. Hodenschmerz vorhanden.

Keine Störungen von Seite der Blase, des Mastdarmes und der geschlechtlichen Functionen.

Trophische Störungen: Seit einer Reihe von Jahren treten bei dem Kranken am linken Arme und der linken oberen Thoraxhälfte Geschwüre auf, die anscheinend ganz spontan entstehen, sehr in die Tiefe greifen und nur geringe Heilungstendenz zeigen. Die Inspection des Kranken ergibt folgende Hautveränderungen: An der Haut des Rückens und des linken Armes — aber sonst nirgends am ganzen Körper — eine Reihe von zum Theile sehr umfangreichen Narben. Eine kleine, kreisförmige Narbe über der grössten Wölbung des linken Cucullaris, welche ausserordentlich zart ist und zahlreiche, grubige Einsenkungen besitzt. Ueber der grössten Wölbung des Deltoideus eine mächtige, gestrickte, braunröthliche Narbe, welche keloid entartet und aufgetrieben erscheint und von deutlich verdickten, weissen Epidermislagen in ziemlich beträchtlichem Umfange umgeben ist. Auch diese Epidermislagen zeigen grubige Absumptionen. Ueber dem Biceps in der Länge von 5 *cm* und $2^1/_2$ *cm* Breite eine deutlich atrophische Hautpartie. Die Haut daselbst unter dem Niveau der umliegenden Hautpartien, die Oberfläche etwas gerunzelt, die Haut selbst ungemein dünn, zart und durchscheinend. Am Vorderarme mehrere hypertrophische Narben. Ueber der Crista scapulae eine sehr zarte Narbe, welche an ihrem Rande von zwei kupferfarbenen, etwas erhabenen, derben Wülsten eingesäumt ist. In der Gegend des Ellbogengelenkes, an der Streckseite desselben die Haut kupferfarben, sehr bedeutend verdickt; die Verdickung geht in einen peripherwärts gerichteten, 10 *cm* langen, 2 *cm* breiten Fortsatz über und verliert sich allmälig in die gesunde Haut. An der Hand selbst die Haut der Finger ausserordentlich verdickt, in der Hohlhand zahlreiche Schrunden und Risse; die Haut schilfert sich in der Gegend der Gelenksbeugen stark ab. Eine $^1/_2$ *cm* breite, an den tiefsten Abschnitten 5—6 *mm* tiefe, von scharfen Rändern begrenzte Rhagade von $5^1/_2$ *cm* Länge zieht von der Gegend des Handgelenkes den Thenar kreuzend gegen die Hohlhand. Dieser Einriss besteht seit sechs Monaten, ohne die geringste Heilungstendenz zu zeigen.

Die Fingernägel sind links stärker gekrümmt, als rechts, erscheinen gerieft und blättern sich ab. Ueber die Veränderungen am Daumen v. oben.

Die Hand fühlt sich constant etwas kühler an, als die der anderen Seite, die Farbe der Haut leicht livide.

Keine wesentlichen Anomalien der Schweissecretion.

X. Beobachtung.

30-jähriger Kutscher. Schon seit Jahren Analgesie und Thermo-Anästhesie an den Armen. Schmerzlose Verbrennungen. Seit mehreren Monaten Gürtelgefühl und Blasenstörungen. Polydipsie und Polyurie. Rechter sensibler Trigeminus afficirt. Schmerz- und Temperatursinn am Rumpfe und beiden Armen hochgradig herabgesetzt. Berührungsempfindung am Rumpfe intact, an den Händen gestört; ebenso an den oberen Extremitäten die tiefe Sensibilität gestört.

Ataxie in denselben. Die Kraft in den Beinen herabgesetzt. Thermische Sensibilität und Schmerzempfindung an den Beinen sehr schwer geschädigt. Patellarreflexe erhöht.

Johann St., 30 Jahre alt, Fiaker.

Anamnese: Seit längerer Zeit hat Patient bemerkt, dass er sich an den Armen auch gröbere Verletzungen zuziehen könne, ohne hiebei Schmerzen zu empfinden. So stürzte der Kranke vor 5 Jahren in eine Fensterscheibe und durchschnitt sich die ganzen Weichtheile des Vorderarmes bis auf die Knochen. Weder bei der Verletzung, noch bei der nachfolgenden Sehnennaht hat Patient auch nur die geringsten Schmerzen empfunden. Zu gleicher Zeit mit der zunehmenden Unempfindlichkeit war dem Kranken sein Unvermögen Kalt und Warm zu unterscheiden aufgefallen; er bemerkte nicht selten Brandblasen an seinen Armen, ohne dass er etwas von der Verbrennung empfunden hätte. Der Zustand des Kranken verschlimmerte sich in den letzten Jahren. Es trat oft heftiges Kältegefühl, besonders in den Armen und Beinen auf, die Kraft der Beine nahm erheblich ab. Seit mehreren Monaten bestehen intensive Kopfschmerzen, quälendes Gürtelgefühl und Harnbeschwerden (Pressen beim Uriniren). Dabei muss der Kranke auffällig viel trinken und entleert eine grosse Menge Urins (mehrere Liter täglich nach Angabe des Kranken). Seit zwei Jahren öfters Flimmerskotome, welche nicht mit Verschlimmerung der Kopfschmerzen einhergehen, auch ohne Kopfschmerz auftreten können. Nie Doppelsehen, kein Erbrechen.

Hereditär in keiner Weise belastet. Vor 8 Jahren Infection (Ulcus molle). Potus mässigen Grades zugegeben. In früherer Zeit will Patient stets gesund gewesen sein. War nie „nervös" gewesen.

Wegen des quälenden Gürtelgefühles suchte Patient am 13. Juni 1894 das Ambulatorium der Klinik Schrötter auf, in welchem ich folgenden Status erheben konnte:

Der Kranke ist ein ziemlich gracil gebautes Individuum. Sensorium vollkommen frei. Intelligenz gut.

Die Pupillen sind gleich und reagiren prompt auf Licht und Accomodation. Bulbusbewegungen frei. Der Augenhintergrund normal, ebenso das Gesichtsfeld (nicht eingeschränkt). An der rechten Gesichtshälfte werden Temperatureindrücke schlechter empfunden und unterschieden als links; ebenso sind Nadelstiche rechts weniger schmerzhaft als links. Tactile Sensibilität in beiden Gesichtshälften gleich; Schleimhautreflexe prompt.

Sonst die Hirnnerven vollkommen normal.

Die Wirbelsäule verläuft gerade, das Rumpfskelet zeigt keine Anomalien.

Die Sensibilitätsprüfung am Rumpfe ergibt: Auch die feinsten Berührungen werden überall sofort empfunden und auch richtig localisirt. (Intacter Tast- und Ortssinn.) Dagegen ist sowohl am Rücken, als auch an der Vorderseite des Rumpfes die Temperaturempfindung sehr wesentlich alterirt. Temperaturunterschiede von 15°—20° werden durchwegs nicht gefühlt. Am stärksten ist die Unterempfindlichkeit über beiden scapulae ausgesprochen; daselbst lässt sich überhaupt keine Temperaturempfindung auslösen (complete Thermo-Anästhesie). Die Schmerzempfindung in analoger Weise am ganzen Rumpfe sehr stark herabgesetzt; tiefe Nadelstiche werden als solche empfunden, sind aber nirgends schmerzhaft; ebenso wird das Kneifen von Hautfalten nicht schmerzhaft empfunden.

An den oberen Extremitäten ist die tactile Sensibilität an den Ober- und Vorderarmen erhalten, an den Händen und Fingern — mit Ausnahme der Fingerkuppen — erheblich gestört. Berührungen werden häufig nicht empfunden, oder nur undeutlich wahrgenommen und mangelhaft localisirt.

Die Schmerzempfindung ist an beiden oberen Extremitäten vollkommen verloren gegangen, auch starkes Kneifen der Musculatur, Beklopfen des Olecranon, des Radius und der Ulna sind nicht schmerzhaft. Die Temperaturempfindung ist sehr stark herabgesetzt, so dass zumeist nur Kalt und Warm unterschieden wird. Stellenweise besteht complete Thermo-Anästhesie. An den sonst gut empfindenden Fingerkuppen ist der Temperatursinn vollkommen verloren gegangen.

Auch die tiefe Sensibilität hat sehr gelitten. Das Gefühl für passive Bewegungen ist in allen Gelenken der oberen Extremitäten erheblich gestört, desgleichen die Lagevorstellung der Glieder bedeutend beeinträchtigt. Bewegungen mit den oberen Extremitäten werden unsicher ausgeführt; die Ataxie in denselben ist so bedeutend, dass Patient an seinem Ohre vorüberfährt, wenn er nach der Nasenspitze greifen soll.

Das Gefühl für active Bewegungen erhalten. Der stereognostische Sinn ein wenig alterirt, jedoch werden gröbere Unterschiede in der Form der erfassten Gegenstände stets sofort erkannt.

Von Seite der Motilität keine Störungen, keine Muskelatrophien. Die Nervenstämme auf Druck nicht empfindlich. Biceps-, Triceps- und Periostreflex erheblich gesteigert. Keine trophischen Störungen der Haut.

An den unteren Extremitäten ist die Musculatur wenig entwickelt, ist aber nicht atrophisch. Die Kraft ist herabgesetzt und entspricht nicht der Musculatur. Besonders ist Beugung und Streckung im Hüftgelenke beeinträchtigt, während die Adduction und Abduction mit entsprechender Kraft ausgeführt werden kann. Das linke Bein ist wesentlich schwächer als das rechte. Auch im Knie- und Sprunggelenke erfolgen die Bewegungen nur mit geringer Kraft.

Die tactile Sensibilität ist an beiden Beinen gut erhalten; an den Oberschenkeln beiderseits wie an den tiefsten Abschnitten der Bauchhaut die Schmerzempfindung erhalten, sonst an den Beinen erloschen; die Temperaturempfindung an beiden Beinen völlig verloren gegangen. Eis und siedendes Wasser werden nicht unterschieden. Das Gefühl für passive Bewegungen in den Gelenken der unteren Extremitäten herabgesetzt, Lagevorstellung gestört. Romberg'sches Phänomen nicht vorhanden.

Patellarreflex und Achillessehnenreflex bedeutend erhöht.

Die Hoden sind auf Druck empfindlich, die geschlechtlichen Functionen erhalten.

Keine Störungen von Seite des Mastdarms. Ueber die Störungen von Seite der Blase siehe oben.

XI. Beobachtung.

63 jährige Frau. Zu wiederholten Malen Entzündungen an den Fingern mit Mutilationen der Phalangen. Skoliose. Häufige schmerzlose Verbrennungen. Atrophie der Musculatur und Contracturen an beiden Armen. Störung des Schmerz- und Temperatursinnes an den oberen Extremitäten. Deformitäten der Finger. Schwäche der Beine. Verlangsamung der Wärmeempfindung an den Beinen. Klinische Diagnose: Syringomyelie. Histologischer Befund: Syringomyelie im ganzen Rückenmarke bis in den Bulbus medullae. Leichte Degeneration der Pyramidenseitenstrangbahnen im Brustmarke, der Goll'schen Stränge im Halsmarke. Geringe Degeneration der Nerven des Plexus brachialis. Aufsteigende Degeneration der Schleife Laesion der aufsteigenden Trigeminuswurzel.

Katharina K., 63 Jahre alt, eingetreten in das Wiener städtische Versorgungshaus am 2. Februar 1893.*)

Patientin hat einmal geboren, nie abortirt. Das Kind starb bald nach der Geburt. Die Periode trat mit dem 17. Lebensjahre ein; Cessiren der Menses mit 40 Jahren. Die Menses waren zumeist unregelmässig.

Die Anamnese ist wenig verlässlich, da die Patientin schlecht spricht und öfters Wiedersprüche in ihren Angaben macht. Als Kind will sie immer gesund gewesen sein (vid. später). In ihrem 17. Lebensjahre zog sie sich am linken Vorderarme zwei Brandwunden zu, indem sie, am Ofen angelehnt, einschlief. Die Brandwunde verursachte Schmerzen. Vor 22 Jahren gerieth sie angeblich bei der Arbeit in einer Spinnerei in die Webmaschine, und quetschte sich vom linken Zeigefinger die 3. und einen Theil der 2. Phalanx ab; später gibt sie aber wieder an, sie sei nicht gequetscht worden, sondern ein Arzt habe ihr einmal vom 4. und 5. Finger die Knochen entfernt. Vor 20 Jahren will sie ein Panaritium am linken Daumen überstanden haben. Der eine der Finger (welcher?) schwoll später stark an, wurde schwarz und es entleerte sich Eiter und Blut. Sie bekam eine Lymphgefässentzündung längs des Vorder- und Oberarmes, dann eine Lymphdrüsenentzündung in der Achselhöhle. Der Process soll sich unter grossen Schmerzen entwickelt haben. Es wurde incidirt; ein Finger

*) Die Krankengeschichte hat Herr Dr. Redlich erhoben und mir freundlichst zur Benützung überlassen. Auch verdanke ich Herrn Dr. Redlich die Ueberlassung der anatomischen Präparate zur histologischen Untersuchung.

(der linke Daumen) musste im Metacarpo-Phalangealgelenke enucleirt werden. Allmälig sollen sich Contracturen der linken Hand und Finger entwickelt haben. Bezüglich des rechten Armes gibt Patientin an, dass sie vor 30 Jahren gestürzt sei und sich den rechten Arm gebrochen habe. Seit jener Zeit soll die Schwäche der rechten Hand bestehen. Die Schrunden und Narben der linken Hand will sie sich erst in letzter Zeit durch Verbrühung zugezogen haben. Die Skoliose besteht seit 30 Jahren und ist angeblich nach einem Falle aufgetreten.

Der Vater der Patientin starb mit 40 Jahren an der Patientin unbekannten Krankheit, die Mutter und eine Schwester starben an Altersschwäche. In der Familie ist kein Fall von Geistes- oder Nervenkrankheiten vorgekommen,

Status praesens: Mittelgross, mässig kräftig gebaut, ziemlich abgemagert, etwas blass. Der Schädel zeigt keine Deformität. Starke bogenförmige Kyphoskoliose durch das ganze Brustsegment mit der Convexität nach rechts gerichtet. Der rechte Rippenbogen ist stark gekrümmt und nach hinten vorgetrieben. Der Lungenbefund ausser leichtem Emphysem negativ. Herztöne rein.

An der Rückseite des Rumpfes und an den Seitentheilen des Bauches zahlreiche kreuzer- bis guldengrosse, oberflächliche Narben, über deren Provenienz Patientin nichts anzugeben weiss. Sensorium ist frei, die Intelligenz ist gering, aber ohne auffällige Defecte. Oefters Kopfschmerz, besonders in der Stirngegend. Oefters Schwindel, wobei sich alles vor den Augen dreht.

Die Pupillen sind gleich, mittelweit, reagiren auf Lichteinfall und Convergenz prompt. Keine Klage über schlechtes Sehen, keine grobe Einschränkung des Gesichtsfeldes. Augenbewegungen nach allen Richtungen frei, keine Doppelbilder. In der Gesichtshaut nichts besonderes. Füllungszustand der Gefässe normal. Der Facialis zeigt keine Differenz des Innervationszustandes zwischen beiden Seiten.

Die Zunge wird gerade vorgestreckt, ist frei bewegt, nicht abgemagert, zeigt kein Zittern. Geruch, Geschmack zeigen keine Störungen.

In der Sensibilität des Gesichtes keine groben Veränderungen. Auch feine Berührungen werden empfunden, leichte Nadelstiche als solche erkannt, starke schmerzhaft empfunden. Das Kälte- und Wärmegefühl zeigt im Gesichte keine Störungen. Kaltes und warmes Wasser wird gut unterschieden, heisses Wasser als heiss erkannt.

Der motorische Quintus zeigt keine Störungen. Die Sprache ungestört.

Die anderen Hirnnerven zeigen normales Verhalten.

Die rechte obere Extremität ist in ihrem Ernährungszustande zurückgeblieben, doch ist auch die linke schwach.

Am linken Vorderarme an der Streckseite in der Nähe des Ellenbogengelenkes eine mehr als 6 *cm* lange, 1 *cm* breite pigmentirte Narbe, eine andere, kürzere an der Beugeseite (herrührend von einer Verbrennung). Sonst an der Haut beider Vorder- und Oberarme nichts besonderes. Keine Längendifferenzen an den oberen Extremitäten. Der grösste Umfang des Oberarmes beträgt rechts $21^1/_2$, links 23 *cm*, des Vorderarmes rechts 19 *cm*, links $21^1/_2$ *cm*. Hochgradige Veränderungen an den Händen und Füssen beider Seiten. Links ist der Daumen im Metacarpo-Phalangealgelenke enucleirt mit glatt geheilter Narbe. Die Haut der Hohlhand glatt, gleichsam narbig. Die Grundphalangen der übrigen 4 Finger links im Metacarpo-Phalangealgelenke rechtwinklig gebeugt, können bis zu einem spitzen Winkel gebeugt, nicht aber gestreckt werden. Vom linken Zeigefinger ist nur der 1. und ein kleiner Theil der 2. Phalanx übrig, vom 3., 4. und 5. Finger fehlt ein Stückchen der Endphalange. Die Phalangen der Finger spitzwinklig gebeugt, können gebeugt und gestreckt werden, aber nicht über den rechten Winkel. An der Streckseite der Finger Risse über den Gelenken zwischen der 1. und 2. Phalange, am 3. und 5. Finger Narben, am 4. eine mit Borken und Krusten belegte (durch Verbrennung entstandene) Excoriation. Rechts sind die Finger in ihrer Form erhalten, der kleine Finger steht in gestreckter Stellung etwas abseits und dorsalwärts gestreckt, die Haut über den Fingern glatt und glänzend; die Finger erscheinen sehr mager. An der Streckseite der 1. Phalange des rechten Zeigefingers eine vernarbende Stelle (nach Verbrennung). Das Handgelenk kann im normalen Umfange dorsalwärts gestreckt, aber nicht gebeugt werden. Die Finger werden in den Gelenken gestreckt gehalten; in den Metacarpo-Phalangealgelenken können sie mit Ausnahme des kleinen Finger (der nicht mehr bewegt werden kann) etwas gebeugt werden, nicht aber in den übrigen Gelenken. Thenar und Antithenar links ziemlich gut, rechts nahezu geschwunden, die Interossealräume daselbst eingesunken. Adduction und Abduction

der rechtsseitigen Finger nahezu unmöglich, Adduction des rechten Daumens ist in sehr vermindertem Umfange und nur mit sehr geringer Kraft möglich; die Opposition des Daumens gegenüber dem kleinen Finger ist möglich. Vorder- und Oberarmmusculatur ist rechts deutlich schwächer, auch die Kraft geringer als links, aber alle Bewegungen nach allen Richtungen hin möglich, nur mit verminderter Kraft. In der Kraft der Schultergürtelmusculatur und dem Umfange keine auffällige Differenz. Tremor der rechtsseitigen Finger, dabei zeitweilig leicht fibrilläre Zuckungen in der Vorderarm- und Handmusculatur.

Am Rumpfe ist die Sensibilität nicht wesentlich gestört. Am Rücken und am Bauche die Sensibilität nicht alterirt. Auch feine Pinselberührungen werden richtig empfunden und localisirt, Nadelstiche als solche erkannt und schmerzhaft empfunden. An den obern Extremitäten die tactile Empfindung nicht wesentlich gestört; auch Berührungen mit dem Pinsel werden empfunden und richtig localisirt, Nadelstiche als solche empfunden. Tiefere Einstiche rufen Schmerz hervor. Nur am rechten Vorderarme (nicht aber am Oberarme und der Hand) vielleicht eine geringe Herabsetzung der Schmerzempfindung, dabei eine leichte Verlangsamung der Schmerzleitung. Eine Verbreitung der Anästhesien und Gebundensein derselben an das Gebiet eines Nerven lässt sich nicht nachweisen. Stereognostisches Gefühl und Gefühl für passive Bewegungen unverändert.

Wärme- und Kältegefühl: Zwei Eprouvetten, von welchen die eine Brunnenwasser, die andere auf 30° erwärmtes Wasser enthält, werden am Rumpfe richtig unterschieden. Auch am linken Ober- und Vorderarme werden dieselben deutlich unterschieden. An der linken Hand vom Handgelenke nach abwärts ist die Unterscheidung schwierig; Patient gibt öfters die kältere als die wärmere Eprouvette an. Am rechten Ober- und Vorderarme bis zu seinem unteren Drittel werden die beiden Gläser richtig unterschieden. Am Reste des Vorderarmes und über dem Handgelenke wird das warme Wasser öfter als kalt angegeben, das kalte bald als kalt, bald als warm. An den Fingern hat Patient rechts überhaupt nicht das Gefühl von Kälte und Wärme bei diesen Temperaturen. Zwei Eprouvetten mit lauem und siedend heissem Wasser werden am Stamm überall als lau und heiss angegeben. Dasselbe an beiden Oberarmen. Unsicher ist hingegen die Unterscheidung an den Vorderarmen, links noch schlechter als rechts. An der Streckseite der Hand und der Finger beiderseits wird das laue Wasser richtig als etwas warm angegeben, dagegen ruft das heisse Wasser meist gar nicht das Gefühl von warm hervor. Patientin gibt überhaupt an, dabei keine deutliche Temperaturempfindung zu haben, öfter gibt sie das heisse Wasser als kalt an. Sehr gestört ist das Gefühl für heiss an der linken Hand, wobei es in der rechten Hohlhand dem Zustande des Vorderarmes entspricht. Die durch die Wärme hervorgerufenen Reflexbewegungen erfolgen sonst prompt, nur von beiden Händen aus nicht.

Zwei warme Eindrücke, die zu gleicher Zeit einwirken, vermag Patientin nur sehr schlecht zu unterscheiden, auch in den sonst wenig gestörten Partien. Es wird eine Eprouvette mit kaltem Wasser in die linke, eine mit heissen in die rechte Hand gegeben. Patientin bezeichnet das Wasser in der linken Hand als wärmer.

Die unteren Extremitäten in ihrer Entwicklung normal, nur ist die Musculatur schwach. An der Haut keine trophischen Veränderungen. Die Gelenke sind frei. Die motorische Kraft ist an den unteren Extremitäten gering, es bestehen jedoch keine wirklichen Lähmungen, keine Atrophien. Bewegungen der unteren Extremitäten nach allen Richtungen möglich. Patientin geht herum, der Gang zeigt nichts Auffälliges. Patellarreflexe beiderseits gesteigert, keine Blasenstörungen. Die tactile Sensibilität am rechten Beine unverändert, am linken scheint eine leichte Störung zu bestehen, indem feine Pinselberührungen nicht immer prompt empfunden werden Schmerzempfindung beiderseits ungestört. Das Kälte- und Wärmegefühl zeigt keine groben Störungen, nur besteht für Leitung der Wärme rechts eine leichte Verlangsamung, indem es bei Einwirkung warmen Wassers doch eine längere Zeit braucht, ehe Patientin die Wärme empfindet und Reflexbewegungen auftreten. Sehnenreflexe normal.

Bei einer späteren Prüfung: Eis wird überall am Stamme und den unteren Extremitäten prompt als Eis erkannt und immer richtig von heissem Wasser unterschieden. Das Gleiche gilt vom Oberarme, dagegen wird sowohl am rechten, als am linken Vorderarme Eis öfters als warm, das heisse Wasser als kalt angegeben. Von der anderen Hand ist überhaupt keine prompte Empfindung auszulösen.

Auf faradische Ströme reagiren linke Nerven und Muskeln des Armes (auch Interossei) normal; die Muskeln des Thenar und Antithenar contrahiren sich prompt.

Rechts zeigen Nerven und Muskeln des Ober- und Vorderarmes normales elektrisches Verhalten Die Lumbricales reagiren, dagegen sind die Interossei, Thenar und Antithenar auf den faradischen Strom völlig reactionslos.

In der Folge stellten sich Bronchitis, Schwäche, Schmerzen in der Magengegend, ein. Kein Erbrechen. Im Sputum keine Tuberkelbacillen.

Am 27. August 1893, $^1/_2 6$ *h* Morgens Exitus letalis.

Die klinische Diagnose wurde auf Syringomyelie gestellt.

Obduction 27. August 1893, Obducent: Professor Kolisko: Körper gross (Untere Extremitäten über 90 *cm* lang, ThoraxUmfang 50 *cm*), am Rumpfe durch starke, skoliotische, rechtsseitige Verkrümmung, die Wirbelsäule verkürzt. Ziemlich gut genährt, blass, an der rechten Schulter eine strahlige Narbe, ebenso links 2 strahlige Narben. Der linke Daumen und Zeigefinger fehlend mit narbiger Verdichtung der Haut. Die Musculatur der rechten Hand aussen und innen hochgradig atrophisch. Der Schädel geräumig, das Gehirn etwas atrophisch, mässig mit Blut versehen, die Lunge sehr stark emphysematös gedunsen, die rechte Lunge angewachsen, beide sehr substanzarm. Das Herz sehr stark mit Fett umwachsen, welches im rechten Ventrikel die Musculatur bis an das Endocard durchsetzt. Klappen zart, ebenso die Intima der grossen Gefässe; Herzfleisch morsch. Leber gallig imbibirt und etwas atrophisch. Der Magen durch zwei strahlige, in der Mitte seiner hinteren Wand liegende Narben in seinem mittleren Theile etwas verengt, an der Narbe ein hanfkorngrosses, rundes, bis an die Musculatur ziehendes Geschwür. Am Darm und dem Genitale nicht Abnormes.

In der Halsanschwellung des Rückenmarkes, eine im oberen Brustmarke und dem oberen Halsmarke sich verlierende Höhle, welche von seröser Flüssigkeit gefüllt ist und an der Stelle ihrer grössten Weite die Rückenmarkssubstanz auf eine 2 *mm* dicke Scheide reducirt. Unterhalb und oberhalb dieser Höhle in der grauen Substanz eine scharf umschriebene, grau durchscheinende, geschwulstähnliche Verdichtung. Im unteren Brustmarke abermals eine kleinere Höhle auftretend; daselbst auch eine scharf umschriebene, durchscheinende Verdichtung der Centralsubstanz, welche sich in der Gegend des Centralcanals findet.

Diagnose: Syringomyelie, Emphysema pulmonsum, Cor adiposum, Oedema pulmonsum acutum.

Das Rückenmark, sowie die Medulla oblongata und die beiden Plexus brachiales wurden in Müller'sche Flüssigkeit eingelegt und nach genügender Erhärtung sowohl auf recente Degenerationen nach der Methode von Marchi untersucht, als auch auf Schnitten nach der Methode von Weigert-Pal mit nachfolgender Kernfärbung, zum Theil auch mit Ammoniakcarmin, eventuell in Combination mit Alaunhämatoxylin, eventuell auch mit letzterem allein gefärbt. Die histologischen Verhältnisse wurden an mehr als 700 Präparaten erhoben.

Bereits im Sacralmarke nehmen die Veränderungen in der Gegend des Centralcanales ihren Anfang. Dieselben sind sehr eigenthümlicher Natur. In der Comissur liegt ein ovoid gestaltetes Gebilde, welches sich auf allen Präparaten scharf von der Umgebung abhebt. An dem vorderen und hinteren Pole sind die Grenzen desselben durch stark gewuchertes Centralcanalepithel gegeben. Die Mitte ist von einem sehr zellarmen, sagittal gestellten, vielfach nach Art eines Baumes verästelten Bindegewebsbalken durchzogen, welcher in der Mitte der auffallenden Bildung dicker als an seinen Enden erscheint, die durch gewuchertes Ependym vom Rande geschieden erscheinen. Allenthalben wuchern von den Seiten in die so gebildeten Buchten und Vertiefungen des centralen Balkens vom Rande her Ependymzellen herein. Die ganze eigenartige Bildung liegt nach dem soeben Gesagten im stark erweiterten Centralcanal, nachdem durch dessen Epithel sowohl die vordere als auch die hintere Grenze gebildet wird. In der Nähe der Bildung bemerkt man zwei Gefässe mit sehr stark verdickter Wandung.

Nicht lange bleibt die auffallende Formation in der Mitte des Rückenmarkes bestehen. Schon eine kurze Strecke höher beginnt im Centrum ein Zerfallsprocess, dessen erste Stadien sich durch Verschwimmen der scharfen Contouren kennzeichnen. Die mittleren Abschnitte des neugebildeten Gewebes bekommen auf diese Weise ein mehr homogenes Aussehen, schliesslich zerfallen sie, so dass man eine kleine, von fetzigem Gewebe erfüllte Höhle ohne scharfe Grenzen sieht, die sich noch inner-

halb des Centralcanals befindet. Der Zerfallsprocess erreicht aber schon nach Kurzem sein Ende und es sind dann wieder die centralen Abschnitte des Rücken- (Lenden-) markes, sowie die ventralsten Abschnitte von einem neugebildeten Gewebe eingenommen. Die Gestalt der Neubildung ist auf dem Querschnitte annähernd dreieckig, mit der Spitze gegen die hintere Fissur gerichtet. Das mikroskopische Bild zeigt den innigen Zusammenhang des neugebildeten Gewebes mit dem Ependym. In einem mehr gleichmässigen faserarmen Gewebe sind besonders in den peripheren Abschnitten Zellhaufen und Zellnester eingelagert, welche grosse Aehnlichkeit mit den Ependymhaufen in der Gegeud des Centralcanales darbieten. Stellenweise ordnen sich die Zellen zu regelmässigen Reihen und Zügen oder formiren Canäle (auf dem Querschnitte Kreise), so dass es manchmal den Anschein hat, wie wenn ein drüsiges Organ vom Schnitte getroffen worden wäre. Da die Zellen um die Canäle zumeist vollkommen den Charakter der Centralcanalepithelien tragen, so hat man an manchen Querschnitten auf die verschiedenen Punkte der Peripherie zerstreut 5—6 centralcanal- ähnliche Bildungen. Die Zellproliferation wird immer üppiger, je höhere Schnitte man durchmustert. Besonders starke Zellhaufen finden sich jetzt in der Gegend der vorderen Peripherie, bis sich plötzlich mehrere der Canäle zu einem einzigen, central gelegenen, stark verzweigten fast ganz mit Epithel ausgekleideten, aber nicht vollkommen geschlossenen Centralcanale vereinigen.

Wie bisher wechselt die Form und Ausbreitung der centralen Neubildung in den nächsten Höhen binnen ganz kurzer Strecken ganz ausserordentlich. So zeigen die nächst höheren Schnitte (unterstes Brustmark) einen ziemlich ausgedehnten, quer gestellten, aber nicht besonders breiten Spalt, welcher fast in seiner ganzen Länge von Cylinderepithel ausgekleidet ist. Die Höhle liegt in einem neugebildeten Gewebe, das nur wenig mächtig ist und die Gegend der Commissur, des Kopfes beider Hinterhörner, sowie vermittels eines zapfenartigen Vorsprunges die ventralsten Abschnitte der Hinterstränge einnimmt. Verdrängungserscheinungen von Seite des umliegenden Gewebes sind nicht vorhanden. Sehr gut kann man nun das weitere Wachsthum der Höhle an sehr nahe auf einander folgenden Schnitten studiren. Parallel der Wand, zum Theil in der Wand der Höhle sieht man in den Vorderhörnern stark sclerosirte Gefässe, hier aber ohne starke begleitende Bindegewebszüge verlaufen; an anderen Stellen der Vorder- und Hinterhörner sind derbe Gefässe quer getroffen. Um diese veränderten Gefässe herum ist die Structur des Gewebes wieder verwaschen; die betreffenden Stellen sehen lichter aus, endlich zerfällt das nahezu homogen aussehende Gewebe, es bildet sich eine neue, nirgends scharf begrenzte Höhle, welche mit der Haupthöhle in Verbindung tritt, nachdem die Wandung derselben ebenfalls durch den Einschmelzungsprocess verloren gegangen ist.

Das Lumen der Höhle wächst auf diese Weise sehr rasch; der Epithelbelag geht aber natürlich vollständig oder nahezu vollständig verloren. Ich will hier ausdrücklich hervorheben, dass nicht nur neugebildetes, sondern auch sonst anscheinend ganz unversehrtes Gewebe diesem Zerfallsprocesse anheimfallen kann.

Noch im untern Brustmarke verengt sich die Höhlung wieder bedeutend, wird zum vollständig geschlossenen sagittal gestellten, kaum vergrösserten Centralcanal und verschwindet sogar streckenweise vollkommen. Die Gliawucherung nimmt die Stelle der Commissur sowie auf einem langgezogenen, aber sehr schmalen Bezirke die Gegend der medialsten Teile der Gollschen Stränge ein. In dieser Form bleibt nur mit geringen Aenderungen die Neubildung durch das ganzs mittlere Brustmark hindurch. Der Centralkanal ist bald in den Zellwucherungen vollkommen untergegangen, bald ist er als kreisförmiges Gebilde deutlich zu erkennen. In seiner Nähe zieht stellenweise ein Gefäss, welches mehrmals horizontal verläuft und von einem papillenförmig geschlängelten fasciculären Bündel begleitet ist. Unmittelbar um das Gefäss ist wieder Gewebszerfall, Gewebsschwund und Bildung einer kleinen Höhle anscheinend unabhängig vom Centralcanal zu beobachten, welche an der dem Gefässe anliegenden Seite dessen bindegewebige Hülle sur Wandung erhält.

Im Uebergangstheile zum oberen Brustmarke erstreckt sich dieser Spalt, dessen Wände nahezu aneinander liegen, bis tief in das r. Hinterhorn hinein. Der Centralcanal liegt in manchen Schnitten unmittelbar vor dem Spalt, in der directen Verlängerungslinie desselben, an andern ist er mit dem Spalte verschmolzen und sein Epithel bekleidet denselben fast in seiner ganzen Länge; jedoch wechselt das Verhalten des Centralcanals zur Höhle sehr. In der Wandung des Spaltes sind fortwährend Lumina oder Längsschnitte sehr verdickter Gefässe sichtbar, welche zum Theile ausserordentlich gewunden verlaufen und bei weiterem Zerfall der Höhlen-

wand dem Fortschreiten der Destruction Halt gebieten. Vollständigen Untergang von Gefässen sieht man in diesen Höhen nicht. Die Gliawucherung bildet eine compacte Masse. in welcher auch nicht eine einzige Nervenfaser sichtbar ist, welche sich aber dennoch nicht vollkommen scharf von der Umgebung absetzt, sondern durch Ausläufer in derselben wurzelt.

Im oberen Brustmarke liegt wiederum eine grössere, quer verlaufende Höhle inmitten einer grösseren Gliaanhäufung; die Wandung der Höhle besteht in der innersten Schichte zumeist aus papillär angeordnetem Bindegewebe, das stellenweise Cylinderepithel trägt, an anderen Abschnitten gegen den Hohlraum zu von einer vierfachen Schichte dicht gewucherter regellos durcheinander geworfener Ependymzellen bedeckt ist, an noch anderen Abschnitten aber auch keine Spur von Epithelauskleidung erkennen lässt. Mitunter liegt der Centralcanal vor der Bildung, trotzdem selbe ebenfalls Cylinderepithel an ihren Wänden hat. Unmittelbar an die Höhle anstossend, sind andere Spalten im Glia-Gewebe, auf die schon öfters beschriebene Weise entstanden. Zahlreiche schlecht gefärbte (besonders bei Carminfärbung hervortretende) Stellen in den Vorder- und Hinterhörnern, sowie namentlich in den gegen den Hinterstrang ausspringenden Zapfen deuten darauf hin, dass die Höhle noch im Wachsen befindlich ist, wenngleich ihre Begrenzung durch eine Membran scheinbar einen Abschluss andeutet.

Wirklich ist an Schnitten aus der Gegend der Halsanschwellung im Rückenmarke eine sehr umfangreiche Höhle vorhanden, welche, überwiegend quer verlaufend, mit ihren Ausbuchtungen die ganze Gegend der grauen Substanz einnimmt. Die Grenzen der Höhle sind zumeist nicht deutlich erkennbar, da allenthalben Gewebstrümmer in dieselbe hineinragen. An den Stellen, an welchen die Ausbuchtungen und Abzweigungen von dem grossen Hohlraume stattfinden, sieht man noch Reste der früheren bindegewebigen Membran herumflottiren. An der vorderen Wand gegen die Fissur hin sind noch Reste des Centralcanalepithels vorhanden. Die Ganglienzellen der Vorderhörner, die ganze Substanz der Hinterhörner sind geschwunden; die vordern Abschnitte der Goll'schen Stränge, welche früher durch Gliawucherung occupirt waren, sind nun auch in den Hohlraum einbezogen.

Noch ein wenig höher hat die Höhle ihre grösste Ausdehnung erreicht, indem sie nach vorne bis an die Fissura anterior reicht, von welcher sie nur durch einen Bindegewebsbalken geschieden ist, sich erstreckt, während sie, die Stelle der Hinterhörner einnehmend beiderseits die Peripherie des Rückenmarkes erreicht und mit einer Ausbuchtung tief zwischen die Hinterstränge eindringt. Vom Centralcanale ist hier nichts zu sehen; die Gliawucherung ist bis auf spärliche Reste eingeschmolzen.

Von da an verkleinert sich nun die Höhle rasch; zuerst wird sie schmäler, umgreift aber noch immer die ganzen Hinterstränge, welche hiedurch vollständig von dem übrigen Rückenmarke abgetrennt werden. Die Vorderhörner sind in dieser Höhe (6. Cervicalis) schon wieder vollkommen frei, die Ganglienzellen von normaler Zahl und Constitution. Die Höhle hat wieder eine — hier aber äusserst schmale — bindegewebige Wand. Ihr Lumen ist durch vielfache Stränge und Balken noch mehr verengt. Der Centralcanal, respective ein denselben andeutender Zellhaufen liegt vor der Höhle.

Bald werden auch die seitlichen Fortsätze kürzer; die Veränderungen beschränken sich bis zum obersten Halsmarke nur mehr auf die Commissur, die ventralen Antheile der Hinterstränge und den Kopf der Hinterhörner. In diesem Abschnitte sieht man bald ein System von unregelmässigen, zum Theile mit einander communicirenden Hohlräumen, welche in mortificirendem Gewebe entstanden, von demselben begrenzt werden, bald wieder nur destruirtes, sich gleichmässig schwach färbendes hyalines Gewebe. Die gegen diese Bezirke hin ausstrahlenden Gefässe zeigen wiederum die bekannten hochgradigen Veränderungen, aber auch die in der vorderen Fissur verlaufenden Arterien sind auffallend dickwandig und haben in ihren Scheiden hyaline Ablagerungen. Der Centralcanal ist manchmal ein wenig erweitert, liegt aber an normaler Stelle. Eine Gliawucherung, wie in den tiefer gelegenen Abschnitten, fehlt vollständig. Die absterbenden Partien gehen ganz allmälig in normale über, liegen manchmal auch inmitten normaler.

Der Abschnitt des Rückenmarkes, in welchem die Pyramidenkreuzung liegt, ist leider bei der Herausnahme erheblich beschädigt worden.

Die nächsten, zum Studium wieder verwendbaren Schnitte stammen aus der Höhe der unteren Schleifenkreuzung. Man sieht auf denselben auf der rechten

Seite einen ungemein scharf begrenzten, ganz geradlinigen Spalt, welcher in der Richtung vom Centralcanale gegen die aufsteigende Trigeminuswurzel zieht, aber die innersten Schleifenfasern verschont. Die aufsteigende Trigeminuswurzel wird hiedurch theilweise zum Schwunde gebracht. Eine auffällige Assymmetrie der Medulla oblongata besteht weder in dieser Höhe, noch weiter cerebralwärts. An den höher gelegenen Schnitten durchtrennt der dorsalwärts von der aufsteigenden Glossopharyngeuswurzel gelegene Spalt die ganzen Schleifenfasern, respective Fibrae arcuatae internae und man kann die consecutive aufsteigende Degeneration der Schleife direct auf die andere Seite hinüber verfolgen und sie (an Pal-Präparaten) an einer auffällig hellen Färbung des ventralen Abschnittes der Schleifenschichte der linken Seite erkennen.

Ueber die anderweitigen interessanten Degenerationen im Bulbus medullae wird an anderer Stelle berichtet werden.

Die Pia mater des Rückenmarkes ist stellenweise verdickt und kernreicher, ihre Gefässe haben häufig dieselben Veränderungen ihrer Wandungen, wie ich sie im Rückenmarke beschrieben habe.

Die weisse Substanz ist relativ sehr wenig tangirt. Im Brustmarke ist beiderseits eine leichte Degeneration der Pyramidenbahnen, im oberen Brustmarke auch der Goll'schen Stränge, welch letztere sich noch im Halsmarke mehr markirt.

Die hinteren Wurzeln zeigen keine Veränderungen, auch die vorderen sind von normalem Faserreichthum.

Die Nerven des Plexus brachialis liessen auf Marchi-Präparaten nur sehr schwache Degenerationen wahrnehmen; an Carmin- und Palpräparaten sieht man allerdings ausgesprochene Alterationen. In vielen Bündeln ist die Zahl der Nervenfasern ersichtlich verringert, (auf dem Querschnitte besonders deutlich zu sehen). Eine geringe secundäre Vermehrung der Kerne und des Bindegewebes ist vorhanden; eine ausgesprochene Neuritis mit Setzung eines Exsudates und starker Kernvermehrung fehlt durchaus. Die Veränderungen der peripheren Nerven stehen durchaus im Einklange mit den Veränderungen der Vorderhörner und sind zweifellos abhängig von denselben.

XII. Beobachtung.

40-jähriger Mann. Seit 7 Jahren häufiges Gürtelgefühl, seit drei Jahren Paraesthesien in den Beinen und Abnahme der geschlechtlichen Fähigkeiten. Wiederholte, zuletzt schmerzlose Panaritien. Opticusatrophie. Mehrfache Augenmuskellähmungen. Nystagmus. Verlust des Geruches und Geschmackes. Facialislähmung. Verlust der Schmerz- und Temperaturempfindung am ganzen Körper. Fibrilläre Zuckungen der Zunge. Larynxlähmungen. Keine Muskelatrophien. Ataxie an den Beinen. Patellarreflexe erloschen, lancinirende Schmerzen in den Beinen. Späterhin Blasen-Mastdarmstörungen, Larynxkrisen, allgemeine Convulsionen, Salivation, Fehlschlucken, irreguläre Herzaction.

Klinische Diagnose: Tabes dorsalis combinirt mit Syringomyelie. Histologischer Befund: Tabes dorsalis combinirt mit Syringomyelie des ganzen Brust- und Halsmarkes. Arthropathie im Kiefergelenke.

Anamnese vom 11. Jänner 1893. Dominik F., 40-jähriger Schuhmachergehilfe, ist in keiner Weise hereditär belastet. Im 19. Lebensjahre venerische Affection (Ulcus) ohne Folgeerscheinungen (Lues?). Potus in früheren Jahren zugegeben. Vor 7 Jahren Beginn der Erkrankung mit heftigem Gürtelgefühl, welches mit sehr geringen Unterbrechungen noch bis jetzt andauert. Seit 3 Jahren Gefühl von Ameisenlaufen und Pamstigsein in den Beinen; Patient geht „wie auf Kautschuk". Zur selben Zeit bemerkte Patient eine Abnahme seiner Potenz; wenige Monate später war völlige Impotenz eingetreten. Gleichzeitig war auch der Kranke gegen Temperatureinflüsse sehr empfindlich geworden, hatte auch oft Parästhesien auf dem Gebiete des Temperatursinnes. Es traten zu wiederholtenmalen an den Fingern zuerst schmerzhafte, später aber ausnahmslos schmerzlose Panaritien auf, von denen eines mit der spontanen Abstossung der Endphalange des linken Zeigefingers endigte. In den letzten Jahren hat sich Kranker oft schmerzlose Verbrennungen zugezogen, je-

doch will er stets bei kühler Witterung auch geringe Temperaturunterschiede bemerkt haben.

So zog sich sein Zustand etwa $1^1/_2$ Jahre hin, als auf einmal eine rapide Verschlimmerung des Leidens auftrat. Patient bemerkte, dass er keine Geruchsempfindung mehr habe; binnen wenigen Wochen war auch der Geschmack bei dem Kranken, welcher früher beim Speisen sehr wählerisch gewesen sein will, sehr herabgesetzt. Nach mehreren Monaten nahm auch das Sehvermögen sehr beträchtlich ab. Es stellte sich eine hochgradige Irregularität der Herzthätigkeit ein, der Patient verschluckte sich oft, es war Speichelfluss aufgetreten. Vor einem halben Jahre trat auch noch eine Ptosis des linken oberen Augenlides hinzu. Doppeltsehen bestand nie, keine Störungen von Seite der Blase und des Mastdarmes. Seit etwa zwei Jahren unsicherer Gang.

Status präsens. Patient, ein sehr geduldiger, ziemlich intelligenter Mann liegt fast fortwährend seiner Schmerzen wegen in einer sehr eigenthümlichen Lage: Der Rumpf ist vornübergesunken, so dass der Kopf auf den im Kniegelenke nahezu gestreckten Beinen ruht; die Vorderarme hält er so fest an den Leib angedrückt, dass an den Berührungsstellen (in einer annähernd gürtelförmigen Zone in der Höhe der 10. und 11. Rippe) die Haut verdickt und braun pigmentirt erscheint.

Obere Extremitäten: Die Zwischenräume zwischen den Metacarpi an beiden Händen etwas eingesunken, Thenar und Antithenar leicht atrophisch, zeigen fibrilläre Zuckungen, Bewegungen noch in allen Gelenken im ganzen Bewegungsumfange möglich (activ und passiv). Kraft der Musculatur entsprechend. In den atrophisch erscheinenden Muskeln einfache Herabsetzung der elektrischen Erregbarkeit für den galvanischen und faradischen Strom.

Sensibilität. Bei nur wenig gestörtem Tastsinne (Weber'sche Tasterkreise etwas vergrössert, Pinselberührungen werden öfters nicht gespürt), Verlust der Schmerz- und Wärmeempfindung bei gut erhaltener Kälteempfindung (Temperaturen unter 20° werden gut unterschieden). Dissociation des Drucksinnes. Ortssinn ziemlich erheblich gestört. Kraftsinn, Gefühl für Lagevorstellungen. stereognostischer Sinn intact, keine Ataxie an den oberen Extremitäten.

Trophische Störungen: In den letzten Jahren an den Fingern beider Hände wiederholte Panaritien, von denen die ersten schmerzhaft, die späteren schmerzlos waren und deren eines mit Abstossung von Knochenstücken endete. Der Zeigefinger der linken Hand trägt keine knöcherne Endphalange, sondern nur das Rudiment eines Nagels.

Rumpf: Es besteht eine schwache Skoliose der Brustwirbelsäule (Convexität nach vorn). Keine Muskelatrophien. Dissociation der Sensibilität wie an den Armen. Hodenschmerz nicht auslösbar.

Untere Extremitäten: Keine Muskelatrophien, motorische Kraft entsprechend der Musculatur. Bewegungen nach allen Richtungen frei.

Sensibilität: Bei ziemlich gut erhaltener Tastempfindung Verlust der Schmerz- und Wärmeempfindung, während selbst ziemlich geringe Temperaturdifferenzen unter 20° richtig angegeben werden. Dissociation der Druckempfindung. Ortssinn etwas gestört. Gefühl für Lagevorstellung sowohl im Kniegelenke, als auch in den Hüft-, Sprung- und Zehengelenken beträchtlich herabgesetzt. Verspätung der Empfindungen, zeitliche Dissociationen einzelner Qualitäten nicht vorhanden. Dagegen sind deutlich atactische Erscheinungen wahrzunehmen.

Romberg'sches Phänomen sehr deutlich vorhanden.

Patellarreflexe völlig erloschen, ebenso der Achillessehnenreflex.

Hautreflexe (Bauchdecken-, Cremaster- und Fusssohlenkitzelreflex) hochgradig gesteigert.

Keine Blasen- oder Mastdarmstörungen. Potenz völlig erloschen.

Gang ziemlich gestört, ähnelt dem Gange der Tabiker.

Nerven nirgends druckempfindlich.

Hirnnerven, Olfactorius: Geruchsempfindung beiderseits völlig erloschen. Rhinoskopische Untersuchung negativ.

Opticus. Rechts und links werden noch Finger auf $^3/_4$ Meter Distanz gezählt. Augenhintergrund: Rechts Atrophia nervi optici. Links Decoloration des temporalen Abschnittes der Papille.

Augenmuskeln: Pupillen sind enge und ungleich gross, rechts weiter als links. Es besteht völlige Pupillenstarre auf Licht und Accommodation (linkes Auge.) An beiden Augen Ptosis mässigen Grades; die oberen Lider können nicht

gehoben werden (Parese des M. levator palpebrarum). Am rechten Auge besteht ein leichter Strabismus internus. Am linken Auge nystagmusartige, horizontale, besonders bei seitlicher Blickrichtung ausgesprochene Zuckungen.

Von sämmtlichen Augenmuskelnerven ist nur der linke Nervus abducens intact. Alle anderen zeigen mehr oder minder hochgradige Lähmungserscheinungen. Am rechten Auge ist nur die Bewegung nach innen und oben im vollen Umfange möglich (M. rectus superior); alle anderen Bewegungen erscheinen wesentlich eingeschränkt (Parese der N. abducens, trochlearis, oculomotorius). Am linken Auge ist nur der M. rectus externus intact, nach allen anderen Richtungen sind Bewegungen nur im geringen Umfange möglich. (Parese des N. oculomotorius und trochlearis).

Trigeminus: Portio minor normal.

Portio sensibilis: Im Bereiche aller drei Aeste werden zumeist noch gröbere Berührungen empfunden. Rauhe Gegenstände werden öfters als glatte gefühlt, Striche auf der Wange bis $1^1/_2$ *cm* Länge als einfache Berührung, nicht als Bewegung empfunden. Localisation ganz gut. Schmerzsinn im Bereiche des ganzen Kopfes (auch Schleimhäute) völlig erloschen. Der Temperatursinn zeigt wieder nur grobe Störungen der Wärmeempfindung (an vielen Stellen völligen Verlust derselben) bei nur wenig gestörter Kälteempfindung.

Schleimhautreflex hochgradig herabgesetzt.

Facialis: Rechte Nasolabialfalte erscheint verstrichen, der rechte Mundwinkel hängt etwas. Stirnfacialis normal. Facialis mechanisch nicht übererregbar.

Acusticus normal.

Glossopharyngeus: Patient fühlt an der rechten vorderen Zungenhälfte gar keinen Unterschied zwischen süss, sauer, salzig und bitter. An der linken Zungenspitze und dem vorderen Zungenrande ist eine Unterscheidung ebenfalls kaum möglich. An den hinteren Abschnitten der Zunge unterscheidet Kranker süss, sauer und salzig, während er bitter (concentrirte Chininlösung) zumeist nicht erkennt. In der Gegend der Gaumenbögen unterscheidet Patient beiderseits verschiedene Geschmacksqualitäten.

Hypoglossus: Zunge wird gerade vorgestreckt, zeigt häufig zahlreiche fibrilläre Zuckungen. Zungenbewegungen frei.

Vagus-Accessorius vide Allgemeiner Theil. Kehlkopfstörungen.

Decursus: Um weitläufige Wiederholungen zu vermeiden, will ich den öfters auf das Genaueste erhobenen Nervenstatus, von welchem ich früher einen Auszug mitgetheilt habe, nicht abermals mittheilen.

Im Laufe des Jahres, während dessen der Kranke auf der Klinik verblieb, trat ziemlich schnell eine weitere Verschlimmerung des Krankheitszustandes ein. Abgesehen von den Gürtelschmerzen, welche den sonst so geduldigen Kranken zur Verzweiflung trieben und bis an das Lebensende fortbestanden, sind im Wesentlichen folgende Veränderungen verzeichnet: Die Opticusatrophie schritt rapid fort und konnte bei den nach mehreren Monaten wiederholt vorgenommenen ophthalmoskopischen Untersuchungen nur die einfache totale Sehnervenatrophie constatirt werden. Der Kältesinn war im Laufe des Spätherbstes 1893 schon vollständig am ganzen Körper erloschen, so dass Thermo-Anästhesie und Analgesie am ganzen Körper bestand. Relativ die bedeutsamsten Veränderungen vollzogen sich an den Hirnnerven.

Am 10. October 1893 wurde folgender Status der Hirnnerven notirt:

Geruch fehlt; rhinoskopischer Befund negativ.

Die Untersuchung des Augenhintergrundes ergibt vollständige Opticusatrophie an beiden Augen; Totale Amaurose.

Die Pupillen sind gleich, mittelweit, reactionslos. In der Ruhelage besteht kein Nystagmus. Das rechte obere Augenlid hängt etwas herab; es besteht leichter Strabismus divergens, indem das linke Auge nach aussen abgelenkt wird.

Rechtes Auge: Bewegungen nach aussen und oben unmöglich, nach oben und innen im sehr beschränktem Bewegungsumfange möglich; bei Bewegungen nach unten zu treten leichte, nystagmusartige Zuckungen auf; ebenso nach innen zu. Drehbewegungen des Bulbus unmöglich.

Linkes Auge: Nur der M. externus ist intact. Nach allen anderen Richtungen sind Bewegungen des Bulbus entweder unmöglich oder nur in minimalem Umfange möglich. Beim Versuche zu bewegen, treten auch am linken Auge nystagmusartige Zuckungen auf.

Die tactile Sensibilität des Stirnastes des V. hochgradig herabgesetzt, im Bereiche des 2. und 3. Astes werden feinere Berührungen zumeist wahrgenommen. Auch an den Schleimhäuten die Berührungsempfindung ungestört. Die Schmerzempfindung ist im Bereiche des ganzen Trigeminus beiderseits vollkommen erloschen.

Eiskalt und kalt wird zumeist noch unterschieden, jedoch ist der Wärmesinn im Bereiche des ganzen Kopfes und der sichtbaren Schleimhäute verloren gegangen.

Der Cornealreflex ist erloschen, ebenso der Nasenschleimhautreflex und Würgreflex.

Der Stirnfacialis ist beiderseits gleich innervirt, die Mundwinkel werden beiderseits gleich in die Höhe gezogen, jedoch ermüdet der linke Facialis früher als der rechte. Die linke Nasolabialfalte ist mehr ausgesprochen als die rechte.

Gehör gut.

Geschmack. Süss wird sowohl am Zungengrunde, als auch an den seitlichen Abschnitten der Zunge richtig erkannt; salzig und sauer rufen hingegen gar keine Geschmacksempfindung hervor, ebenso wenig bitter.

Laryngoskopischer Befund (Professor Schrötter): Das rechte wahre Stimmband wird beim Inspirium zuckend nach aussen, beim Exspirium zuckend nach einwärts bewegt; es macht eigentlich fortwährend diese zuckenden Hin- und Herbewegungen. Der Processus vocalis des unbeweglichen linken Stimmbandes zeigt auch hie und da, aber nur relativ selten, leicht zuckende Bewegungen. Beim Intoniren wird die Glottis bis auf einen ganz kleinen Spalt im ligamentösen Theile geschlossen.

Vom anderweitigen Status wären nur noch Veränderungen der Reflexe und der Sensibilität hervorzuheben.

Die Sehnenreflexe an den obern Extremitäten (Biceps-, Tricepsreflex), die Periostreflexe waren vollkommen erloschen. In Bezug auf das Verhalten des Tast-, Schmerz-Wärme- und Kältesinnes war keine Aenderung eingetreten.

Wie früher war stets der auffällige Gegensatz zwischen oberflächlichem und tiefem Drucksinne vorhanden. Während der oberflächliche Drucksinn entweder vollkommen erloschen war oder doch wenigstens sehr bedeutende Alterationen zeigte, war der Drucksinn der tiefen Theile völlig intact.

Während sonst die Lagevorstellung an den oberen Extremitäten gut erhalten war, war sie für den kleinen und Ringfinger rechts; für den kleinen Finger links gestört. Passive Bewegungen müssen im Metacarpo-Phalangealgelenke dieser Finger erst in grossem Umfange ausgeführt werden, bis sie percipirt werden. Keine atactischen Bewegungen.

Am 27/XI wird notirt: Auf der linken gelähmten Larynxhälfte vollkommene Ruhe; nur ganz leichte, unregelmässige, zuckende Bewegungen im Momente des Inspiriums am rechten Stimmbande zu bemerken (Prof. Schrötter).

16/XII. In der letzten Zeit sind wieder — wie bereits während mehrerer Tage im Sommer — Blasen- und Mastdarmstörungen aufgetreten. Der Kranke lässt — ohne es zu fühlen — Harn und Stuhl unter sich. Da der Stand der Blase sehr hoch ist, trotzdem der Kranke wegen Harnträufelns fortwährend trocken gelegt werden muss, wird katheterisirt. Der Kranke erhebt gegen den Katheterismus Einspruch: Die Blase sei leer, er müsse es doch fühlen. Durch den Katheterismus werden 2300 *ccm* eines klaren, dunkelgelben Harnes entleert.

Durch weitere 5 Tage noch Spasmus des Sphincters und Katheterisiren nothwendig, dann kann der Kranke wieder spontan uriniren.

20. December. Auffällig ist die ausserordentliche Steigerung der Hautreflexe in letzter Zeit. Bauchdeckenreflex, Cremaster-, Fusssohlenkitzelreflex enorm gesteigert bei erloschenem Patellar- und Achillessehnenreflex.

In den letzten Tagen Oedeme an den Knöcheln. Temperatur 38·1.

21. December. Prompte Bewegungen des rechten wahren Stimmbandes, keine deutlichen des linken wahren Stimmbandes, bei der Intonation aber vielfach zitternde Bewegungen beider Aryknorpel, in geringerem Grade auch an dem rechten wahren Stimmbande zu sehen. Die Untersuchung ist jetzt viel schwieriger, da der Kehldeckel weniger in die Höhe geht, wie früher. (Professor Schrötter).

Hirnnervenbefund wie im October.

22. December. Heute Nachts von ½ 12—3 Uhr Morgens typische Larynxkrisen; keuchhustenähnliche, lang andauernde, mit ausgesprochenem Laryngospasmus verlaufende Anfälle, welche öfters mit Trismus und Opisthotonus endigen. Bewusstseinsverlust beim Auftreten der Krämpfe.

23. December. Abermals generalisirte tonische Krämpfe mit Opisthotonus und Trismus. Dieses Mal war aber Patient bei vollem Bewusstsein und reagirte während der Anfälle auf Anrufen. Der Anfall dauerte 10 Minuten.

29. December. Harn trübe, zersetzt, geht spontan ab. Das Oedem an den Knöcheln im Zunehmen.

30. December. Wiederholt Larynxkrisen und generalisirte Krämpfe, jetzt auch mit Betheiligung des Facialis.

1. Jänner. Geringer Decubitus am Kreuzbeine. Seit gestern Spontanluxation des Unterkiefers in beiden Gelenken. Der luxirte Unterkiefer wird krampfhaft durch die Musculatur festgehalten und wird nach erfolgter Reposition sofort wieder luxirt. Herr Dr. Schnitzler reponirte die Luxation und legte einen festen Verband an. Beim Schlucken trat wieder die Luxation auf. Nachdem ein Schluckact durch diese Affection unmöglich gemacht wurde, fütterte ich den Kranken mit der Schlundsonde, die ich von der Nase aus einführte.

3. Jänner. Der Decubitus ist enorm gewachsen und reicht von der Mitte der Scapula bis zu den Trochanteren. Secretion verhältnissmässig gering.

4. Jänner. 3 Uhr Morgens Exitus letalis.

Die Diagnose war von mir schon nach der ersten Untersuchung auf Syringomyelie, combinirt mit Tabes dorsalis gestellt worden. Herr Professor Schrötter acceptirte diese Ansicht und stellte den Kranken mit dieser Diagnose in der Klinik vor. Die Obduction bestätigte die Diagnose.

Obduction, 6 Stunden post mortem. Obducent Professor Weichselbaum. Anatomische Diagnose: Syringomyelie des ganzen Rückenmarkes mit Ausnahme der unteren Partien des Lendenmarkes. Graue Degeneration der N. optici und des Chiasma und eines Theiles der Tractus optici. Chronischer Hydrocephalus internus geringen Grades, Cystitis und beiderseitige Pyelonephritis, Decubitus, Luxation beider Kiefergelenke.

Körper gross, kräftig gebaut, stark abgemagert. Das Rückenmark ist im ganzen Verlaufe von platter Form, namentlich in seiner obern Hälfte. Im Cervicalmarke besteht annähernd in der Gegend des Centralcanals ein sehr weiter Canal, der die gesammte graue Substanz und einen grossen Theil der Hinterstränge einnimmt, von welch' letzteren nur ein schmaler, peripherer Saum übrig ist, während nach vorne dieser Canal anscheinend direct in den Sulcus longit. anterior übergeht. Dieser Canal lässt sich auch im Dorsalmark weiter verfolgen, ist aber im Allgemeinen bedeutend enger, als im Cervicalmark, obwohl sein Durchmesser an den weitesten Stellen immerhin 1 *mm* beträgt. Der Canal verläuft theils in der Gegend des Centralcanals, theils weicht seine Richtung vom letzteren ab; auch wechselt seine Weite bedeutend; während er im Allgemeinen im obern Drittheil des Rückenmarkes am weitesten ist, ist er beiläufig im mittleren Drittheile sehr enge oder scheint ganz zu verschwinden, während er im unteren Drittheil des Dorsalmarkes stellenweise weiter wird. An einer Stelle des Dorsalmarkes wird sein Lumen von Gewebslücken durchsetzt, an einer andern Stelle sieht man den Canal von einer stark vordringenden, derberen, weisslichen Gewebsmasse umgeben. Im Lendenmarke wird er immer undeutlicher, um endlich ganz zu verschwinden. Die beiden Nervi optici sowie das Chiasma und die zumeist angrenzende Partie der Tractus optici sind gleichmässig grau degenerirt. Die Seitenventrikel des Gehirns sind durch klares Serum etwas erweitert, ihr Ependym etwas verdickt und derber. In der Rautengrube fällt auf, dass die Striae acusticae nicht sichtbar sind; ausserdem erscheint die hintere Hälfte der Rautengrube fast gleichmässig grau, sonst zeigt das Gehirn makroskopisch keine Veränderungen.

Die von Herrn Dr. Albrecht vorgenommene Untersuchung der Kiefergelenke ergab, dass beiderseits Arthropathien mit bedeutender Ausdehnung der Kapsel, Abflachung des Gelenkkopfes und Neubildung von Gelenkspfannen vor den alten bestanden. Gestielte Gelenkskörper, Knochenneubildungen in den Kapseln bestanden nicht.

Das mir von dem Herrn Obducenten in liebenswürdigster Weise überlassene Untersuchungsmaterial (das ganze Centralnervensystem, viele periphere Nerven, Kehlkopf, Augenmuskeln, M. biceps, Vorderarmmuskeln) wurde nach üblicher Conservirung in Müller'scher Flüssigkeit verarbeitet. Das uns zunächst interessirende Rückenmark wurde an mehr als 1000 auf verschiedene Weise, insbesonders mit Kernfärbungen behandelten Schnitten untersucht.

Im Lendenmarke sind besonders die tabischen Veränderungen auffallend, welche sich in nichts von den gewöhnlich bei Tabes vorkommenden unterscheiden. Das ventrale Hinterstrangsfeld (Flechsig) ist nahezu frei. Die Gegend des Centralcanals

zeigt bereits sehr bedeutende Vermehrung des Ependyms; der ganze Kernhaufen hat sich innerhalb eines Kreises, jedoch sonst ganz regellos angeordnet. Vom Centralcanal selbst ist nichts zu sehen.

Im untersten Brustmarke ist noch immer der kreisförmig angeordnete Zellhaufen in der Commissur sichtbar, jedoch ist inmitten desselben das Lumen eines einfachen, an manchen Querschnitten auch eines doppelten Centralcanales vorhanden. Die andern Rückenmarksveränderungen sind exquisit tabischer Natur (Degeneration der Wurzeleintrittszone, der Lissauer'schen Randzone, des feinen Fasernetzes der Clarkeschen Säulen, der hintern Wurzeln und der Hinterstränge), jedoch ist an den höher gelegenen Schnitten auffällig, dass das ventrale Hinterstrangsfeld, welches auch bei schwerer tabischer Erkrankung der Medulla spinalis freibleibt, eine hochgradige Faserarmut zeigt. Sonst ist das Rückenmark, sowohl was die graue, als auch die weisse Substanz anbelangt, vollkommen normal.

Die central gelegene Anhäufung von Ependymzellen nimmt nun rasch an Umfang zu und lässt in der Mitte einen kreisförmig begrenzten Centralcanal erkennen; die Grenzen der Commissur werden noch eingehalten, Verdrängungserscheinungen sind nirgends sichtbar, jedoch ist in dem unmittelbar an die Commissur angrenzenden Theile des Hinterstranges (ventrales Hinterstrangsfeld) eine bemerkenswerthe Veränderung vor sich gegangen. Die in der hintern Fissur verlaufende Arterie erscheint auf mehreren Schnitten ungewöhnlich entwickelt mit mächtigem Lumen und dicken Wänden. In dem ventralsten Theile der Hinterstränge angelangt, gabelt sie sich und zieht seitlich gegen die Hinterhörner. Das auf diese Weise abgeschnittene Gebiet der vordersten Theile der Hinterstränge ist so vollständig degenerirt, dass man auch an Pal-Präparaten nicht eine einzige Faser wahrnehmen kann. Das Aussehen der degenerirten Partie ist ziemlich gleichmässig fein gekörnt.

Die Höhle im Centrum des Rückenmarkes wächst nun rasch u. zw. wie man sich an Schnitten, die in kurzer Aufeinanderfolge angelegt sind, überzeugen kann, hauptsächlich auf Kosten des eben erwähnten, lädirten Gebietes; man sieht in Folge dessen einen ziemlich grossen, querovalen Raum, dessen vordere Grenze durch die weisse Comissur gebildet ist, und welcher einen grossen Theil der Hinterstränge occupirt. Die Grenze des Hohlraumes ist ziemlich scharf; seinen Ursprung verräth er durch den an seiner vordern, z. Th. auch an seinen seitlichen Wänden fest haftenden, fast continuirlichen Epithelbelag, während die ziemlich schmale hintere Wand nur aus einem verfilzten Netzwerke von Gliafasern und Gliazellen besteht. Die Clarke'schen Säulen grenzen allerdings dicht an den Hohlraum an, sind aber nicht wesentlich durch die Gliawucherung afficirt, sondern zeigen nur Faserschwund in Folge des concommittirenden tabischen Processes. Inmitten der grauen Substanz lateral vom neugebildeten Hohlraume und schon über die feste Wand desselben hinaus sieht man einige rareficirte Stellen, Lücken im sonst festgefügten Gewebe, welche von vereinzelten Gliafasern durchzogen sind. In der Peripherie des den Hohlraum umgebenden Gliaraumes zahlreiche Gefässe, welche aber nicht infiltrirte Wandungen und Umgebung besitzen.

Nach dieser bedeutenden Erweiterung verkleinert sich der Hohlraum wieder rasch und stellt schon in der Höhe des nächst obern Nerven wieder den allseits von Epithel begrenzten, nur mässig vergrösserten Centralcanal dar, welcher in einer die Grenzen der Commissur nur wenig überschreitenden Ependym- und Gliawucherung liegt.

Der tabische Process ist in diesen Abschnitten von mässiger Intensität. Die hintern äussern Felder sind gut erhalten, die Wurzelzonen nicht vollständig degenerirt, die Goll'schen Stränge nur mässig faserarm, hingegen die Lissauer'sche Randzone vollständig entartet.

Die Vorderhörner und die andere weisse Substanz vollkommen unversehrt.

Während noch höher der Centralcanal vollständig verschwindet und seine Stelle nur mehr durch die bereits bekannten kreisrunden Ependymhaufen angedeutet ist, vollziehen sich in der umgebenden grauen Substanz Vorgänge, welche zur Genese der Höhlen in innigster Beziehung stehen. An der äussern Grenze der grauen Substanz, angrenzend an die seitliche Grenzschichte ist wieder das Gewebe in der Nähe von Gefässen rareficirt, ohne dass eine Gliawucherung in der Nähe besteht. Aehnliche Substanzverluste sieht man in den Vorderhörnern, im ventral gelegenen Theile der grauen Commissur. Ueberall sind die Lücken nur von geringer Ausdehnung, noch dazu durch Faserwerk in ein feines Maschennetz aufgelöst, und es sind zumeist die innigen topographischen Beziehungen zu den Gefässen ohne weiteres einleuchtend.

Mit der abermaligen Vergrösserung des centralen Hohlraumes nehmen auch die in der übrigen grauen Substanz sich abspielenden Processe an Intensität und Ausdehnung zu. Bald ist die ganze graue Substanz in ein durchscheinendes, gleichartiges, scholliges Gewebe verwandelt, das kaum mehr eine Andeutung von Structur besitzt und sehr leicht vollständig zerfällt, zum Theile auch bei der Präparation sich nicht erhalten lässt. Vorderhörner, wie Hinterhörner sind in gleicher Weise betroffen, und man hat an den Schnitten, an welchen die Veränderungen am deutlichsten hervortreten, ein System von Lücken und Hohlräumen, welche in der grauen Substanz um die centrale, scharf abgegrenzte, z. Th mit Epithel ausgekleidete Höhle herumliegen. Diese in der grauen Substanz befindlichen Spalten haben — im zerfallenden Gewebe und durch den Zerfall entstanden — natürlich keine scharfen Grenzen. Allmälig confluiren alle die kleinen Hohlräume untereinander und nach partiellem Schwunde der Wand des centralen auch mit letzterem; nur die Lücken in den peripheren Abschnitten der Hinterhörner vereinigen sich nicht. Es entsteht auf diese Weise eine grosse Höhle, in welcher die graue Substanz nahezu vollkommen aufgegangen ist und deren Grenze durch zerfallendes Gewebe und die umliegende weisse Substanz gegeben ist. Die Clarke'schen Säulen, die ganzen Vorderhörner sind durch den destruirenden Process vollständig zerstört.

Die Ausdehnung dieses Hohlraumes wird bald nachher durch Gliawucherungen erheblich eingeschränkt, welche buckelförmig von allen Seiten gegen denselben vordringen. Jede stärker hervortretende Anhäufung von Gliagewebe wird durch einen um sie herumgeschlungenen Zügel fibrillären Gewebes mit der umgebenden Substanz in Verbindung gebracht. Gleichzeitig mit der Vermehrung der Stützsubstanz tauchen zahlreiche Gefässe von ziemlich mächtigem Kaliber auf, welche den Hohlraum in einem grösseren Kreise, an den peripheren Theilen der Gliawucherungen umgeben.

Auf eine kurze Strecke hin ist die Gliawucherung so mächtig, dass im Centrum überhaupt keine Lücke wahrnehmbar ist, sondern dass die Commissur, die Gegend der Clarke'schen Säulen und die vordere Hälfte der Hinterstränge von einem mächtigen, tumorähnlichen Gebilde eingenommen ist, welches im Centrum in Folge alter Hämorrhagien pigmentirt, an der Peripherie aber sehr vascularisirt ist. Diese tumorartige Neubildung ist aber nur auf wenigen Schnitten zu sehen, sie zerfällt in den medialsten Abschnitten ausserordentlich rasch und es bildet sich dann wieder eine von einem breiten Gliaring eingesäumte Höhle.

In der ganzen Höhe, in welcher sich diese weitgreifenden Veränderungen abspielen, ist die weisse Commissur sehr schwer afficirt, auf vielen Schnitten überhaupt nicht zu sehen.

Mit Ausnahme des tabisch erkrankten Hinterstranges ist aber die weisse Substanz dauernd intact.

Im obern Brustmarke werden die Beziehungen der Höhlenbildung zum Centralcanale wieder recht auffällig. Der ziemlich weite Hohlraum bekleidet sich nach und nach an seiner ganzen vorderen und an einem Theile der hinteren Wand mit Epithel; die Seitenwände grenzen sich mit bindegewebigen Membranen ab. An zwei sich gerade gegenüberliegenden Stellen der Seitenwände durchbricht eine starke Gliawucherung die Wand und tritt zapfenartig in die Höhle vor. In dem Zapfen ist ein grosses Gefäss sichtbar; die Auswüchse nähern sich in den höheren Schnittebenen immer mehr, bis die Haupthöhle in zwei kleinere gespalten erscheint, deren jede einen zusammenhängenden Cylinderepithelbelag trägt. Noch höher theilt sich die rückwärts gelegene Höhle nochmals, bis durch Gliawucherung die beiden dorsalwärts liegenden Räume obliteriren. In dieser Höhe ist der Gefässreichthum ein ausserordentlicher, aber nur an der dorsalen Seite der Neubildung; die Gefässe zeichnen sich vor allem durch ihr ganz enormes Caliber aus; ihr Querschnitt übertrifft den der an den tiefern Punkten an analogen Stellen liegenden Arterien um ein vielfaches. Die bindegewebige Wand der Arterien ist sehr verdickt; sie sind strotzend mit Blut gefüllt. Sie finden sich so mächtig entwickelt nur in den vordersten Theilen der Hinterstränge, in den Hinterhörnern und der Gegend der Commissur vor. Die Gefässe der übrigen weissen Substanz, sowie die A. sulci anterior sowie ihre Zweige sind normal.

Das Rückenmark wurde leider bei der Herausnahme im Halsmarke nicht unerheblich beschädigt; immerhin konnten doch die wichtigsten Veränderungen erhoben werden: In der Halsanschwellung und im ganzen Halsmarke sieht man eine einzige grosse, quergestellte Höhle, welche den grössten Theil der grauen Substanz einnimmt und fast an der ganzen vordern Wand von Centralcanalepithel bekleidet ist. Die Vorderhörner sind ganz frei, hingegen die Hinterhörner sehr stark afficirt.

In den Hintersträngen noch immer die ausgesprochen tabischen Veränderungen, jedoch nur solche, welche auf den Process im Brustmarke und dem Lendenmarke hindeuten. Die hintern Wurzeln sind nicht degenerirt. Meningen normal.

Die interessanten und wichtigen Veränderungen in der Medulla oblongata will ich in einer späteren Arbeit mittheilen, nachden dieselben nach dem Ergebnisse der histologischen Untersuchung wohl nur mit der Tabes und nicht mit der Syringomyelie in causalen Zusammenhang zu bringen sind. Die schweren Erscheinungen von Seite des Trigeminus waren durch Degeneration der aufsteigenden Wurzel des Trigeminus beiderseits bedingt.

XIII. Beobachtung.

57-jähriger Mann, seit 21 Jahren krank, seit 16 Jahren unfähig zu gehen. Zu wiederholten Malen schmerzlose Panaritien.

Nystagmus rotatorius. Atrophie der kleinen Handmuskeln. Starke Rigiditäten der Musculatur an den oberen und unteren Extremitäten. Ausgedehnte Läsion des Temperatur- und Schmerzsinnes. An der linken oberen Extremität auch Schädigung der Berührungsempfindung und tiefen Sensibilität. Deformitäten der Finger.

Klinische Diagnose: Syringomyelie.

Histologischer Befund: Höhlenbildung im ganzen Brust- und Halsmarke mit sehr schwerer Betheiligung beider Pyramidenbahnen. Stellenweise ist die weisse Substanz auf einen kaum 1 *mm* breiten. Markmantel reducirt. Die Spaltbildung setzt sich auf die Medulla oblongata fort. Aufsteigende Degeneration der Schleife.

Jakob P., 57 Jahre alt, Eintritt in das städtische Versorgungshaus in Wien am 6. April 1893.

Früher stets gesund, keine Lues gehabt. Seit 21 Jahren manchmal Schmerzen und zunehmende Schwäche des linken Armes und Beines, seit 16 Jahren kann Patient nicht mehr gehen, sondern muss im Lehnstuhle sitzen. Seit jener Zeit datiren auch die Verunstaltungen der Finger, welche durch schmerzlose Phlegmonen entstanden sind. Seit 6 Jahren zunehmende Schwäche und Steifigkeit des rechten Armes.

Status praesens. Von Seite der Hirnnerven keine Störungen. Keine Sensibilitätsstörungen im Bereiche des Gesichtes, starke Contractur des linken Armes, der in seiner Beweglichkeit erheblich eingeschränkt ist. Atrophie der Handmusculatur, Deviation der Phalangen ulnarwärts mit leichter Auftreibung der Phalangealgelenke. Die Endphalange des linken Zeigefingers und Daumens zum grössten Theile verloren gegangen, die Haut verdickt, narbig und rissig, die Nägel stark missbildet, leichte Contractur und Parese des rechten Armes. Die tactile Sensibilität in beiden Armen nicht verändert, dagegen an der Hand und am Vorderarme rechts herabgesetzte Schmerzempfindung. Starke Herabsetzung der Wärmeempfindung mit Verlangsamung der Leitung. Der Patient fühlt das Brennen immer erst später als die Berührung. An der Dorsalseite der linken Hand fühlt er warme Gegenstände oft kalt. Parese und Contractur des linken Beines mit sehr stark eingeschränkter Beweglichkeit. Leichte Parese des rechten Beines. Patellarreflexe beiderseits wegen Contracturen nicht auszulösen.

Rechts die Sensibilität nach jeder Richtung intact, am linken Beine ist die Berührungsempfindung nicht verändert, die Schmerzempfindung herabgesetzt, die Thermosensibilität stark herabgesetzt. Keine trophischen Störungen an den unteren Extremitäten. Keine Blasen-Mastdarmstörungen Patient kann nicht gehen, sondern nur im Lehnstuhle sitzen. Das linke Bein ist im Kniegelenke stark gebeugt, das Kniegelenk etwas aufgetrieben, spontan sehr schmerzhaft. Eine genaue Untersuchung ist nicht möglich, da eine Streckung des Kniegelenkes wegen hochgradiger Schmerzhaftigkeit nicht ausführbar ist. Das rechte Bein ebenfalls im Kniegelenke gebeugt, aber etwas weniger als das linke, beide Beine im Hüftgelenke gebeugt.

---

*) Die Krankengeschichte ist von Herrn Dr. Redlich erhoben, und ebenso wie das histologische Material mir freundlichst überlassen worden.

29. October 1893. Der Zustand des Kranken hat sich im Allgemeinen sehr verschlimmert; er ist in seinem Ernährungszustande stark herabgekommen, hat sehr an Beweglichkeit verloren, seitdem er meist im Bette liegen muss. Keine Klagen über Kopfschmerzen, dagegen klagt er beim Aufsetzen über starken Schwindel und fürchtet hinzufallen.

Die Intelligenz zeigt keine Störungen mit Ausnahme einer gewissen Depression des Kranken. Die Percussion des Schädels wird nicht schmerzhaft empfunden. An der Haut des Körpers, welche starke Abschilferung zeigt, besteht ein Eczema. Die Schädelknochen zeigen nichts besonderes, an der Gesichtshaut keine trophischen Störungen. Chronische Conjunctivitis. Pupillen mittelweit, reagiren auf Lichteinfall und Convergenz prompt. Die Bulbusbewegungen nach allen Richtungen unbehindert, dagegen schon in der Ruhe sehr deutlicher und ausgesprochen rotirender Nystagmus, der sich insbesonders beim Blicke nach links und innen stark steigert.

Beim Blicke nach innen und beim Sehen nach oben und unten weniger deutliche Steigerung des Nystagmus, wenn auch hier noch deutlich rotirender Nystagmus besteht. Patient hat keine Seh-Störungen durch den Nystagmus. Auch sonst keine Klage über schlechtes Sehen, keine grobe Einschränkung des Gesichtsfeldes. Keine Herabsetzung der Hörschärfe, des Geruches und Geschmackes (für Bitter und Süss). Die Miene ist etwas starr, dabei in Ruhe die linke Gesichtshälfte etwas schlaffer, bei Bewegungen, sowohl intendirten als mimischen, bewegen sich jedoch beide Gesichtshälften; auch der Stirnfacialis vollkommen frei. Die Sensibilität im Bereiche des Gesichtes nicht verändert, auch feine Berührungen werden empfunden, Nadelstiche sind schmerzhaft, auch ist das Kälte- und Wärmegefühl nicht verändert, Corneal- und Nasenreflex erhalten, keine Schmerzen, keine Parästhesien im Bereiche des Quintus, auch die Portio minor trigemini intact. Die Schleimhaut der Mundhöhle in der Sensibilität unverändert; Zunge nicht auffällig abgemagert, wird gerade ohne Zittern vorgestreckt, Bewegungen nach allen Richtungen frei.

Der Kranke ist etwas heiser. Der laryngoskopische Befund ergibt keine groben Abnormitäten.

Der Kranke liegt hilflos im Bette, kann sich nicht allein aufsetzen, sondern nur mit Unterstützung. Die Beine an den Leib angezogen. (Früher konnte Pat. noch aus dem Bette in den Lehnstuhl steigen, in welchem er zusammengesunken täglich mehrere Stunden gesessen hatte, jetzt ist dies nicht mehr möglich.) Der Kranke kann sich nicht von selbst umdrehen, sondern dies muss durch Andere geschehen; dabei ist Pat. so steif, wie wenn er aus einem Stücke gegossen wäre; beim Umwenden keine besondern Schmerzen. Ausgedehnter Decubitus am Kreuzbeine, der zeitweilig verheilt, dann aber bei nicht sorgfältiger Pflege wieder von Neuem ercheint.

Die rechte obere Extremität ist im Ober- und Vorderarme in ihrem Ernährungszustande gut, das Handgelenk leicht dorsalwärts flectirt, die Grundphalangen der Finger im rechten Winkel gebeugt, der Zeigefinger in den anderen Gelenken gestreckt, die anderen Finger gebeugt, der Daumen in gestreckter Stellung von den anderen Fingern abstehend. Am Zeigefinger über dem Gelenk zwischen Grundphalange und 2. Phalanx neben Narben auch leichte Schrunden, ebenso am Mittelfinger. Das Gelenk zwischen 1. und 2. Phalange am Ringfinger aufgetrieben, am kleinen Finger einzelne Narben und Schrunden. Die Haut der Finger leicht verändert, glänzend. Die Nägel sind etwas stärker gewölbt, aber sonst ohne Veränderung. Die Musculatur des Vorder- und Oberarmes gut, ebenso Thenar und Antithenar, dagegen die Interossealmusculatur atrophisch, insbesonders der Zwischenraum zwischen Daumen und Zeigefinger stark eingesunken. Bewegungen im rechten Schulter- und Ellbogengelenke ziemlich uneingeschränkt, wenn auch im Mittel mit etwas verringerter Kraft. Dorsalflexion des Handgelenkes ist möglich, dagegen Palmarflexion nahezu unmöglich. Der Daumen kann ad- und abducirt werden, wenn auch mit sehr geringer Kraft; Opposition unmöglich. Der Zeigefinger kann etwas gebeugt und gestreckt werden, die andern Finger sind unbeweglich. Keine auffällige Contractur, passiv lässt sich die fehlende Beweglichkeit ziemlich gut ersetzen.

Der linke Arm ist in seinem Ernährungszustand mehr zurück, als der rechte. Sowohl die Schulter-, als auch die Ober- und Vorderarmmusculatur deutlich geringer. Keine trophischen Störungen der Haut daselbst. Arm im linken Schultergelenke leicht adducirt, im Ellbogengelenke im rechten Winkel gebeugt, die Handgelenke leicht gestreckt. Die Finger in der Grundphalange gebeugt, der Zeigefinger in den übrigen Gelenken gestreckt, sonst die Finger gebeugt.

Von der Endphalange des Daumens fehlt ein Stück, darüber die Haut narbig; die Nägel stark verkrümmt, glänzend, die Haut des Zeigefingers stark glänzend, verdickt, narbig. Der kleine Finger im Ganzen schmäler, sein Nagel vergrössert, sonst die Haut der Finger etwas glänzend. Nur ganz leichte Contractur im Schultergelenke; daselbst active Bewegungen möglich, im Ellbogengelenke active Beugung und Streckung ziemlich unbehindert, aber mit sehr verminderter Kraft; im Handgelenke und Daumen kaum merkliche Bewegungen möglich, sonst die Finger ganz unbeweglich. Passiv im Schulter- und Ellbogengelenke die Beweglichkeit ziemlich uneingeschränkt, in den Fingergelenken wegen Contracturen nur mit Ueberwindung dieser und in vermindertem Umfange möglich.

Sehnenreflexe an den obern Extremitäten nicht deutlich auszulösen, sowohl Triceps- als Bicepsreflex; am Radius kein Periostreflex auslösbar. Die mechanische Erregbarkeit der Nerven und Muskeln ist unverändert.

Keine besonderen Schmerzen in den Armen, auch keine besondern Parästhesien.

Rechts ist die Sensibilität für tactile Reize im Vorder- und Oberarme unverändert. An der Hand und den Fingern ganz leichte Störungen, indem feine Reize nicht wahrgenommen, starke Reize aber empfunden werden. Die Schmerzempfindung rechts unverändert, dagegen links im Ober-, Vorderarme und Hand die Sensibilität nahezu erloschen. Auch ganz starke Berührungen werden nicht empfunden, Nadelstiche überhaupt nicht wahrgenommen, (auch nicht schmerzhaft). Auch passive Bewegungen werden im Handgelenke und den Fingergelenken nicht empfunden, im Ellbogengelenke nur bei grossen Excursionen, besser im Schultergelenke. Die rechte Seite in dieser Hinsicht intact. Rechts wird der in die Hand gesteckte Finger sofort erkannt, links gibt der Patient an, überhaupt nichts zu fühlen. Am Stamme für tactile und schmerzhafte Reize keine groben Störungen. Bauchdeckenreflex fehlt. Die Prüfung der Thermosensibilität ergibt am rechten Ober- und Vorderarme leichte Herabsetzung, insoferne als leichte Temperaturdifferenzen (immerhin aber 20°) nicht rasch und nicht mit Sicherheit unterschieden werden; kalt und warm wird auch öfter verwechselt, heiss aber immer als Wärme erkannt. Der Temperatursinn ist in der Hand und den Fingern sehr stark gestört; zwischen kaltem und warmem Wasser wird kaum ein Unterschied gemacht. Heisses Wasser wird erst bei längerer Berührung als heiss erkannt. In der Hohlhand ist der Temperatursinn weniger gestört.

Links ist der Temperatursinn hochgradig gestört; am Vorder- und Oberarm wird kaltes und warmes Wasser gar nicht unterschieden und ruft überhaupt keinen Eindruck hervor. Heisses Wasser wird bei kurzer Berührung nicht erkannt, erst bei längerer Berührung wahrgenommen. An der Hand, sowie an der Beuge- und Streckseite der Finger ist der Temperatursinn nahezu erloschen. Patient kennt kaltes und heisses Wasser nicht auseinander, heisses Wasser ruft gar keinen Eindruck selbst bei längerem Contacte hervor; dabei treten manchmal unwillkürliche und unbewusste Bewegungen bei Anwendung höherer Wärmegrade auf.

Am Stamme ist die Sensibilität für thermische Reize nur schwach gestört, insbesonders an der linken Bauchseite; daselbst werden leichte Temperaturunterschiede nicht ganz prompt differenzirt, auch ist eine längere Einwirkung heissen Wassers nothwendig, damit die Wärme erkannt wird.

Keine directen Urinbeschwerden, 2—3 mal im Tage erhält Patient die Flasche und entleert die Blase, unwillkürlicher Urinabgang kommt zumeist nicht vor. Stuhlverstopfung.

Die untern Extremitäten abgemagert, im Hüftgelenke gebeugt, gegen einander gepresst, im Kniegelenke beide spitzwinklig gebeugt, im Fussgelenke rechtwinklig. Das linke Bein, besonders in der Wade deutlich schwächer als das rechte. An der Haut keine deutlichen trophischen Störungen oder Decubitus; leichte Röthung der Haut an jenen Stellen, welche einem Drucke ausgesetzt sind.

Activ jede Bewegung der unteren Extremitäten ausgeschlossen. Passiv ausser Abduction jede Bewegung im Hüftgelenke unmöglich; man kann den Patienten dabei im Ganzen mitbewegen. Bei Streckung im Kniegelenke Schmerzen (und zwar in beiden). Beide Kniegelenke leicht aufgetrieben, schon der Versuch passiver Bewegungen ist sehr schmerzhaft. Eine genaue Untersuchung des Gelenkes ist nicht möglich. Die Patellarreflexe lassen sich nicht prüfen. Die tactile Sensibilität ist an den untern Extremitäten völlig ungestört, auch ganz feine Berührungen werden empfunden und richtig localisirt; die Schmerzempfindung

zeigt keine Alteration weder rechts noch links, auch keine Verlangsamung derselben. Thermosensibilität: Am rechten Beine werden oft feine Unterschiede nicht ganz prompt wahrgenommen; so erkennt Patient nicht immer lau und kalt auseinander, dagegen ist Patient für kaltes Wasser vollkommen empfindlich, gibt auch sofort an, ob ein Gegenstand heiss sei und hat auch hiebei eine Schmerzempfindung. Am rechten Beine ist die Störung beträchtlicher: Laues und kaltes Wasser werden nicht gut unterschieden, Patient hält das laue Wasser fast immer für kalt. Etwas wärmeres Wasser fühlt er insbesondere am Fuss nicht ganz richtig, er macht dabei öfters die Bemerkung: Er spüre wohl die Berührung, nicht aber die Wärme. Heisses Wasser wird oft heiss empfunden und ist auch schmerzhaft, am Unterschenkel und am Fusse ist aber insoweit eine Störung, als die Wärme länger einwirken muss, um eine Empfindung auszulösen. Oefters auch eine Nachdauer der Empfindung.

Unter zunehmendem Decubitus Exitus am 8. November 1893, 6^h Morgens.

Obduction 8. November 3^h Nachmittags. Obducent: Professor Kolisko.

Körper mittelgross, abgezehrt, blass, mit ausgedehntem Decubitus in der Kreuzbeingegend. Deviation der Wirbelsäule.

Das Gehirn ist leicht atropisch, mit geringem Hydrocephalus externus, zarte Häute nirgends verdickt, leicht abziehbar, die basalen Hirnarterien zart. Hirnsubstanz mässig blutreich, leichter Hydrocephalus internus, sonst nichts Abnormes. Das Rückenmark, besonders im Halsmarke ganz flach, bei der Herausnahme bandartig ausgedehnt, frontal gestellte Höhle, welche vom obersten Halsmarke in ungleichem Grade durch das ganze Halsmark hindurch beiläufig der Mitte des Rückenmarkes entspricht und die Substanz des Rückenmarkes zu einem schmalen Saume reducirt. Im Brustmarke wird die Höhle etwas kleiner, behält aber die frontale Stellung, ist auch etwas unregelmässig gelagert; ihr Ende findet sie im untersten Brustmarke, sich allmälig verkleinernd.

Obsolete Tuberculose der Lungenspitze. Lobulärpneumonie des rechten Unterlappens.

Die Härtung des Rückenmarkes erfolgte in Müller'scher Flüssigkeit, die Färbung wie in den anderen Fällen mit besonderer Bevorzugung der Kernfärbungen. Schnitte wurden aus 25 verschiedenen Höhen, im Ganzen ca. 450 angefertigt.

Bereits im Lendenmarke ist eine starke Wucherung des Ependyms bemerkbar, welche sich aber noch im Bereiche der physiologischen Grenzen hält. Erst im untersten Brustmarke wird die Proliferation eine abnorm starke, mit der Tendenz, sich entlang der Commissur auszudehnen. Gleichzeitig ordnen sich die Zellen mehr in Längsreihen und man sieht in der Commissur und parallel zu derselben 4—5, sehr nahe bei einander liegende Kernzeilen. An mehreren Schnitten sieht man das Auftreten eines mehrfachen, langgestreckten, quergestellten Centralcanales. Der am weitesten dorsalwärts gelegene rückt in den höheren Schnittebenen stets mehr nach rückwärts, bis er etwa in der Höhe des Abganges des 11. Brustnerven mit seiner vorderen Peripherie die hintere Begrenzung der grauen Commissur bildet, und er selbst bereits im Hinterstrange liegt. Noch eine kürzere Strecke höher ist nur mehr seine vordere Wand aus einem regelmässig angeordneten Cylinderepithel gebildet, welches eine in den vordersten Abschnitten der Hinterstränge stattfindende regellose Gliawucherung von der Commissur abgrenzt; die hintere Wand ist nicht mehr zu erkennen. Ein bald darauf eintretender Einschmelzungsprocess erzeugt eine an der vorderen Wand von Cylinderepithel, sonst unregelmässig begrenzte, kleine Höhle in der Kuppe der Hinterstränge, welche bald dadurch an Ausdehnung gewinnt, dass die vordere Grenze in die graue Commissur bis zur weissen vorrückt, ohne das Epithel zu verlieren. Endlich tritt an Stelle des centralen Hohlraumes eine ziemlich umfangreiche in der grauen Commissur, dem ventralen Hinterstrangsfelde, zum Theile auch in den Hinterhörnern liegende, sehr grosse Wucherung auf, welche nach kurzem Bestande zerfällt; an ihre Stelle tritt im mittleren Brustmarke ein quergelagerter Hohlraum, welcher in annähernd gleicher Gestalt und Ausdehnung nun durch das ganze Rückenmark zieht.

Bis zu dieser Höhe entspricht der Querdurchmesser der Medulla spinalis normalen Verhältnissen, während höher oben das Rückenmark sehr platt, ausserordentlich klein und substanzarm wird. Die weisse Substanz ist bis auf zwei, gerade die Stelle der Py. S. einnehmenden, (absteigend) degenerirter Stellen vollkommen normal.

Der Hohlraum, welcher das Rückenmark vom untersten Theile des mittleren Brustmarkes bis zum obersten Halsmark durchzieht, theilt dasselbe nahezu vollständig in eine vordere und hintere Hälfte. Der quergestellte, klaffende Spalt, welcher

fast durchwegs scharf begrenzt ist, zieht von der Rückenmarksperipherie der einen zu der der anderen Seite, und trennt auf diesem Wege die zumeist nur an der Basis beschädigten Vorderhörner von der übrigen grauen Substanz ab. Er ist von einer in der Regel sehr schmalen, faserigen, aber stellenweise auch kernreichen Gliaschichte begrenzt, welche auf vielen Schnitten eine — bis auf die seitlichen Winkel — nahezu vollständige Auskleidung mit Cylinderepithel aufweist. Letzteres ist häufig nur einschichtig, an mehreren Stellen ist es aber sehr bedeutend proliferirt und bildet dann mehrere nach kurzem Verlaufe blind endende Divertikel, welche mit der Haupthöhle communiciren und sich zumeist an der hintern Wand gegenüber der vordern Commissur befinden. Die Hinterhörner sind im ganzen Bereiche der Höhle zu Grunde gegangen, von den Clarke'schen Säulen sind nur streckenweise kleine Antheile erhalten geblieben. Der Hohlraum selbst ist im antero-posterioren Durchmesser bald sehr schmal, die Wände sind einander stark genähert, oder — wie dies im obern Brustmarke der Fall ist — es klafft die Höhle, in welcher der weitaus grösste Theil der Rückenmarkssubstanz untergegangen ist. In dieser Höhe ist die ovale Höhle nur von einem dünnen Ringe Rückenmarkssubstanz umgeben. Die Beziehungen zum Centralcanal, respective die totale oder partielle Auskleidung mit Cylinderepithel bleiben bis zum oberen Halsmarke; daselbst tritt scheinbar eine Sonderung des Centralcanals von der Höhle ein, indem derselbe anscheinend völlig gesondert, geschlossen vor demselben liegt.

In mehreren Rückenmarkssegmenten (oberes Brustmark, Halsmark) reicht die Höhle bis zur Peripherie der Medulla und ist nur durch eine dünne Schichte faseriger Glia gegen dem subpialen Raum abgeschlossen; dieser Abschluss wölbt sich sogar mitunter hernienartig nach aussen vor, ohne indessen an einer Stelle einzureissen. Zumeist reicht aber der Hohlraum nicht bis unmittelbar zur Peripherie, sondern ist von derselben durch eine schmale Schicht beiderseits vollkommen gleich schwer degenerirter weisser Substanz (Pyramiden-Seitenstrang-Bahnen) geschieden. An vielen Stellen ist die Degeneration so hochgradig, dass nur mehr ganz vereinzelte Fasern inmitten des weissen Feldes (Pal-Präparate) sichtbar sind. Die Degeneration ist bereits älteren Datums, denn mit Ueberosmium-Chromsäure (nach Marchi) behandelte Präparate färben sich an diesen Stellen nicht schwarz.

Aber auch sonst ist die weisse Substanz mehrfach betroffen. Relativ gering sind die in den Hintersträngen sich abspielenden Veränderungen. Im ganzen Brustmark im Bereiche der Höhle geht von derselben, entlang der hinteren Fissur, ein schmaler Gliastreifen bis etwa zur Mitte der Hinterstränge. Im Bereiche des Streifens ist die weisse Substanz vollkommen degenerirt. Sonst sind aber die Hinterstränge unversehrt und unter den Fasersystemen am besten erhalten. Im oberen Brust- und im Halsmarke ist die Kleinhirnseitenstrangbahn einer (welcher?) Seite mittelstark degenerirt, weiters im oberen Brustmarke eine um die Vorderhörner sich herumziehende, halbkreisförmige Zone degenerirt; diese Zone, durch eine ganz schmale Schichte normaler weisser Substanz von dem Vorderhorne getrennt, ist an Pal-Präparaten durch ihre helle Farbe (Faserarmut), an Carmin-Präparaten durch das dunkle Colorit (secundäre Gliawucherung) auffallend. An den Stellen der bedeutendsten Ausweitung der Höhle fehlt auch die vordere weisse Commissur gänzlich.

Die Gefässe sind zum Theile hochgradig verändert, in ihren Wandungen, besonders der Adventitia, verdickt, zum Theile sklerotisch und in Obliteration begriffen.

Die vorhandenen Ganglienzellen der Vorderhörner sind wohlerhalten, jedoch an mehreren Querschnitten an Zahl sehr reducirt, nachdem der Process auch auf die Vorderhörner übergegriffen hat.

Die hinteren Wurzeln sind in der Regel unversehrt; nur in jenen Höhen, in welchen sie durch die sackartige Hervorwölbung des die Höhle auskleidenden Gliagewebes gedrückt sind, erscheinen sie vollkommen degenerirt. Diese Veränderung findet sich aber im Halsmarke nur auf eine kurze Strecke.

Leider ist jener Abschnitt des Rückenmarkes, welcher die Pyramidenkreuzung enthält, verloren gegangen. Die nächsten Schnitte stammen aus der Höhe der unteren Schleifenkreuzung.

Bereits die makroskopische Betrachtung des Querschnittes lehrt, dass grobe anatomische Veränderungen in der Medulla oblongata vorhanden sind. Die linke Seite ist nur nahezu halb so breit, wie die rechte, die Raphe verläuft nicht gerade, sondern weicht in einem weiten Bogen nach links ab; auch im dorso-ventralen Durchmesser bleibt die linke Seite zurück.

Das Studium von Weigert-Pal-Präparaten ergibt, dass auf der linken Seite ein gliöser Destructions- und Zerfallsprocess statthatte, welcher von den Hinterstrangskernen beginnend und dieselben zum grossen Theile zerstörend sich auf die bogen-

förmig um den Centralcanal ziehenden Schleifenfasern erstreckt und dieselben vollständig vernichtet hat. Durch den nach aussen und ventralwärts ziehenden, inmitten eines Gliastreifens verlaufenden Spalt wird die linke Hälfte des Querschnittes in zwei ungleiche Theile getheilt. Der Spalt selbst zieht den Hypoglossuskern, die aufsteigende Glossopharyngeuswurzel, die aufsteigende Trigeminuswurzel, die Kleinhirnseitenstrangbahn in Mitleidenschaft, welche alle mehr minder schwer betroffen erscheinen.

An höheren Schnitten bemerkt man bereits die hochgradige (aufsteigende) Degeneration der Schleife, indem die rechte Seite der Schleifenschichte ganz hell aussieht, während die linke dunkel gefärbt ist. Anscheinend sind auch auf derselben Seite, auf welcher die Schleife degenerirt ist, die in die Olive einstrahlenden Fasern an Menge sehr reducirt und sieht überhaupt die ganze Umgebung der rechten Olive sehr faserarm aus. Der Spalt verläuft noch immer in derselben Richtung, durchtrennt aber nicht mehr die Schleifenfasern, sondern die Fibrae arcuatae internae, trifft nun auch die Vagusfasern, den Glossopharyngeuskern und das Corpus restiforme, welch letzteres ziemlich stark lädirt ist.

Die Details der Bulbaerläsion werden noch ausführlicher mitgetheilt werden.

XIV. Beobachtung.

53jähriger Mann. Luxation der Wirbelsäule in Folge Traumas. Zerquetschung des Rückenmarkes im untersten Brustmarke. Complete Paraplegie der Beine. Tod drei Monate nach dem Trauma. Im Rückenmarke oberhalb der Quetschung durch das ganze Brustmark hindurch eine Erweiterung des Centralcanals.

Heinrich U., 53 Jahre alt, Taglöhner, aus Wien. Der Kranke wurde am 25. October 1893 nach einem Sturze vom 4. Stock in bewusstlosem Zustande auf die Abtheilung des Prof. Weinlechner im Allgemeinen Krankenhause aufgenommen. Die später erhobene Anamnese ergab, dass der Kranke vorher völlig gesund gewesen sein will.

Stat. präsens vom 25. October 1893 (mit Hinweglassung der für uns unwichtigen Punkte): Patient ist mittelgross, kräftig gebaut. Das Sensorium ist benommen, Puls 66. Die Pupillen mittelweit, gleich, reagiren prompt. Im Bereiche der Hirnnerven bestehen keine Störungen. Mehrere Fracturen des knöchernen Schädeldaches, des Alveolarfortsatzes des Ober- und Unterkiefers, sowie mehrerer Rippen. Die Wirbelsäule ist in der Höhe des 12. Brustwirbels auf Druck ausserordentlich empfindlich; daselbst besteht ein starker Gibbus. Die untern Extremitäten werden nicht bewegt; die Sensibilität fehlt bis zur Höhe des obern Oberschenkeldrittels. Die Patellarreflexe, sowie der Achillessehnenreflex fehlen. Die Bauchreflexe sind beiderseits vorhanden. Es besteht Priapismus, Blasen- und Mastdarmlähmung.

In den folgenden Tagen nahm die Anästhesie, welche alle Empfindungsqualitäten betraf, rasch zu, und rückte bis zu den Inguinalbeugen vor.

28. October. Der Kranke klagt über Schmerzen im Rücken und Abdomen.

4. November. Befinden ungeändert. Incontinentia alvi. Retentio urinae.

5. November. Beginnender Decubitus am Kreuzbeine.

12. November. Status unverändert. Gürtelgefühl in der Bauchgegend. Der Decubitus am Kreuzbeine ist handtellergross.

14. November. Gürtelgefühl andauernd. Der Kranke ist sehr unruhig. Beginnende hypostatische Pneumonien.

16. November. Der Decubitus am Kreuzbeine wächst, neue gangränöse Stellen über den Darmbeinstacheln.

26. November. Bis auf das rasche Wachsthum des stark in die Tiefe greifenden Decubitus status vollkommen unverändert.

9. December. Der Kranke wird ins Wasserbett auf die Klinik Prof. Kaposi transferirt.

9. December – 3. Januar. Der nervöse status unverändert. Der Decubitus nimmt noch immer zu. Oedem an den Beinen.

6. Januar. Decubitus an den Schienbeinen und entlang den ganzen Darmbeinkämmen. Sensorium völlig frei. Motorische und sensible Paraplegie unverändert.

9. Januar. Exitus letalis.

Obduction, vorgenommen am 10. Januar 1894 (Professor Kolisko): Multiple geheilte Knochenfracturen am Schädel und den Rippen etc. Geheilte Luxation zwischen Manubrium und corpus sterni. Cystitis und Pyelonephritis.

An der Wirbelsäule sieht man am Sägedurchschnitte (Längsschnitt) eine ca. 1 *cm* betragende Verschiebung des 12. Brustwirbels nach hinten, so dass das Rückenmark an dieser Stelle stark comprimirt erscheint. Die Bandscheibe zwischen 11. und 12. Brustwirbel fehlt, der 12. Brustwirbel ist sclerosirt; an der Vorder- und Hinterfläche des 11. und 12. Brustwirbels ist periostaler Callus.

Ueber der Kreuzgegend ein zweihandteller-grosser Decubitus, der das Kreuzbein usurirt hat.

Das Rückenmark wurde in Müller'scher Flüssigkeit gehärtet und nach verschiedenen Methoden gefärbt. Die sehr interessanten Befunde, welche sich auf die Veränderungen des Rückenmarkes nach der totalen Quetschung beziehen, sowie die auf- und absteigenden Degenerationen will ich — als nicht hieher gehörig — nicht beschreiben, sondern nur die am gehärteten Präparate erhobenen Anomalien der grauen Substanz mittheilen.

Im Sacralmarke und dem unteren Lendenmarke ist die graue Substanz, sowie die Gegend des Centralcanals vollkommen normal.

In der Höhe des 3. Lumbalis, in einer Schnitthöhe, welche bereits mehrfach die Einwirkung der Compression erkennen lässt, sind in der Gegend des Centralcanals auffällige Zellwucherungen. Der Canal selbst erscheint obliterirt, an dessen Stelle liegt aber ein die ganze Länge der Commissur einnehmender Haufen von Ependymzellen. Noch eine kurze Strecke höher sind mit Zunahme der Veränderungen in der weissen Substanz des Rückenmarkes, besonders in den der Commissur naheliegenden Abschnitten der Hinterstränge, noch stärkere Zellwucherungen zu beobachten. Letztere liegen aber nicht mehr in der ganzen Commissur regellos zerstreut, sondern um regelmässig geformte Gruppen von Cylinderepithelzellen gruppirt, welche drei vollkommen geschlossene, kreisrunde Centralcanäle formiren. Noch eine kurze Strecke höher sieht man die Zellen in zwei Reihen angeordnet in weitem Bogen um die Hinterstränge von einem Hinterhorne bis zum andern ziehen. Der auf diese Weise gebildete, überall geschlossene Centralcanal, welcher kein Lumen zeigt, da die Wände einander dicht anliegen, ist nur von einer einfachen Schichte Epithel bekleidet; die zahlreichen, um den Canal herumliegenden Zellen sind allerdings den Centralcanal-Epithelzellen ähnlich, jedoch kein Cylinderepithel.

Die graue Substanz zeigt sonst keine Abnormität, insbesonders keine Breitenzunahme der Commissur.

Im Uebergangstheile vom Brust- zum Lendenmarke ist das Rückenmark vollständig zerquetscht; die Structur ist vollständig verloren gegangen, man kann nicht einmal graue von weisser Substanz unterscheiden.

Etwa in der Höhe des Abganges des 11. Brustnerven gewinnt das Rückenmark seine normale Configuration wieder, jedoch sind insbesonders in den vordersten Abschnitten der Hinterstränge noch ausgedehnte Nekrotisirungen. In der Commissur zieht wie unterhalb der Quetschung in weitem Bogen der anfangs vollkommen geschlossene Centralcanal, welcher aber bald an einem Ende sich öffnet und daselbst ein Lumen von etwa Stecknadelkopfgrösse besitzt. Eine sehr kurze Strecke höher besitzt der Centralcanal in seiner ganzen Länge ein Lumen, reicht aber nicht mehr bis in die Hinterhörner hinein. Bis hieher war das Epithel stets in einfacher Schichte vorhanden. Nun sieht man aber durchwegs mehrere Lagen wohlausgebildeten Cylinderepithels.

An Schnitten aus den untersten Abschnitten des mittleren Brustmarkes ist die Wandung des nunmehr im sagittalen Durchmesser etwa 3 *mm* langen im frontalen $1^1/_2$ *mm* breiten Centralcanals nicht mehr durchwegs mit Epithel besetzt, sondern man sieht an dessen Vorderfläche in dem dem rechten Vorderhorne zugewendeten Abschnitte eine abundante Zellwucherung, welche nicht mit einem Epithelbelage gegen den Canal zu abschliesst und in deren Umgebung die graue Substanz auffallend homogen aussieht, und sich mit Tannin schlecht färbt. Ein gegen diesen Zellhaufen hin ziehendes Gefäss hat eine verdickte Adventitia und ist sclerosirt. Durch Zerfall des structurlosen Gewebes im rechten Vorderhorne und eines Theiles des Ependymhaufens entsteht ein von unregelmässigen Wandungen begrenzter Hohlraum, welcher auch auf eine kurze Strecke hin mit dem Centralcanal communicirt, dann aber wieder vollständig verschwindet.

Im weiteren Verlaufe ist im mittleren Brustmarke der Centralcanal überall in gleicher Ausdehnung sichtbar. Im oberen Brustmarke verkleinert er sich rasch und bleibt als ein ganz schmaler Canal mit buchtigen Rändern in gleicher Weise bis zum oberen Halsmarke bestehen. In seiner Umgebung findet sich allerdings eine reichliche Wucherung des Ependyms, jedoch keine so hochgradige als in den näher der gequetschten Stelle gelegenen Abschnitten.

XV. Beobachtung.

54-jährige Frau. Seit Kurzem Schmerzen im rechten Arme. Nystagmusartige Zuckungen der Bulbi. Linksseitige Hypoglossusparese. Beginnende Atrophie der kleinen Handmuskeln. Herabsetzung der Schmerz- und Temperaturempfindung am rechten Arme und der rechten Hand. Patellarreflexe erhöht.

Karoline St., 54 Jahre alt; Bedienerin. kam am 21. Mai 1894 in die Ambulanz der Klinik Schrötter wegen heft¹ger „rheumatischer" Beschwerden.

Anamnese: Die bis zum Beginne ihrer jetzigen Erkrankung stets vollkommen gesunde Patientin klagt über continuirliche, heftige, reissende und brennende Schmerzen im rechten Arme, welche bis in die Finger ausstrahlen. Auch habe sie ein beständiges Kältegefühl in der rechten Seite der Brust. Für Potus und Lues keine Anhaltspunkte. In der Familie keine Nerven- oder Geisteskrankheiten.

Status praesens: Augenbewegungen vollkommen frei; Pupillarreaction nicht zu prüfen (beiderseitige Einheilung der Iris in die Cornea). Augenhintergrund normal. Bei seitlicher Blickrichtung nystagmusartige Zuckungen. Motorischer und sensibler Trigeminus normal. Die Zunge weicht beim Vorstrecken etwas nach links ab; die linke Nasolabialfalte ist etwas verstrichen. Bei der Innervation kein Unterschied zwischen beiden Seiten sichtbar. Sonst keine Störungen von Seite der Hirnnerven.

Die Wirbelsäule verläuft gerade, der 4. und 5. Halswirbel sind auf Druck etwas empfindlich; Belastung der Wirbelsäule nicht schmerzhaft.

Im Bereiche der Musculatur des Schultergürtels, der beiden Arme keine Muskelatrophie; die kleinen Handmuskeln rechts, besonders die Interossei etwas atrophisch. Interosseus primus stark atrophisch. Die Motilität zeigt keine wesentliche Einschränkung.

Die Untersuchung der Sensibilität ergibt: Leichte Berührungen werden überall empfunden und richtig localisirt, jedoch an der ulnaren Seite der rechten Hand schwächer, als an der radialen.

Die Schmerzempfindung ist rechts am ganzen Vorderarme und der Hand, besonders aber an der ulnaren Seite herabgesetzt. An dem Oberarme, am Rumpfe und der linken obern Extremität die Schmerzempfindung normal.

Die Temperaturempfindung ist an den Fingerspitzen rechts vollkommen verloren gelangen. An der rechten Hand ist der Temperatursinn erheblich gestört, Differenzen von 10°—15° werden überhaupt nicht erkannt, bei grösseren Temperaturunterschieden die Differenzen als sehr gering bezeichnet. Am stärksten ausgesprochen sind diese Störungen an der Ulnarseite der Hand. Daselbst auch Perversion des Temperatursinnes für „kalt." Kälte wird hier stets als Wärme empfunden. Temperatur- und Schmerzsinn sind zeitlich dissociirt, indem nach Berührung der Hand mit heissem Wasser die Wärme bald empfunden wird, während die schmerzhaften Sensationen erst 5—10 Secunden später nachfolgen. Am Vorderarme, insbesonders an dessen ulnarer Seite ähnliche Störungen, aber schwächer ausgesprochen. Am Rücken über dem ganzen Schulterblatte werden Temperaturunterschiede rechts schlechter empfunden, wie links, insbesonders Wärme erheblich schlechter, als an der andern Seite.

Die Nervenstämme auf Druck nirgends empfindlich. Keine Blasen-Mastdarmstörungen.

Patellarsehnenreflexe erheblich gesteigert, Biceps-Tricepsreflex beiderseits vorhanden.

Sonst keine motorischen oder sensibeln Störungen.

Befund an den innern Organen negativ. Urin frei von Eiweiss und Zucker.

XVI. Beobachtung.

78-jährige Frau. Ausgesprochene Gelenksveränderungen. Herabsetzung des Schmerz- und Temperatursinnes an den oberen Extremitäten und an den Beinen. Keine ausgesprochenen Muskelatrophien.

Klinische Diagnose: Syringomyelie.

Anatomischer Befund: Höhle im Rückenmarke, mehr auf das linke Hinterhorn beschränkt. Arthropathien in beiden Schulter- und im linken Ellbogengelenke.

Katharina Hr., 78 Jahre alt, eingetreten in das städtische Versorgungshaus in Wien am 12. Jänner 1894*).

Anamnese: Patientin hat 3mal geboren, zwei Kinder leben. Das Klimakterium war mit 45 Jahren eingetreten. Früher will die Kranke bis auf leichte Unpässlichkeiten stets gesund gewesen sein. Seit dem Jahre 1893 Athemnoth, Husten, Herzklopfen.

Status präsens: Mässig kräftig gebaut, marastisch. Husten mit schleimigem Auswurfe. Oedem der Beine. Ueber den Lungen Schachtelschall. Herzdämpfung leicht verbreitert, Töne rein, sehr dumpf, Herzaction sehr verlangsamt, grosse Schwäche in den Beinen; der Urin wird zeitweilig in das Bett gelassen.

Im Urine keine abnormen Bestandtheile. In der Folge meist leicht verwirrt, hallucinirt zeitweilig. Pat. gibt nachträglich an, dass sie am linken Arme seit vielen Jahren nichts spüre, dass sie daselbst einen Schmerz „anders" fühle.

Ziemlich beträchtliches Oedem des linken Beines.

Die Prüfung auf tactile Reize ergibt kein sicheres Resultat, insoferne als Patientin nicht ganz prompte Auskunft gibt. Dagegen sind schmerzhafte Reize, wie Nadelstiche in der linken oberen Extremität, der Schultergegend und am ganzen Rumpfe weniger schmerzhaft, wie rechts. Schmerzhafte Reize werden rechts oft nur als Berührung empfunden, ohne dass aber genauere Angaben gemacht werden. Auch die Wärmeempfindung ist herabgesetzt. Beim Versuche der Prüfung mit Reagenzgläsern, welche mit kaltem und heissem Wasser gefüllt sind, erhält man: Auf der oberen Rumpfhälfte, am oberen Arme, im ganzen Gesichte ist die Unterscheidung eine prompte, auf dem linken Arme und der linken Rumpfhälfte ist die Unterscheidung eine unsichere. Das kalte Wasser wird meist erst bei längerer Berührung als kühl erkannt, oder die Kranke gibt an, keine rechte Temperaturempfindung zu haben. Das Gleiche geschieht beim warmen Wasser. Heisses Wasser wird aber sofort erkannt und ruft lebhafte Schmerzempfindung hervor; links wird erst nach längerem Anlegen angegeben, dass es warm sei. An den Beinen beiderseits die Temperaturempfindung herabgesetzt. Keine deutlichen Muskelatrophieen an der Hand. Dagegen in den Fingergelenken arthritische Veränderungen. Bei Bewegungen ist das linke Schultergelenk etwas schmerzhaft. Einzelne Brandnarben am linken Vorderarme.

Keine Residuen von Panaritien. Keine Skoliose. In den Beinen sonst die Sensibilität ungestört.

Die Wahrscheinlichkeitsdiagnose lautete auf Syringomyelie.

Exitus letalis am 29. Jänner 1894. Obducent: Professor Kolisko: Körper mittelgross, kräftig gebaut, mit sehr fettreichem Panniculus. Die untere Körperhälfte ödematös geschwollen. Die linken Fingergelenke arthritisch aufgetrieben, am Vorderarme und der Hand flache Brandnarben. Der Schädel gross, die Hirnhäute blutreich, das Hirn mässig atrophisch, die Arterien der Basis sklerotisch; im Rückenmarke im oberen Dorsalmarke eine die mittlere Partie einnehmende, im Halsmarke auf das linke Hinterhorn sich beschränkende Höhle. Das linke Schultergelenk zeigt einen pilzförmigen, mit zahlreichen, knorrigen und knorpeligen Wucherungen versehenen Kopf (des Oberarmes) und eine veränderte Kapsel. Aehnliche Veränderungen am rechten Oberarmkopfe, und im linken Ellbogengelenke. (Handgelenke nicht eröffnet).

Fettherz mit fettiger Degeneration des Herzfleisches; vorgeschrittene Fäulnis. In der Musculatur beider Arme keine Differenz.

---

*) Der Fall wurde mir freundlichst von Herrn Dr. Redlich überlassen, welcher die Krankengeschichte selbst aufgenommen hatte und mir auch das Rückenmark zur histologischen Untersuchung übergab.

Das in Müller'scher Flüssigkeit aufbewahrte Rückenmark war leider zur Zeit der Untersuchung etwas überhärtet. Ich konnte infolge dessen nur eine geringere Zahl gelungener Schnitte (etwa 200 aus 17 verschiedenen Höhen) anfertigen, und einen Theil derselben wegen grosser Brüchigkeit nur mit Alaunhämatoxylin färben. Von 11 verschiedenen Höhen wurden auch Präparate nach Weigert-Pal, mit Ammoniakcarmin und mit Doppelfärbungen behandelt. Wegen der Brüchigkeit der Objecte und theilweisen Ausfalles der Substanz konnten die Veränderungen nicht durchwegs mit der wünschenswerthen Genauigkeit erhoben werden.

Während im Lendenmarke lediglich eine stärkere Zellwucherung in der Gegend des Centralcanales als Anomalie auffällt, sind im untern Brustmarke sehr bemerkenswerthe Veränderungen: Im linken Hinterhorne und zwar gegen die Basis desselben tritt plötzlich eine aus zwei Abschnitten bestehende Höhle auf, deren Hälften durch einen engen Isthmus geschieden sind. Dieser Hohlraum liegt in einem gleichmässig hyalin aussehenden Gewebe, welches zumeist ziemlich scharf begrenzt ist. Der hyaline Saum ist in unmittelbarer Umgebung der Höhle sehr zellarm; er ist vollkommen gleichmässig, gelatinös und zeigt auch bei starken Vergrösserungen keine Structur. In seinen pripheren Abschnitten sind in das homogene Grundgewebe zahlreiche Zellen eingelagert, welche unmittelbar die Verbindung mit den in der Comissur angesammelten Ependymzellen darstellen. Der Centralcanal ist in dieser Höhe nicht sichtbar, der Zusammenhang zwischen beiden Bildungen, welche anscheinend in dieser Höhe gar nichts miteinander zu thun haben, wird aber klar, wenn man die Schnitte der nächst höheren Serie durchgeht. Man sieht dann, dass die Höhle sehr viel schmäler wird, ein gegen die Seitenstränge ausgeschickter, von einigen Schnitten sich weit in denselben erstreckenden Spalt, wird kleiner und lässt kaum mehr eiu Lumen erkennen. Die peripheren Abschnitte der Höhle verschwinden allmälig, während die dem Centrum näher gelegene Wand durch immer stärkere Zellproliferation mit den nun auch bedeutend grösseren Ependymhaufen in innigern Contact tritt. Gleichzeitig sieht man auch Abschnitte des Centralcanals, durch die Ependymwucherung zersprengt inmitten der Zellhaufen liegen. Schliesslich geht eine mächtige centrale Wucherung sich allmälig verjüngend in das linke Hinterhorn über, in welchem noch durch eine hyalin durschscheinende, aus zwei sich dicht anliegenden, homogene Streifen gebildete Stelle der Ort der tiefer gelegenen Höhle markirt wird. Es gehen auch ähnliche hyaline Streifen entlang dem hintern Septum oder eigentlich entlang einer in denselben verlaufenden Arterie, mit besonderer Entwicklung des Processes in der Gegend der hintern Commissur und der Mitte der Goll'schen Stränge. Auch zwischen den hyalinen Streifen des Hinterhornes und in denselben sind Gefässe sichtbar. Die Zellwucherung in dem sich so abhebenden Gewebe erfolgt annähernd concentrisch in weiten, um ein aus der vordern Commissur einstrahlendes Gefäss angeordneten Kreisen. Eine auffällige Faservermehrung nicht vorhanden.

Die stärkste Zellvermehrung findet höher oben nicht mehr im Hinterhorne, sondern in dem ventralsten Abschnitte des linken Hinterstranges statt; im Bereiche der zelligen Neubildung fehlen die Nervenfasern fast vollständig, nur an der Peripherie sind vereinzelte Fasern vorhanden; dieselben sind vollständig normal. Quellung von Axencylindern, Veränderungen in der Structur der Nervenfasern habe ich sowohl in diesen Präparaten, als auch im ganzen Rückenmarke überhaupt vermisst.

In den höheren Rückenmarkssegmenten hat sich das Bild verschoben. Die Hinterhörner sind nahezu frei. Die hintere Commissur ist zum Theil stark homogen, ist auch von mehreren grossen Gefässen durchsetzt, in deren Nähe ein nahezu gelatinöses Aussehen des Gewebes vorherrscht. Von der hintern Comissur aus dringt neugebildetes Gewebe zuerst in der ganzen Breite der Goll'schen Stränge, später stets schmäler werdend auf beiden Seiten des Septums bis nahe gegen die hintere Peripherie der Medulla vor.

Im mittleren und oberen Brustmarke wechselt das Aussehen und die Form der centralen Veränderungen sehr. Bald ist nur das beschriebene Feld in den Hintersträngen afficirt, bald ist wieder das linke Hinterhorn mitergriffen, oder nur nahezu allein erkrankt, während in den mediansten Abschnitten der Goll'schen Stränge sich eine sehr faserarme Stelle vorfindet, die durch eine Zone gesunden Gewebes von der centralen Gliawucherung geschieden ist. Ein Hohlraum ist durch die ganze Länge des mittleren und obern Brustmarkes vorhanden, jedoch an sehr verschiedener Ausdehnung. Während er in den tiefst gelegenen Präparationen die ganze Commissur, einen Theil der Goll'schen Stränge und beinahe das ganze linke Hinterhorn einnimmt, ist er in den höhern Schnitten nur in der Gegend der Commissur

sichtbar, und bedeutend schmäler. Bemerkenswerth erscheint mir der Antheil, welchen das Epithel des Centralcanals an der Auskleidung des Hohlraums nimmt. Im untersten Theile des mittlern Brustmarkes sind nur hie und da zusammenhängende Epithelzüge, bestehend aus 8—10 Zellen an der Wand der Höhle als Auskleidung vorhanden und in der Nähe in der Wand selbst eine starke Anhäufung, sogar auch in Reihen gestellter Ependymzellen. Je höher hinauf man kommt, ein desto grösserer Theil der Wandfläche wird vom Epithel austapezirt, bis im obersten Brustmarke die ganze vordere und hintere Wand der Höhle mit allen Vorsprüngen, Leisten und Buckeln mit einer vollständig zusammenhängenden Epitheluskleidung belegt sind. Nur ein kleiner Rest der Spalte, welcher in die Hinterhörner ragt, sowie die Winkel der Höhle sind nicht mit Epithelbelag versehen. Direct an das Ende der Spalte an knüpfen beiderseits in den Hinterhörnern gelegene, papillenförmig gewundene, stark fibrilläre Züge an, welche ein schmales in das Hinterhorn und in der Richtung desselben verlaufendes Gefäss begleiten. Das Gewebe um dieses Gefäss herum ist von homogenem Aussehen. Der Epithelbelag der Höhle ist durchwegs ein mehrfacher, nirgends ein einfacher.

In der Halsanschwellung des Rückenmarkes ist die Längenausdehnung der Höhle am bedeutendsten; sie zieht durch die ganzen Hinterhörner und die Commissur, trennt also — allerdings nur auf eine kurze Strecke — die Hinterstränge von dem übrigen Rückenmarke vollständig ab; in den am meisten peripher gelegenen Theilen klafft der Spalt nicht, sondern es setzt sich die bindegewebige Memban bis zur Peripherie fort und zieht dann wieder zurück, nachdem sie in der Nähe der hintern Wurzel eine vollkommen geschlossene Schlinge gebildet hatte. In den Goll'schen Strängen eine ziemlich stark degenerirte Zone neben der Fissura posterior.

Im Halsmarke wird die Höhle rasch kleiner. Im mittleren Halsmarke findet man nur mehr einen stark erweiterten, brüchigen und verzweigten, aber vollkommen geschlossenen Centralcanal, dessen Epithel stark gewuchert ist. Jedoch zeigen im linken Hinterhorn verlaufende Gefässe, in deren Scheiden hyaline Schollen abgelagert sind, deutlich die Richtung, in welcher sich tiefer unten die Höhle erweitert.

Die Vorderhörner sind im Ganzen, sogar am Orte der ärgsten Verwüstung — der Halsanschwellung — ziemlich wohlerhalten und die Ganglienzellen nur wenig verändert. Die Gefässe sind zumeist, wenn sie gegen das Centrum verlaufen, erheblich verändert, zum Theil obliterirt oder thrombosirt, zum Theile im Lumen verengert, die meisten mit sehr starker Adventitia und bindegewebiger Hülle. Bei vielen sind in die Lymphscheiden hyaline Ablagerungen erfolgt.

Vordere und hintere Wurzeln, sowie Rückenmarkshäute normal.

XVII. Beobachtung.

27-jährige Frau. Seit 11 Jahren krank. Progressive Muskelatrophie an den obern Extremitäten. Concentrische Einschränkung des Gesichtsfeldes. Der rechte sensible Trigeminus ist afficirt, ebenso der rechte Facialis. An der rechten Rumpfhälfte und am rechten Arme die Berührungsempfindung herabgesetzt, Schmerz- und Temperaturempfindung verloren gegangen, tiefe Sensibilität geschädigt. Links Temperatursinnsherabsetzung. Schwitzt nur in der rechten Gesichtshälfte, dem rechten Arme und linken Fusse.

Marie H., 27 Jahre alt, Arbeiterin aus Wien.

Anamnese vom 12. December 1893. Im 16. Lebensjahre trat im rechten Arme ein Vertaubungsgefühl auf, welches sich im Verlaufe von wenigen Wochen zur vollständigen Empfindungslosigkeit des Armes steigerte. Bis dahin ist Patientin stets gesund gewesen. Seither bemerkt die Kranke, dass sie sich am rechten Arme verletzen und verbrennen konnte, ohne Schmerzen zu empfinden. Die Kraft nahm in dieser Extremität bedeutend ab, jedoch konnte sie noch bis in die jüngste Zeit mit derselben arbeiten. Seit drei Jahren ist das Aussehen der Hand ein anderes, die Hand magert ab, „das ganze Fleisch zwischen den Knochen geht weg." Fortwährendes, sehr heftiges Brennen im Rücken oder beiden Beinen. Wegen dieses Hitzegefühles macht sich Patientin oft Eisumschläge.

Vor zwei Jahren Hämoptoe. Seither Husten; in letzter Zeit Nachtschweisse.

Keine Nervenkrankheiten in der Familie, ebenso auch keine Geisteskrankheiten.

Status präsens. Ziemlich gracil gebautes Individuum.

Die interne Untersuchung ergibt eine tuberculöse Infiltration der rechten Lungenspitze.

Pupillen gleich, reagiren prompt auf Licht und Accommodation.

Die Kranke ist kurzsichtig. Die specialärztliche Untersuchung (Dr. Gruber) ergibt: Am rechten Auge besteht ein Staphyloma posticum, am linken ein kleineres temporales Staphyloma posticum. Hochgradiger Astigmatismus beiderseits. Das Gesichtsfeld an beiden Augen concentrisch eingeschränkt. Die Einschränkung ist für Grün am meisten ausgesprochen, für Weiss, Roth, Blau weniger.

Die Kranke klagt über häufiges Doppeltsehen; dasselbe ist bedingt durch Insufficienz der Recti interni und externi (in Folge der Refractionsanomalie.

Die rechte Gesichtshälfte ist im Vergleiche zur linken für Berührungen, Schmerz- und Temperatureindrücke unempfindlich. Ebenso ist auch die Mundschleimhaut, die Zunge, der Gaumen links empfindlicher als rechts. Die Schleimhautreflexe sind links lebhafter als rechts.

Portio minor trigemini normal.

Der rechte Mundfacialis ist leicht paretisch, der Stirnfacialis normal.

Gehör rechts herabgesetzt (Verletzung des Trommelfelles).

Bewegungen der Zunge, des Gaumens normal.

Laryngoskopischer Befund negativ.

Geschmack, Geruch normal.

Leichte Skoliose der Brustwirbelsäule mit der Convexität nach rechts gerichtet.

Im Bereiche der Musculatur des Rumpfes keinerlei Atrophien. Keine Motilitätsstörungen von Seite der Rumpfmusculatur.

Am rechten Arme die kleinen Handmuskeln hochgradig atrophisch, die spatia interossea tief eingesunken, an Stelle des spatium interosseum I. eine tiefe Grube. In der Hohlhand springen die Sehnen vor. Der kleine Finger wird im Metacarpo-Phalangealgelenke hyperextendirt, in den andern zwei Gelenken gebeugt gehalten. Die Beugestellung ist an den andern Fingern nicht so hochgradig der Daumen ist abducirt und hyperextendirt. Schlottergelenk im Metacarpo-Phalangealgelenke des Daumens rechts.

Die Extension der Finger gelingt nicht, die Dorsalflexion im Handgelenke ist beiderseits möglich, ebenso Pronation und Supination. Der rechte Daumen kann in mässigem Grade ab- und adducirt werden, jedoch gelingt die Opposition nur mangelhaft. Bewegungen des linken Daumens frei.

Links beginnende Atrophie des Interosseus primus, sonst die Handmuskeln nicht atrophisch.

Die Musculatur des Vorder- und Oberarmes beiderseits gut entwickelt, active Bewegungen in allen Gelenken möglich.

Keine fibrillären Zuckungen.

An den untern Extremitäten die Musculatur nicht atrophisch, die Kraft der Musculatur entsprechend.

Die Patellarreflexe beiderseits, besonders rechts erhöht, kein Fussclonus. Biceps- und Tricepsreflex vorhanden.

Fusssohlenkitzelreflex und Bauchdeckenreflex normal.

Keine trophischen Störungen der Haut. Am Rücken sieht man allerdings grosse, sich abschilfernde Hautstrecken. Dies ist aber der Effect häufiger Sinapismen, welche sich die Kranke wegen des lästigen Hitzegefühles applicirt hat.

Sensibilität: Am linken Unterschenkel wird Kälte und Wärme etwas schlechter gefühlt als rechts, jedoch sonst ganz gut unterschieden. Schmerzempfindung beiderseits gut, am linken Unterschenkel schmerzhafte Nachempfindung. Berührungsempfindung, Gefühl für passive Bewegungen, Drucksinn, Lagevorstellung der Glieder intact.

Am ganzen oberen Theile des Rumpfes bis zur Höhe des Nabels ist auf der rechten Seite das Gefühl für Berührungen hochgradig herabgesetzt, so dass Nadelspitze und berührende Fingerkuppe zumeist nicht unterschieden werden können.

In demselben Gebiete ist der Schmerzsinn vollkommen verloren gegangen; starkes Kneifen von Hautfalten, Durchstechen derselben nicht empfindlich.

Ebenso ist das Gefühl für Wärme und Kälte in diesem Bereiche vollkommen erloschen. Siedend heisses Wasser und Eis rufen selbst bei längerer Berührung, nur die Empfindung eines Druckes, aber nicht einer Temperatur hervor.

Links ist hingegen in den ganzen correspondirenden Abschnitten eine Hyperästhesie und Hyperalgesie zu constatiren, welche ziemlich bedeutende Grade erreicht.

Ganz leichtes Kneifen ist schon empfindlich. Etwas kühles oder warmes Wasser rufen schon lebhafte Schmerzempfindungen hervor.

Am rechten Arme ist die tactile Sensibilität durchwegs hochgradig herabgesetzt; am stärksten ist diese Herabsetzung ausgesprochen am Unterarme und der Hand. Der Schmerzsinn und der Temperatursinn sind am ganzen Arme vollständig erloschen. Der oberflächliche wie tiefe Drucksinn sehr bedeutend herabgesetzt. Der stereognotische Sinn sehr bedeutend gestört; es werden feinere Unterschiede nicht wahrgenommen. Die Lagevorstellung des rechten Daumens ist vollkommen verloren gegangen, die der rechten Hand ist sehr mangelhaft, etwas besser die des rechten Vorderarmes. Gefühl für active Bewegungen erhalten. Passive Bewegungen werden in allen Gelenken empfunden, in Hand- und den Fingergelenken aber immer erst dann, wenn der Bewegungsumfang ein grösserer ist.

Links. Am Vorderarme besteht perverse Temperaturempfindung für Kalt. Kal wird stets als Warm empfunden, nicht aber umgekehrt. Eis ruft den Eindruck von Siedehitze hervor. Dasselbe am Dorsum manus. An den Fingerspitzen ist die Temperaturempfindung erloschen. Eis und Siedehitze werden nicht unterschieden. In der Hohlhand ist die Temperaturempfindung gut.

Der Schmerzsinn ist am Vorderarme und der Hand erheblich herabgesetzt, am Oberarme normal.

Sonst die Sensibilität in allen Qualitäten normal.

Keine Blasen-Mastdarmstörungen.

Die Kranke wurde Ende December 1893, nachdem sie mehrwöchentlich ambulatorisch behandelt worden war, auf die III. medicinische Klinik aufgenommen und verblieb daselbst sechs Wochen.

In den der Entlassung folgender Monaten konnte ich Patientin wiederholt untersuchen; bei der letzten vor Kurzem am 11. August 1894 (9 Monate nach der ersten Untersuchung) stattgefundenen Prüfung des Nervensystems konnte aber eine wesentliche Aenderung constatirt werden. Die Kranke gab an, dass ihr vor mehreren Wochen nach einer anstrengenden Arbeit beide Arme mächtig angeschwollen seien. Die Schwellung war so stark, dass Patientin fortwährend das Gefühl einer beträchtlichen Spannung hatte. Nach drei Tagen ging die Schwellung von selbst zurück. Fieber hatte nicht bestanden.

Seit mehreren Wochen schwitzt die Kranke ziemlich viel u. zw. auffallender Weise nur in der rechten Gesichtshälfte, der rechten Brustseite und dem rechten Arme, weiters am linken Unterschenkel und dem linken Fusse. Dieses Verhalten kann auch objectiv constatirt werden.

Auffallend ist der Wechsel der sensibeln Störungen. Am rechten Oberarme und der rechten Brustseite ist jetzt nur mehr Hypalgesie und Thermohypästhesie mässigen Grades, am linken Unterschenkel und Fuss keine Sensibilitätsstörung mehr vorhanden. An dem rechten Vorderarme und der Hand das Verhalten der Sensibilität wie früher. Im Bereiche der Hirnnerven keine Störungen.

Die Fingernägel sind brüchig, zum Theile abgestossen, mehrere abgefallen. (Kein Trauma).

Eine im December 1894 vorgenommene neuerliche Untersuchung ergab keine Aenderung des Zustandes.

XVIII. Beobachtung.

41-jähriger Arbeiter. Beginn der Erkrankung vor zwei Jahren mit Schwäche und Schmerzen in den obern Extremitäten. Atrophie der Musculatur beider Arme, besonders der kleinen Handmuskeln. Fibrilläre Zuckungen. Contracturen an den oberen Extremitäten. An beiden Armen und der oberen Rumpfhälfte Analgesie und Thermo-Anästhesie. Im Gebiete des rechten Trigeminus geringe Anomalien.

Karl W., 41 Jahre alt, Tuchdrucker aus Wien. Patient bemerkt seit etwa zwei Jahren eine stetig zunehmende Schwäche beider Arme; seit $1^1/_2$ Jahren leidet Patient häufig an ziehenden und brennenden Schmerzen in beiden oberen Extremitäten. Schon vor einem Jahre bemerkte der Kranke, dass er sich an den Händen verletzen könne, ohne Schmerzen zu empfinden und dass er Kalt und Warm nicht unterscheiden könne. Ein schweres Trauma hat Patient nie erlitten. In der Familie keine Nervenkrankheiten. Potus und Lues werden negirt.

Status präsens:*) Rechtsseitige Skoliose der Brustwirbelsäule.

Die Musculatur beider Arme, rechts aber stärker als links abgemagert. Die Atrophie betrifft vorwiegend die Musculatur des Vorderarmes, des Thenar und Antithenar, sowie die Interossei. Die letzteren Muskelgruppen sind an der rechten Hand nahezu geschwunden. In den atrophischen Muskelpartien fortwährende fibrilläre Zuckungen.

Die Finger sind contracturirt, in den Interphalangealgelenken gebeugt, in den Metacarpo-Phalangealgelenken überstreckt, der Daumen abducirt und gebeugt: Klauenhand. (Rechts viel mehr ausgesprochen wie links.)

Auch die anderen Gelenke sind durch Contracturen zum Theile fixirt: Der rechte Arm ist im Ellbogengelenke gebeugt, im Schultergelenke adducirt. Active Bewegungen sind nur im Schultergelenke nahezu im vollen Excursionsumfange ausführbar, in allen anderen Gelenken der oberen Extremitäten erheblich eingeschränkt. Passive Bewegungen beiderseits im Schulter-, Ellbogen- und Handgelenke in bedeutendem Umfange möglich, in den Fingergelenken ist kaum eine Bewegung ausführbar.

Biceps- und Tricepsreflex beiderseits herabgesetzt. Sensibilität: Tastempfindung ist an den Fingern und Händen beiderseits leicht herabgesetzt, nirgends erloschen. An dem übrigen Körper Tastempfindung durchwegs normal. Localisationsvermögen, stereognostischer Sinn, Drucksinn, Kraftsinn, Gefühl für Lagevorstellung der Glieder und für passive Bewegungen vollkommen normal.

Der Schmerzsinn ist an beiden oberen Extremitäten und der oberen Rumpfhälfte vollständig verloren gegangen, an der Bauchhaut und den unteren Extremitäten ungestört.

Die Temperaturempfindung (für Kalt und Warm) ist in demselben Gebiete gestört (erloschen), sonst intact.

Die Patellarreflexe beiderseits erhöht, kein Fussclonus. Fusssohlenkitzelreflex, Cremaster- und Bauchdeckenreflex normal.

Kein Rombergsches Phänomen.

Keine Blasen-Mastdarmstörungen. Geschlechtliche Functionen unverändert.

Die Hände sind andauernd livide verfärbt. Keine trophischen Störungen der Haut, Knochen oder Gelenke.

Im ganzen Verbreitungsgebiete des rechten Trigeminus besteht eine bedeutende Hyperästhesie und Hyperalgesie; Kälte und Wärme wird rechts besser unterschieden als links.

Die Zungenbewegungen sind etwas eingeschränkt; die vorgestreckte Zunge sinkt leicht zurück. Fibrilläre Zuckungen in der Zunge. Gaumenreflex leicht auslösbar.

Keine Salivation.

Sonst Hirnnerven vollkommen normal. Gesichtsfeld normal. Pupillen etwas different, reagiren prompt.

Keine Sprachstörungen oder Intelligenzdefecte.

XIX. Beobachtung.

34jähriger Arbeiter. Beginn vor 4 Jahren mit Nackensteifigkeit Häufige, zuerst schmerzhafte, später schmerzlose Panaritien an den Fingern. Zahlreiche, schmerzlose Verbrennungen. Gesichtsfeld leicht eingeschränkt, keine Hysterie. Muskelatrophien an den Händen. Am linken Arme Verlust des Schmerz- und Temperatursinnes. Parese der Beine. Paramyotonische Erscheinungen an der Musculatur der Beine. Patellarreflexe gesteigert. Während der Beobachtungszeit Dickenzunahme der rechten Hand, besonders der knöchernen Antheile derselben.

Ignaz Schw., 34 Jahre alt, Schuster aus Schaly, Galizien.

Anamnese vom 24. Januar 1893. Die Eltern sind gesund. Ein Bruder erkrankte nach Variola an einer Rückenmarksentzündung, welche später wieder rückgängig wurde. In der Kindheit Variola, sonst stets gesund.

Beginn der jetzigen Erkrankung vor 4 Jahren mit Stechen in der linken Schulter und Nackenschmerzen, sowie Nackensteifigkeit von kurzer Dauer. Seit zwei Jahren bemerkt der Kranke, dass die rechte Hand stets schwächer, zur Arbeit untauglicher wurde und abmagerte. Zu gleicher Zeit stellte sich ein sehr belästi-

*) Ambulatorische Untersuchung. Der Fall wurde mir freundlichst von Dr. Erben überlassen.

gendes, quälendes Kältegefühl im rechten Arme, der rechten Bauchseite und des rechten Beines ein. Schon seit langen Jahren hat Patient immerfort mit Entzündungen und Furunkeln an den Händen zu thun. In früherer Zeit waren sie immer schmerzhaft gewesen, seit einem Jahre verlaufen die Entzündungen schmerzlos. Eine dieser Entzündungen endete mit Abstossung einer Phalange der linken Hand. Seit ungefähr einem Jahre ist auch die Empfindung, kalt und warm zu unterscheiden, verloren gegangen und Patient hat sich in Folge dieses Unvermögens zahlreiche schmerzlose Verbrennungen an den Armen und Händen zugezogen.

Patient war im Alkoholgenusse stets sehr mässig. Geschlechtlich nie inficirt.

Status praesens: Pupillen gleich, reagiren.

Bulbusbewegungen vollkommen frei, nie Doppelbilder.

Im Bereiche der Hirnnerven keine Störung.

Gesichtsfeld, insbesonders für Farben (Roth, Blau, Grün) leicht eingeschränkt (Befund von Dr. Gruber.)

Intelligenz des Kranken gut. Patient befindet sich fortwährend in äusserst deprimirter Stimmung, weint leicht.

Leichte Scoliose der Brustwirbelsäule mit der Convexität nach rechts gerichtet.

Am linken Arme sieht man sehr zahlreiche Brandnarben; die linke Hand erscheint erheblich deformirt; die Erdphalanx des Zeigefingers fehlt, der Mittelfinger ist mächtig geschwollen. Die Haut über der Anschwellung ist geröthet, fühlt sich heiss an, die Schwellung pulsirt, ist aber vollkommen schmerzlos. (Panaritium analgicum). Aus einer kleinen Oeffnung an der Endphalange des Mittelfingers entleert sich auf Druck grünlicher Eiter.

In Folge der consecutiven Anschwellung der Hand sind die übrigen Verhältnisse zum Theil verdeckt, immerhin bemerkt man eine hochgradige Atrophie des Thenars und Antithenars und den sehr bedeutenden Schwund der M. interossei. — Am Vorder- und Oberarm keine Atrophie.

Der Bewegungsausfall ist in Folge des Muskelschwundes und der Anschwellung ein beträchtlicher; Bewegungen der Finger der linken Hand sind nahezu unmöglich (nach erfolgter Anschwellung in mässigem Umfange möglich). Die Hand kann im Handgelenke activ und passiv bewegt werden. Der linke Arm wird im Schultergelenke adducirt, im Ellbogengelenke gebeugt gehalten. Diese Stellung wird durch die contracturirten und sehr rigiden Muskeln bedingt und auch festgehalten, so dass in diesen Gelenken nur minimale Bewegungen ausgeführt werden können.

Die Kraft im linken Arm gering.

Die rechte Hand zeigt dieselben Muskeln atrophisch wie die linke, jedoch ist die Atrophie nicht so hochgradig. Die Contracturen sind wie am linken Arme sehr ausgesprochen. Auch hier ist der Arm fest an den Rumpf gepresst, im Ellbogengelenke ziemlich stark gebeugt, die Hand in Klauenhandstellung. Bewegungen können nur in dem Handgelenke und den Fingergelenken, und da nur in sehr mässigem Umfange und mit geringer Kraft ausgeführt werden. Die Muskelatrophien betreffen nur die kleinen Handmuskeln, aber nicht die Vorder-Oberarm- oder Schultergürtelmusculatur.

Die Sehnenreflexe (Biceps-Tricepsreflex) sind an beiden obern Extremitäten gesteigert.

Sensibilität: Tactile Empfindung am ganzen Körper auch für die feinsten Berührungen erhalten.

Die Schmerzempfindung ist am ganzen linken Arme und der linken Hand, sowie in den obern Abschnitten der linken Brusthälfte vollkommen erloschen. An dem rechten Arme, der rechten Brusthälfte und am übrigen Körper die Schmerzempfindung unversehrt.

Der Temperatursinn in demselben Gebiete wie der Schmerzsinn vollkommen erloschen. Ausserdem ist aber noch an der linken Bauchseite Hyperästhesie gegen Temperatureindrücke vorhanden, daselbst auch öfters Parästuresien auf dem Gebiete des Temperatursinnes. Sonst überall der Temperatursinn normal.

Localisationsvermögen, oberflächlicher wie tiefer Drucksinn, stereognostischer Sinn, Gefühl für active und passive Bewegungen, Lagervorstellung der Glieder normal.

An den untern Extremitäten eine gewisse Schwäche wahrnehmbar. Der Kranke kann nie sofort aufstehen und gehen, sondern muss stets eine Zeitlang das rechte Bein reiben und passiv bewegen lassen, bis er auftreten kann. Die Muskeln con-

trahiren sich auf den Impuls, bleiben aber contrahirt und hindern dadurch die Bewegungen. In der Kälte tritt dieses Phänomen noch ausgesprochener hervor.

Keine Muskelatrophien.

Elektrische Erregbarkeit normal.

Patellarreflex sehr gesteigert, Fussclonus.

Sensibilität an den Beinen in jeder Hinsicht normal.

Keine Blasen-Mastdarmstörungen, keine Störungen der geschlechtlichen Functionen.

Decursus: Der Kranke liess sich mehrere Wochen später auf die III. medicinische Klinik aufnehmen, an welcher er durch ca. drei Monate verblieb. Während seines Aufenthaltes auf der Klinik konnte ich ihn zu wiederholten Malen genauer untersuchen, aber keine wesentlichen Aenderungen constatiren. Die Bewegungsstörung in den Beinen, welche so sehr an Paramyotonie erinnerte, blieb während der Dauer der Beobachtung die gleiche. Parästhesieen von Eiseskälte besonders in den Eingeweiden plagten den Kranken unaufhörlich. „Mir kommt es immer vor, wie wenn alle Eingeweide mit Eis gefüllt wären" jammerte er häufig.

Sehr bemerkenswerth war nur eine Veränderung, welche sich an den Händen vollzog.

Am 15. Februar 1893 klagte Patient, dass er in mehreren Fingern der rechten Hand ein ziehendes Gefühl habe. Die Finger „liefen seit mehreren Tagen auf." In der That hatten die Finger ein etwas gedunsenes Aussehen, die Hände waren leicht livide verfärbt. Es wurden die Circumferenzen der einzelnen Finger gemessen.

Die Dickenzunahme nun ging nicht zurück, sondern nahm im Gegentheile in nächster Zeit noch rapid zu. Schmerzen waren bei dieser Grössenveränderung nicht vorhanden, desgleichen auch kein Fieber.

Die am 6. April 1893 abermals vorgenommene Untersuchung ergab: Die rechte Hand ist aufgetrieben und weit plumper als die linke. Insbesonders die Finger sehen plumper aus, als die der linken Hand. Die Dickenzunahme ist wohl nur zum geringsten Theile bedingt durch ein abnormes Anschwellen der Weichtheile, der grösste Theil entfällt auf Auftreibungen der Knochen. Die Phalangen der Finger, die Metacarpalknochen waren gleichmässig verdickt; die Verdickung war nicht schmerzhaft, Erscheinungen eines Entzündungsprocesses fehlten. Die Messung zeigte, dass jeder einzelne Finger eine Zunahme des Umfanges um $^3/_4$ *cm* — $1^1/_2$ *cm* darbot. Die geringste Dickenzunahme zeigte der Ringfinger, die grösste der Daumen. Die Nägel waren splitterig, zum Theile abgefallen.

Später verlor ich den Kranken aus den Augen.

XX. Beobachtung.

28-jähriger Färber. Vor 8 Jahren Doppeltsehen. Zu wiederholten Malen Attaquen von Schwindelgefühl, Erbrechen und Aufstossen, gefolgt von Schluckbeschwerden. Kyphoskoliose. Atrophie der gesammten Armmusculatur. Klauenhand. Fibrilläre Zuckungen. Schwäche der Beine, Patellarreflexe erhöht. Der Schmerzsinn und der Temperatursinn sind an beiden obern Extremitäten und am Rumpfe erloschen. Dissociation der Druckempfindung. Trommelschlägelfinger. Blasen-Mastdarmstörungen. Ausgesprochenes Romberg'sches Phänomen. Sympathicuslähmung links. Trigeminus links afficirt. Häufiges Verschlucken. Gaumensegellähmung. Beiderseitige Posticuslähmung. Hemiatrophia linguae.

Friedrich H., 28 Jahre alt, Färber aus Wien.

Anamnese vom März 1893: Patient litt vor 8 Jahren an Doppeltsehen, welches nach mehrwöchentlicher Dauer verschwand, ohne neuerlich aufzutreten. Seit 4 Jahren hat Kranker fast continuirliche, ziehende Schmerzen im linken Arme, welche manchmal auch gegen das Hinterhaupt hin ausstrahlen. Seit etwa 2 Jahren magert die linke Hand ab und ist bedeutend schwächer als früher, seit $1^1/_2$ Jahren ist dasselbe mit der rechten Hand der Fall. Vor ca. 2 Jahren trat plötzlich ohne vorausgegangene Bewusstlosigkeit aber unter heftigem Schwindelgefühle häufiges Erbrechen, heftiges Aufstossen und eigenthümliche Sensationen auf, welche vom Magen aus gegen den Gaumen zu ausstrahlten: „Wie wenn ein Stück glühendes Eisen vom Magen nach aufwärts gezogen würde." Kein Gefühl von Würgen oder Steckenbleiben im Oesophagus. Gleichzeitig bemerkte Patient, dass er sich sehr häufig verschluckte und ihm öfters Speisen durch

die Nase zurückkamen. Diese Symptome gingen nach mehrmonatlichem Bestande — während welcher Zeit der Kranke infolge heftigen Schwindels arbeitsunfähig war, — wieder zurück, traten aber neuerlich vor etwa einem halben Jahre auf und bestehen zum Theil noch gegenwärtig.

Potus und Lues werden negirt.

Status praesens. Starke Kyphoskoliose besonders die mittleren Abschnitte der Brustwirbelsäule betreffend. Die Rumpfmusculatur, sowie die Muskeln des Schultergürtels zeigen keine Atrophie oder Functionseinschränkung.

Obere Extremitäten: Links die kleinen Handmuskeln sind im Zustande der höchsten Atrophie; die Hand sieht nahezu skeletartig aus, die Sehnen am Dorsum und der Palma manus springen stark vor, sehr tiefe grubige Einsenkungen zwischen sich lassend. Durch Contractur der Muskeln und Sehnen, sowie Fixation der Finger höchst charakteristische Klauenhandstellung.

Die Vorderarmmusculatur hochgradig atrophisch; die Atrophie betrifft ziemlich gleichmässig die gesammte Musculatur. Am Oberarme der Biceps atrophisch, die andern Muskeln normal.

In den atrophischen Muskeln fortwährende fibrilläre Zuckungen.

Active Bewegungen in den Fingergelenken unmöglich, in dem Handgelenke nur in minimalem Umfange, im Ellbogengelenk im grösseren, im Schultergelenke in vollem Umfange möglich. Passive Beweglichkeit in den Fingergelenken gleich Null, im Ellbogengelenke kann volle Streckung nicht erzielt werden.

Links. Die kleinen Handmuskeln ebenfalls hochgradig atrophisch. Die Vorderarmmusculatur nicht auffällig abgemagert. Ziemlich weit gediehene Contractur der Finger und des Daumens (Klauenhand).

Active Bewegungen sind mit den Fingern nahezu unmöglich, mit dem Daumen nur in sehr geringem Umfange. Im Handgelenke die Bewegungen nicht wesentlich eingeschränkt, ebensowenig im Ellbogen- und Schultergelenke.

Beide Beine ziemlich schwach, activ und passiv in allen Gelenken gut beweglich, keine Muskelatrophieen.

Patellarreflexe sehr gesteigert, Andeutung von Fussclonus.

Hautreflexe normal.

Sensibilität: Die Berührungsempfindung ist am ganzen Körper vollkommen ungestört.

Der Schmerzsinn ist an beiden obern Extremitäten, sowie auch am ganzen Rumpfe verloren gegangen, am linken Beine bis zum Knie erheblich herabgesetzt.

Der Temperatursinn (für Kalt und Warm) am ganzen Rumpfe und den obern Extremitäten erloschen, an den Beinen intact.

Die Haut-Druckempfindung an den Armen erloschen, die Druckempfindung der tiefen Theile ungestört.

Localisationsvermögen, stereognostischer Sinn, Gefühl für active und passive Bewegungen, die Lagevorstellung der Glieder durchwegs erhalten

Trophische Störungen: An beiden Händen Schrunden, spontan entstandene Blasen, an der linken Hand Narben nach Panaritien. Sehr ausgesprochene Trommelschlägelfinger haben sich nach spontaner Angabe des Patienten erst in den letzten Jahren entwickelt.

Blasenstörungen (erschwertes Uriniren, Pressen beim Urinlassen), sowie Mastdarmstörungen (manchmal unwillkürlicher Stuhlabgang) bestehen seit längerer Zeit.

Romberg'sches Phänomen sehr ausgesprochen.

Hirnnerven: Geruch, Geschmack, Gehör, Sehvermögen ungestört. Gesichtsfeld normal.

Die Pupillen sind ungleich, die linke kleiner als die rechte, reagirt aber wie diese prompt auf Licht, Accommodation und Convergenz; die linke Lidspalte ist bedeutend enger als die rechte, der Bulbus erscheint dem rechten gegenüber zurückgesunken, ganz leichte Ptosis. (Sympathicuslähmung).

Trigeminus: Portio minor normal.

Im Bereiche des 1. Astes links besteht complete syringomyelische Dissociation (völliger Verlust der Schmerz- und Temperatur- bei erhaltener Berührungsempfindung); im Bereiche des 2. und 3. Astes ist der Schmerzsinn, das Gefühl für Kalt und Warm nur herabgesetzt. Die linke Zungenhälfte ist analgetisch.

Facialis normal.

Vagus-Accessorius: Bedeutende Herabsetzung der Gaumen- und Rachenreflexe. Häufiges Verschlucken. Regurgitiren von Speisen und Getränken durch die Nase.

Der Kranke spricht mit näselndem Timbre und ist heiser (angeblich seit einigen Tagen). Der Gaumen wird bei der Phonation nicht gut gehoben.

Die laryngoskopische Untersuchung ergibt beiderseitige Posticuslähmung bei Unversehrtheit der Adductoren. Es besteht weder auffallende Athemnoth, noch inspiratorischer Stridor.

Ueber die eigenthümlichen von der Magengegend kommenden Sensationen vide Anamnese.

Manchmal Irregularität der Herzaction mit heftiger Präcordialangst.

Die vorgestreckte Zunge weicht nach links ab. Die linke Zungenhälfte ist hochgradig atrophisch, kaum halb so dick und breit, wie die rechte; in ihr fortwährend fibrilläre Zuckungen sichtbar.

Im Bereiche der intellectuellen Fähigkeiten ist bei dem Kranken keine Veränderung eingetreten.

XXI. Beobachtung.

42-jährige Frau leidet seit Jahren an sehr häufigen, schmerzlosen Panaritien. Seit 2 Jahren Abmagerung der Musculatur beider Arme, seit Kurzem erhebliche Vergrösserung beider Hände. Kyphoskoliose. Blasen-Mastdarmstörungen. Gesichtsfeld normal, nur für Grün etwas eingeengt. Keine Hysterie. Atrophie der Musculatur beider Arme. Klauenhand. Fibrilläre Zuckungen. Schwäche der Beine. Patellarreflexe erhöht. Romberg'sches Phänomen. An den Händen Berührungsempfindung herabgesetzt, Schmerz- und Temperatursinn an den Armen hochgradig geschädigt, Dissociation des Drucksinnes. Cheiromegalie.

Therese Z., 42-jährige Frau, Private aus Wien.*)

Anamnese (März 1893). Die Kranke leidet seit mehreren Jahren an heftigem „Reissen" in beiden oberen Extremitäten. Seit etwa 5 Jahren treten sehr häufig Entzündungen an den Fingern auf. Dieselben schmerzten Anfangs sowohl beim Entstehen, als auch bei der Operation, seit mehr als drei Jahren sind sie aber vollkommen schmerzlos und machen der Kranken so geringe Beschwerden, dass sie stets erst auf die Entzündung aufmerksam wird, wenn sie von einem Schüttelfroste befallen wird. „Ich weiss dann nicht immer," erzählt die Kranke, „wo die Entzündung sitzt, gehe aber stets auf jeden Fall auf die Klinik Albert, um mich operiren zu lassen." Die zahlreichen Panaritien heilten nicht immer gut, sondern öfters mit Hinterlassung erheblicher Deformitäten. Zahlreiche Verletzungen und Verbrennungen, welche sich Patientin in den letzten Jahren in Folge der Herabsetzung des „Gefühles" zuzog, heilten ebenfalls nur langsam und mit grossen Narben. Seit etwa zwei Jahren werden die Hände schwach und magern ab, seit mehreren Monaten sind Fingerbewegungen beinahe unmöglich geworden, gleichzeitig bemerkte die Kranke eine ganz ausserordentliche Grössenzunahme beider Hände.

In den letzten Jahren entwickelte sich eine mächtige Kyphoskoliose.

Zu wiederholten Malen Störungen der Urinentleerung, sowie Mastdarmstörungen (Incontinenz)

Für Lues trotz Leugnens der Patientin bestimmte Anhaltspunkte.

Potus negirt.

Status praesens. Gracil gebautes Individuum. Interner Befund negativ.

Hirnnerven normal. Gesichtsfeld für Weiss, Blau, Roth normal, für Grün etwas eingeengt.

Sonst für Hysterie keine Anhaltspunkte.

Mächtige Kyphoskoliose der oberen Brustwirbelsäule.

Die Musculatur des Rumpfes und Schultergürtels lässt keine Anomalien erkennen

Rechts am Oberarme der Biceps ziemlich stark atrophisch, die Vorderarmmusculatur in toto atrophisch.

Thenar und Antithenar, sowie die Interossei vollständig geschwunden. Ausgesprochenste Klauenhandstellung.

---

*) Patientin wurde von mir am 5. April 1893 im „Wiener medicinischen Club" demonstrirt. Vid. das officielle Protokoll (Wr. med. Presse).

Genau dieselben Veränderungen, vielleicht etwas weniger intensiv finden sich auf der linken Seite.

Fibrilläre Zuckungen in den atrophischen Muskeln.

Im Thenar rechts Entartungsreaction, sonst nur einfache Herabsetzung der elektrischen Erregbarkeit.

Die Sehnen- und Periostreflexe sind an den obern Extremitäten erloschen.

Active wie passive Bewegungen können in den Hand- und Fingergelenken nur in sehr geringem Umfange vorgenommen werden. Beiderseitige Contractur mässigen Grades im Ellbogengelenk. Im Schultergelenke können alle Bewegungen ausgeführt werden, aber nur mit geringer Kraft.

Schwäche beider unteren Extremitäten. Dieselben können activ in allen Gelenken bewegt werden. aber nur mit sehr geringer Kraft.

Keine Muskelatrophien.

Patellarreflexe beiderseits sehr erheblich gesteigert; Andeutung von Fussclonus.

Der Gang zeigt keine Besonderheiten.

Romberg'sches Phänomen vorhanden.

Sensibilität. Die Berührungsempfindung ist auf beiden Seiten an der Streck- und Beugeseite der Finger, der Hohlhand und dem Dorsum manus, sowie an der Hälfte des Unterarmes so erheblich herabgesetzt, dass Berührungen mit dem Finger und Nadelstiche häufig nicht unterschieden werden. Gegen den Oberarm zu nimmt diese Störung allmälig ab. Sonst am ganzen Körper normale tactile Sensibilität.

Schmerzempfindung an beiden Händen und Vorderarmen vollständig verloren gegangen, an den Oberarmen und den oberen Brustabschnitten erheblich herabgesetzt; sonst normal.

Das Vermögen kalt und warm zu unterscheiden ist an den Fingern, den Händen und Vorderarmen nicht vorhanden, an den Oberarmen gegenüber dem normalen herabgesetzt, am übrigen Körper normal.

Am Vorderarme (oberer Abschnitt) der Drucksinn für tiefe Theile gut erhalten (Gewichtsdifferenzen von 1 Gramm werden prompt unterschieden), während der Hautdrucksinn hochgradig herabgesetzt ist (es werden erst Differenzen von 150—200 Gramm [auf 0·25 □ *cm* Fläche] wahrgenommen.

Gefühl für passive Bewegungen im Ellbogen- und Schultergelenke erhalten, ebenso die Lagevorstellung der Glieder. Auch an den unteren Extremitäten die tiefe Sensibilität nicht wesentlich gestört.

Seit etwa einem Jahre Harnträufeln, mitunter Incontinentia alvi.

Sehr auffallend sind die trophischen Störungen. An den meisten Fingern fehlen die Endphalangen an mehreren auch die Mittel- und Endphalange. Die Haut der Finger ist verdickt, über den Gelenksbeugen schwielig. In der Hohlhand zahlreiche Schrunden und Risse. Die Nägel fehlen grösstentheils, die wenigen vorhandenen sind nur rudimentär entwickelt.

Das Skelet der Hände hat eine bedeutende Veränderung erfahren: Die Metacarpi und Grundphalangen sind besonders in der Gelenksgegend stark verdickt, vielleicht auch etwas verlängert, so dass die Hände ungemein plump und unförmlich aussehen. Die Grössenzunahme ist eine so bedeutende, dass die Hände der sonst zart gebauten Frau kräftige Männerhände an Umfang und Länge weit übertreffen Erst in letzter Zeit soll diese Grössenzunahme eingetreten sein; früher sollen auch die Hände klein gewesen sein.

XXII. Beobachtung.

24-jähriger Bauer. Seit einem Jahre Abnahme der Kraft des linken Armes und Kälteparästhesien in demselben. Seit Jahren verschluckt sich der Kranke leicht; seit mehreren Monaten Heiserkeit. Doppeltsehen. Linksseitige Ptosis. Linker Trigeminus afficirt, linksseitige Gaumenparese, linksseitige Recurrenslähmung, Erhöhte Pulsfrequenz. Skoliose. Keine Muskelatrophien. Linkes Bein schwach. Patellarreflex bedeutend erhöht. An der linken Thoraxhälfte, dem linken Arme und der rechten Hand Störungen der Sensibilität, besonders Schmerz- und Temperatursinn betreffend; eine analoge Sensibilitätsstörung am linken Beine.

Josef Fr., Bauer, 24 Jahre alt, aus Alt-Pöllarn, Niederösterreich.

Der Kranke wurde am 25. August 1894 von seinem Arzte an die III. medicinische Klinik behufs Stellung der Diagnose geschickt. Ich konnte bei der ambulatorischen Untersuchung folgende Punkte erheben.

Der in keiner Weise hereditär belastete Kranke bemerkt seit Mai vorigen Jahres eine allmälig sich einstellende, aber stetig zunehmende Schwäche des linken Armes, seit Herbst vorigen Jahres auch Schwäche des linken Beines. Gleichzeitig wurde auch das „Gefühl" in den Händen, besonders links ein anderes. Häufige Kälteparästhesien im linken Arme. Schon seit Jahren leidet Patient an häufigem Verschlucken. In letzter Zeit ist dasselbe viel häufiger eingetreten. Ostern d. J. wurde der Kranke plötzlich heiser ohne anderweitige vorausgegangene oder nachfolgende wesentliche Beschwerden Schon seit längerer Zeit — seit wann weiss Patient nicht anzugeben — sieht Patient doppelt, wenn er sich etwas mehr mit den Augen anstrengt.

Potus und Lues werden negirt. Ein schweres Trauma will Patient nie erlitten haben.

Stat. praes.: Herkulisch gebauter Mann. Befund der innern Organe negativ.

Die Pupillen sind gleich, reagiren prompt auf Licht und Accommodation.

Bulbusbewegungen nach allen Richtungen frei; gegenwärtig bestehen keine Doppelbilder.

Die linke Lidspalte ist bedeutend enger als die rechte. Ptosis des linken oberen Augenlides.

Gesichtsfeld nicht eingeschränkt.

Im Gebiete des 2. und 3. Trigeminusastes werden links Stiche stärker und schmerzhafter empfunden als rechts. Im Bereiche des Stirnastes keine Differenz. Temperatursinn im Gesichte normal. Localisationsvermögen gut. Schleimhautreflexe erhalten.

Portio minor trigemini functionirt gut.

Facialis wird beiderseits gleich innervirt.

Das Gehör ist gut.

Die Zunge wird gerade vorgestreckt, zittert nicht, Bewegungen frei.

Der Gaumen wird bei der Phonation links schlechter gehoben als rechts.

Laryngoskopischer Befund: Complete linksseitige Recurrenslähmung; das linke Stimmband steht bei Respiration wie Phonation vollkommen still. Das rechte Stimmband gut beweglich.

Sprache rauh und heiser.

Pulsfrequenz 108 (zu verschiedenen Zeiten untersucht). Herzaction regelmässig.

Skoliose der Brustwirbelsäule mit der Convexität nach links.

Die Musculatur des Rumpfes, des Schultergürtels und der oberen Extremitäten nahezu athletisch entwickelt, nirgends auch nur die Andeutung einer Atrophie. Active Bewegungen in allen Gelenken möglich, jedoch entspricht die Kraft des linken Armes keineswegs der Entwicklung der Musculatur.

Biceps- und Tricepsreflex links herabgesetzt, rechts erhalten.

Die Musculatur der Beine beiderseits sehr kräftig entwickelt, zeigt nirgends Atrophien. Das linke Bein ist erheblich schwächer als das rechte und ermüdet auch leicht, jedoch können noch alle Bewegungen mit demselben activ ausgeführt werden. Die Schwäche betrifft die ganze Musculatur des linken Beines in gleicher Weise.

Patellarreflex beiderseits, besonders links sehr erheblich gesteigert; mitunter Patellarclonus auslösbar. Andeutung von Fussclonus beiderseits.

Die Hautreflexe (Cremaster- und Bauchdeckenreflex) vorhanden.

Sensibilität: An der ganzen rechten Rumpfhälfte ist die Sensibilität in allen Qualitäten vollkommen intact.

An der linken Thoraxhälfte ist in den oberen Abschnitten die Sensibilität unversehrt. Von der Mamilla nach abwärts beginnt eine Zone mit verminderter Sensibilität; die Störnng betrifft sowohl die Tast-, als auch Schmerz- und Temperaturempfindung, insbesonders aber die beiden letzten Qualitäten. Sie ist vorne an der Bauchhaut in gleicher Intensität vorhanden und erstreckt sich nach rückwärts in einem breiten, bis an die Wirbelsäule reichenden, ununterbrochenen Gürtel. Die Glutäalgegend empfindet bereits wieder normal.

An der linken oberen Extremität ist am Oberarme die Sensibilität vollkommen normal, am Vorderarme eine geringe Herabsetzung der thermischen Sensibilität zu constatiren. An der linken Hand und den Fingern ist sowohl an der Dorsal-, als auch an der Palmarseite eine ausgesprochene Hypalgesie vorhanden, welche nur den Thenar verschont; vollständige Analgesie besteht nicht. Der Temperatursinn ist an

der ganzen linken Hand (auch am Thenar) so herabgesetzt, dass zumeist Eis und siedend heisses Wasser nicht unterschieden werden können. Die tactile Sensibilität, Ortssinn, stereognostischer Sinn intact, keine Störung des Muskelsinnes, oder Atonie.

An der rechten oberen Extremität ist die Sensibilität an dem Ober- und Vorderarme ungestört. An der Hand und insbesonders an den Fingern die Temperaturempfindung bei intacter Tast- und Schmerzempfindung erheblich herabgesetzt; manchmal wird sogar kalt als warm und umgekehrt empfunden. Sensibilität der tiefen Theile ungestört.

Untere Extremitäten. Am ganzen linken Oberschenkel werden kalte, wie warme Gegenstände schlechter empfunden wie rechts. Diese unterempfindliche Hautpartie geht in die hypästhetische der Bauchhaut ununterbrochen über. Sonst an den untern Extremitäten die Sensibilität in allen Qualitäten vollkommen normal.

Andeutung von Romberg'schem Phänomen.

Keine Blasen-Mastdarmstörungen.

Die Libido sexualis hat seit etwa einem halben Jahre stark abgenommen. Die Testikeln auf Druck wenig empfindlich, anscheinend links noch weniger als rechts.

Trophische Störungen der Haut und der Schweisssecretion fehlen. Der Kranke wird am linken Ohre leichter roth, als am rechten. (Im Zusammenhange mit dem Augenbefunde ist dies als Symptom einer Sympathicuslähmung aufzufassen.)

Keine Zeichen von Hysterie.

XXIII. Beobachtung.

36-jähriger Mann. Im Jahre 1886, nach einer heftigen Anstrengung Parese beider Beine, Blasen- und Mastdarmlähmung. Rückgang der ganzen Erscheinungen. Nach sechs Wochen neuerdings Parese der Beine, welche seither stets zugenommen hat. Seit zwei Jahren bemerkt der Kranke, dass er an den Beinen nur Kälte, nicht aber Wärme fühle. Spastische Parese beider Beine. Patellarclonus, Fussclonus, Verlust des Wärmesinnes an beiden Beinen und den unteren Brustabschnitten. Sonst Sensibilität intact. Oft spontane Zuckungen. Romberg'sches Phänomen.

Moise Kn., geb. 1858, verheirateter Privater. Wohnort: Jassy, Rumänien. Keinerlei hereditäre Belastung nachweisbar, die beiden Kinder des Patienten sind gesund. Potus und Lues negirt. Im 10. Lebensjahre fiel Patient nieder und zog sich eine Verletzung am Kopfe zu, an der er 5 Monate laborirte. Sonst soll Patient bis zu seinem 28. Lebensjahre stets gesund gewesen sein. Im Jahre 1886 soll sich der rechte Fuss im Kniegelenke, ohne dass Schmerzen vorhergegangen, plötzlich contrahirt haben. Dies ging auf ärztliche Behandlung hin in 3 Wochen wieder zurück. Ein Jahr darauf bildete sich in der Nähe des Afters eine Geschwulst, die auf Einreibungen mit einer Salbe sich wieder zurückbildete. Im Jahre 1888 holte Patient ein Fass aus dem Keller, und soll er infolge der Anstrengung heftige Kreuzschmerzen bekommen haben. Diese verschwanden auf spirituöse Einreibungen hin, doch verspürte Patient drei Tage später ein Ameisenlaufen in beiden Beinen und in den nächsten Tagen konnte Patient die Füsse nicht bewegen und der Stuhl war angehalten. Nach 4 Wochen besserte sich der Zustand bedeutend und Patient wurde bald vollständig gesund, nur blieb ein Kältegefühl in den Beinen zurück. Nach 6 Wochen trat neuerdings vollständige Lähmung der unteren Extremitäten ein, und Patient musste durch 4 Monate hindurch das Bett hüten. Seit dieser Zeit besteht eine Schwäche in den unteren Extremitäten.

Status nervosus von 17. August 1894. Intelligenz. Sprache, Gedächtnis gut. Gang ausgesprochen spastisch-paretisch. Patient kann die Füsse nicht vom Boden erheben. Urinlassen erschwert, Patient muss stark pressen. In den letzten Tagen wiederholter Tenesmus.

Gehirnnerven:

II. Pupillen gleich weit, reagiren prompt auf Licht, consensuell, auf Accommodation und Convergenz.

III., IV., VI. Augenbewegungen nach allen Richtungen vollkommen frei. Keine Doppelbilder.

V. Sensibilität im Gesicht in allen Qualitäten intact.

Motor. trigeminus beiderseits gut.

VII. Mund- und Stirnfacial. beiderseits gleich gut innervirt. Es besteht mechan. Ueberregbarkeit (Chvostek'sches Phänomen).

VIII. Gehör gut.

XII. Zunge gerade vorgestreckt, zittert leicht, Zungenbewegungen frei.

Obere Extremitäten:

Musculatur gut erhalten, keine Atrophien. Bewegungen in allen Gelenken im vollen Umfange möglich. Leichte Berührungen werden gut gefühlt, erkannt und richtig localisirt; Stiche überall schmerzhaft empfunden; geringe Temperaturunterschiede werden überall richtig erkannt. Lagevorstellung und Gefühl für passive Bewegungen intact. Sehnen und Periostreflexe ziemlich bedeutend gesteigert.

Rumpf:

Musculatur gut entwickelt. Sensibilität für alle Qualitäten bis zum Nabel normal; vom Nabel abwärts ist der Temperatursinn für Wärme abgeschwächt, Bauchdecken- und Cremasterreflex herabgesetzt.

Untere Extremitäten:

Musculatur kräftig entwickelt; nirgends Atrophien. Bewegungen in allen Gelenken möglich, doch erfolgen active Bewegungen mit nur sehr geringer Kraft.

Tastempfindung an den Oberschenkeln beiderseits bedeutend vermindert. Localisation an der unteren Extremität durchwegs intact, ebenso Schmerzempfindung. Gefühl für passive und active Bewegungen, ebenso Lagevorstellung, intact.

An den Oberschenkeln werden grobe Temperaturunterschiede richtig erkannt, jedoch scheinen — besonders links — selbst ziemlich bedeutende Wärmedifferenzen nicht zur Wahrnehmung zu gelangen. Nach eigener Angabe fühlt der Kranke Kälte sofort gut. Wärme jedoch nicht so gut. Am rechten Unterschenkel ist der Temperatursinn hochgradig gestört, so dass Eprouvetten, die mit kaltem Wasser gefüllt sind, die Empfindung von „heiss" hervorrufen, während warmes Wasser als kalt angegeben wird. Am Fussrücken und an den Zehen werden Temperaturdifferenzen von 20—30° nicht mit Sicherheit unterschieden.

Am linken Unterschenkel und Fusse ist das Gefühl für Kälte durchwegs gut erhalten, doch gelangt Wärme erst verspätet zur Wahrnehmung, und werden verschiedene Wärmegrade zumeist nicht differenzirt.

Patellarreflexe beiderseits hochgradig gesteigert. Beiderseits besteht Fussclonus.

Fusssohlenkitzelreflex intact.

Oft spontane Zuckungen in der unteren Extremität. Romberg's Phänomen vorhanden.

XXIV. Beobachtung.

16-jähriger Arbeiter. Seit 3 Jahren nach einem schweren Trauma Beginn der Erkrankung. Schmerzlose Verbrennungen. Oft spontane Blasenbildungen. An beiden Händen Muskelatrophien mit beginnender Contractur. Fibrilläre Zuckungen. Oefters Krämpfe in den obern Extremitäten. An den Vorderarmen und den Händen ist die oberflächliche, wie tiefe Sensibilität mit besonderer Betheiligung des Schmerz- und Temperatursinnes herabgesetzt. Vasomotorische Störungen. Patellarreflexe erhöht. Herabsetzung der Schmerz- und Temperaturempfindung am linken Beine.

Karl L., 16 Jahre, kath. ledig, Hilfsarbeiter; geb. in Wien.

Mutter starb an Darmblutungen; sie war herzleidend und sehr jähzornig. Vater und 3 Geschwister leben und sind gesund. Weder Patient, noch eines seiner Geschwister haben je an Fraisen gelitten. Eine hereditäre Belastung des Nervensystems nicht nachweisbar.

Der sehr intelligente Patient gibt an, als Kind Rachitis und die „schwarzen Blattern" überstanden zu haben, sonst sei er immer gesund gewesen; er sei nie sehr empfindlich und nie kitzlich gewesen. Im Herbst 1891 — Sommer 1892 war Patient in einem Gestüt (Kapotacz bei Neu-Pest) bedienstet. Im November 1891 stürzte Patient von einem Pferde, fiel auf das Hinterhaupt und blieb 10 Minuten lang bewusstlos. In dem darauf folgenden sehr harten Winter erfror und „verdarb" er sich angeblich die Hände. Im Jänner 1892 bemerkte er, dass er „kein rechtes Gefühl" in den Händen habe; er — der im December noch schön schreiben konnte — konnte im Jänner nur mehr schlecht schreiben, auch konnte er die Schaufel nicht mehr recht in der Hand halten; es wurde ihm schwierig, den Daumen dem 5. Finger zu opponiren, oder denselben in eine von dem 4. Finger gebildete Mulde zu legen. Ende Jänner,

anfang Februar bemerkte Patient, dass er kalt und warm mit den Händen nicht mehr unterscheiden könne, nur die stärksten Hitzegrade empfand er noch. Wenn Patient die Hände in kaltes Wasser steckte, wurden sie sehr roth, er kann dann keine Faust machen und, wenn er die geballte Faust ins Wasser gesteckt, dieselbe nicht öffnen. Im April dieses Jahres stürzte im Zimmer des Patienten ein dunkelroth glühender, eiserner Ofen um; Patient stellte den Ofen mit den blossen Händen wieder auf. Als er den Ofen berührte, habe es gezischt, doch habe er dabei keinen Schmerz empfunden; erst als er das Zimmer verliess, merkte er, dass er sich die Hand verbrannt habe. Auch die Heilung verursachte ihm keine Schmerzen.

Patient gibt an, öfters Kälte-Parästhesien in der linken Hand und dem linken Vorderarm zu haben.

Seit Winter 1891/92 spürt Patient es nicht, wenn er sich in die Hände schneidet oder sticht; auch sollen sich öfters Blasen zwischen den Fingern bilden — ohne jede äussere Veranlassung, — bis zu Pfennig-Grösse. Patient reisst dann die oberflächliche Haut ab, und es bilden sich runde, flache Narben.

Diese Zustände an den Händen verschlimmerten sich immer mehr und mehr und stiegen an den Armen bis zum Ellbogengelenke aufwärts.

Im Gesicht und der Mundhöhle empfindet Patient angeblich normal: er gibt an, er habe sich Ende Juli 1894 einmal die Zunge an zu heisser Suppe verbrannt, er habe dieselbe zwar nicht ausgespuckt, doch habe sie ihm heftigen Schmerz verursacht. Auch sein Geruch- und Geschmacksinn habe sich nicht verändert. Seine Stimme soll in letzter Zeit höher geworden sein, er könne jetzt nicht mehr so singen wie früher.

Die Speichelsecretion soll jetzt reichlicher sein als früher.

Patient hat nie Blasen- und Mastdarmstörungen gehabt.

Am 8. April d. J. verliess Patient Wien und ging zu Fuss nach Bremen. Bei Coblenz brach er sich bei einem Sturz eine Rippe; er ging trotz der heftigen Schmerzen bis Köln, wo er 14 Tage im Spital lag. 3 Tage nach dem Verlassen des Spitals „überging“ er sich den Fuss. Der Schmerz besserte sich, trat aber um den ersten September wieder auf; er war zu Fuss wieder bis München gegangen, wurde von dort per Bahn nach Wien befördert. — Kein Potus, Keine Lues.

Status vervosus: Patient ist für sein Alter gut entwickelt, von ziemlich kräftigem Körperbau. Die interne Untersuchung ergibt nichts Abnormales. Sprache normal, etwas zögernd. — Puls 60.

Gehirnnerven:

II. Pupillen gleich, reagiren prompt auf Licht, Accommodation und consensuell. Fundus normal, Gesichtsfeld nicht eingeschränkt.

III, IV. VI. Augenbewegungen frei.

V. Tast-, Schmerz-, Temperatursinn im Gesichte und auch in der Mundhöhle intact.

Motor. trigemin. beiderseits gleich gut.

VII. Facialis beiderseits gleich gut innervirt.

VIII. Gehör gut.

IX. X. XI. Gaumen beiderseits gleich gut gehoben; Uvula- und Rachenreflex vorhanden. Kehlkopfbefund bis auf eine leichte Internusparese beiderseits normal.

XII. Zunge grade vorgestreckt, zittert nicht; Bewegungen frei.

Schultergürtel und obere Extremität:

Im Bereich des Schultergürtels keine auffallende Atrophie, vielleicht die linke fossa supraspinata etwas eingesunken. Die Musculatur der Ober- und Vorderarme ziemlich kräftig entwickelt.

Auffallende Atrophien der kleinen Handmuskeln. musc. interossei I. beiderseits nahezu vollständig geschwunden. Thenar und Antithenar beiderseits sehr hochgradig abgemagert.

An der rechten Hand können die Finger nicht mehr vollständig gestreckt werden, — beginnende Contracturen. Die gespannten Sehnen springen in die Hohlhand vor. Die Spreizung der Finger geschieht nur unvollkommen und mit nur sehr geringer Kraft, ebenso die Adduction. Die Finger können gut zur Faust geballt werden. Die Adduction des Daumens erfolgt mit nur sehr geringer Kraft, ebenso die Abduction Die Opposition ist sehr eingeschränkt. Die Opposition gegen den 5. Finger nahezu unmöglich.

Palmar-, Dorsal-, Ulnar-Radialflexion im rechten Handgelenke mit guter Kraft möglich, ebenso sämmtliche Bewegungen im Schulter- und Ellbogengelenke gut

möglich, mit voller Kraft; nur die Rückwärtsbewegung im (rechten) Schultergelenke ist einigermassen eingeschränkt, und treten dabei leicht Krämpfe in den Flexoren der Finger auf. Oefters auftretende fibrilläre Zuckungen im rechten Musc. triceps und im rechten interosseus I.

An der linken Hand sind dieselben Atrophien wie rechts; doch gelingt die Spreizung der Finger noch schwächer als rechts, Adduction und Abduction des Daumens besser, Opposition ebenso schlecht wie rechts — Dorsalflexion im Handgelenke mit sehr geringer Kraft möglich.

Palmarflexion, Pro- und Supination, ebenso sämmtliche Bewegungen im Ellbogen- und Schultergelenke der kräftigen Musculatur entsprechend nach allen Richtungen möglich.

Oefters treten Krämpfe in der obern Extremität auf.

Tastsinn rechts an der Schulterwölbung, am Oberarm und dem obern Drittel des Vorderarmes normal, in den untern 2 Dritteln des Vorderarmes und der Hand erheblich herabgesetzt. Die Localisation erfolgt in der Regel richtig. Stereognost. Sinn ziemlich gut.

Links Tastempfindung am Oberarm vollständig intact, am Vorderarm erheblich herabgesetzt, ebenso an der Hand. Localisation unsicher. Stereognostischer Sinn ziemlich gut.

Schmerzsinn rechts am Oberarm vollständig erhalten, am Vorderarm an den obern Abschnitten herabgesetzt, weiter nach abwärts der Vorderarm und die ganze Hand und Finger vollständig analgetisch bis auf die Fingerkuppen, an welchen hochgradige Hypalgesie besteht.

Links am Oberarm Hypalgesie, die sich am Vorderarm zu completer Analgesie steigert. Hand, Finger und Fingerkuppen complet analgetisch.

Temperatursinn rechts am Oberarm, Vorderarm und der Dorsalseite der Hand bedeutend herabgesetzt; in der Hohlhand, der Palmar- und Dorsalseite der Finger erloschen.

Links Abstumpfung des Temperatursinns am Oberarm, die sich am Vorderarm verstärkt, bis an der Hand der Temperatursinn vollständig erloschen ist.

Lagevorstellung und Gefühl für passive Bewegungen (letzteres weniger als erstere) herabgesetzt in den Daumengelenken, den Fingergelenken beiderseits desgleichen auch im Handgelenke beiderseits und der Ellbogengelenke beiderseits. Im Schultergelenke beiderseits Lagevorstellung und Gefühl für passive Bewegungen intact. Beklopfen des olecranon mit Eisen, sowie der Vorderarmknochen beiderseits nicht schmerzhaft.

Keine trophischen Störungen an den Nägeln; mehrere sich abschilfernde Stellen an der Haut der Palma beiderseits. Es sollen sich öfters, besonders zwischen den Fingern ohne äussere Veranlassung Blasen bilden — bis zu Pfenniggrösse. Patient reisst dann die Haut derselben ab und es bilden sich dann vertiefte Stellen. Die Heilung dauert 2—3 Wochen.

Die Hände werden in der Kälte sehr leicht blauroth.

Triceps-, Biceps-, Periostreflexe links erloschen; rechts andeutungsweise erhalten.

Rumpf:

Im untern Theile der Brustwirbelsäule leichte Skoliose, mit der Convexität nach rechts.

Berührung durchwegs richtig gefühlt und localisirt. Schmerz- und Temperatursinn intact.

Nach Nadelstichen auf Brust und Armen entstehen zuerst Röthungen, dann Quaddeln, ähnlich denen nach Flohstichen.

Cremasterreflex beiderseits vorhanden, Hodendruck schmerzhaft. Bauchdeckenreflex nicht vorhanden (ebensowenig Fusssohlenkitzelreflex.)

Untere Extremitäten:

Musculatur ziemlich kräftig entwickelt, zeigt keinerlei Atrophien. Bewegungen in allen Gelenken in vollem Umfange mit entsprechender Kraft möglich. — Linkes Bein zeigt schwächere Musculatur als rechtes.

Berührung an beiden untern Extremitäten überall gut empfunden und richtig localisirt. Schmerzempfindung am rechten Bein und Fuss vollkommen erhalten; links im Vergleich zu rechts herabgesetzt.

Temperatursinn rechts anscheinend intact, links herabgesetzt, anscheinend besonders für warm: so dass „heiss“ nur als warm empfunden wird.

Lagevorstellung in allen Gelenken intact. Patellarsehnenreflex beiderseits erhöht; beiderseits Fussclonus. Fusssohlenkitzelreflex erloschen.

Kein Romberg.

XXV. Beobachtung.

24-jähriger Taglöhner. Schwere trophische Veränderungen der rechten Hand. Cheiromegaelie. Gesteigerte Patellarreflexe.

Franz B., 24 Jahre alt; katholisch, ledig. Taglöhner, geb. in Eberweiss, N.-Oe. Vater und Mutter des Patienten ebenso wie 2 Geschwister starben an unbekannten Krankheiten, eine Schwester lebt und ist gesund. Mit 6 Jahren erkrankte Patient an Blattern, nach der Genesung soll er erblindet sein, nach 6-monatlicher Spitalsbehandlung erlangte er sein Sehvermögen wieder.

Vor 3 Jahren begann sein jetziges Leiden damit, dass die Haut an dem rechten Handgelenke an der Palmarseite Sprünge und Risse bekam, die nach einiger Zeit wieder zuheilten, aber immer wieder von Neuem auftraten.

Schmerzen hat Patient, obwohl er stets arbeitete, dadurch nicht empfunden.

Patient bemerkt, dass seit einem Jahre die rechte Hand (aber auch die linke in geringerem Grade) grösser wird und die Finger sich verkrümmen. Seit mehreren Monaten schwitzt Patient an der rechten Seite leichter als an der linken. Manchmal soll die rechte Hand aufschwellen.

Vor 2 Jahren hatte Patient eine grosse offene Wunde am Rücken, über der rechten scapula, doch fühlte er von derselben gar nichts, und musste ihm erst von anderen mitgetheilt werden, dass er überhaupt eine Wunde habe.

Potus, Lues, Abusus nicotini negirt.

Von einem Trauma weiss Patient nichts anzugeben. Patient suchte wegen der fortwährenden Wunden an seiner rechten Hand die chirurgische Klinik auf, von wo er hierher transferirt wurde.

Gehirnnerven: Status praesens vom 10. October 1894.

I. Geruch normal.

II. Fundus rechts normal, links durch Hornhautnarben verdeckt. Auch rechts Hornhautnarben. Pupillen reagiren prompt.

III. IV. VI. Augenbewegungen frei.

V. Tastempfindung beiderseits gleich.

I und III. Ast. Rechts hypalgetisch im Vergleich zu Links. Links wird warm als wärmer, Rechts aber kalt als kälter empfunden als auf der entgegengesetzten Seite.

Motor. trigem. gut.

VII. Mund- und Stirnfacialis beiderseits gleich gut innervirt.

VIII. Gehör gut.

IX. X. XI. Kehlkopfbewegungen frei.

Im Kehlkopf nichts abnormes. Kein Verschlucken.

Geschmack angeblich normal.

XII. Zunge gerade vorgestreckt, zittert nicht, Bewegungen frei.

Thorax und obere Extremitäten:

Rechte Schulter vielleicht etwas nach vorn gesunken; rechte scapula steht von der Wirbelsäule weiter ab als die linke. Deutliche Atrophien im Bereich der Schultergürtelmusculatur jedoch nicht wahrnehmbar.

Ueber der rechten scapula eine etwa handtellergrosse, rothbraune, gestrickte Narbe, daneben eine kreuzergrosse, etwas hypertrophische Narbe, an der Streckseite des Oberarmes rechts eine ebenso grosse, nicht hypertrophische Narbe. Schon seit mehreren Jahren ist der rechte Arm schwächer als der linke. Sämmtliche active Bewegungen der Arme im Schultergelenk beiderseits gut möglich.

Im Ellbogengelenk Bewegungen (Streckung und Beugung) gut möglich, jedoch rechts mit viel geringerer Kraft, als es der Musculatur, die gut entwickelt ist, entspricht. Pro- und Supination gut, ebenso Dorsal- und Palmarflexion im Handgelenke.

Die Finger der rechten Hand stehen in angedeuteter Krallenstellung; sie können nur wenig in den Metacarpophalangeal- und den Interphalangealgelenken bewegt werden, eine vollkommene Streckung ist unmöglich.

Die rechte Hand ist mächtig aufgetrieben, sehr viel breiter als die linke, die Finger der rechten Hand sowohl in den Weichtheilen als auch insbesondere in den knöchernen Theilen ausserordentlich verdickt, die Nägel zum Theil abgeschunden, schilfernd, sehr breit; der Zeigefingernagel sehr klein, rudimentär, wie ein Papageienschnabel gekrümmt.

Die Haut der vola ausserordentlich verdickt, ebenso die an der Palmarseite der Finger; am Thenar noch ausserdem eine mächtige Verdickung der Haut.

An der vola manus mehrere bis $^1/_2$ *cm* tiefe Schrunden, die eine etwa 3 *cm* lang, die andere — zwischen Daumen und Zeigefinger etwa — 4 *cm* lang. An der Endphalange des Daumens eine sehr tiefe Schrunde, wodurch dieselbe geradezu abgekuppt erscheint.

Linke Hand zeigt an der Volarfläche etwas ungewöhnlich stark verdickte Epidermis, sonst normale Verhältnisse.

Tastsinn am ganzen Körper vollkommen intact.

Schmerzsinn ist an der ganzen linken Extremität intact, an der rechten Hand lässt sich der Schmerzsinn in Folge der so hochgradig verdickten Epidermis nicht genau prüfen, doch scheint auch an den Stellen mit normaler Haut eine ganz unbedeutende Herabsetzung im Vergleich zu Links zu bestehen.

An der Brust und an der linken Seite des Rückens Schmerzsinn vollkommen intact; an der rechten Seite ist eine bis zum Angul. scapulae herabreichende Zone, welche aber nicht ganz bis zur Wirbelsäule reicht, in geringem Grade hypalgetisch, doch werden auch hier leichte Stiche schmerzhaft empfunden.

In der Achselhöhle und unterhalb des Angul. scapulae ist der Schmerzsinn intact.

Temperatursinn: An der linken Körperhälfte Temperatursinn vollkommen intact. An der rechten Hand und Unterarm wird Eis bald als „warm", bald als „kühl" angegeben. Oft wird Eis als warm, heisses Wasser als kalt empfunden; dann wieder wird kein Unterschied zwischen beiden gespürt.

Auch am Oberarm wird warm oft als kalt, kalt als warm empfunden. An der rechten Brustseite wird warm und kalt oft für gleich gehalten, oft wieder miteinander verwechselt, oft jedoch wieder werden richtige Angaben gemacht; doch ist auch bei richtigen Angaben die rechte Seite gegen die linke hypalgetisch.

Doch nehmen die Störungen von oben nach unten zu allmälig ab und von der 5. Rippe an ist die Temperaturempfindung intact.

Am Rücken rechts dieselben Störungen des Temperatursinnes wie an der Brust, grobe Differenzen werden nicht erkannt, kalt und warm miteinander verwechselt; vom angul. scapulae an nach abwärts Temperatursinn intact.

Am Bauche und den unteren Partien des Rückens, sowie an den unteren Extremitäten Sensibilität vollkommen intact.

Geringe Parese der Beine. Musculatur derselben gut entwickelt.

Biceps-, Triceps-, Periostreflexe beiderseits etwas gesteigert. Patellarsehnenreflexe beiderseits excessiv gesteigert, Fussclonus.

Keine Blasen- oder Mastdarmstörungen.

Im Harn kein Albumen, kein Saccharum, etwas Indican.

Puls normal.

XXVI. Beobachtung.

Aeltere Frau mit Muskelatrophien und Deformitäten an den Händen. Der Obducent vermuthete aus diesem Befunde Syringomyelie. Die Obduction ergab eine ausgedehnte Syringomyelie.

Das in Nachfolgendem beschriebene Rückenmark entstammt dem Leichnam einer älteren Frau, welche im hiesigen pathologisch-anatomischen Institute zur Obduction gelangte. Die Frau soll durch viele Jahre hindurch an „chronischem Gelenksrheumatismus" gelitten haben.

Hochgradige Muskelatrophien an den Händen im Vereine mit Contracturen und sehr bedeutenden Verstümmelungen an den Fingern lenkten den Verdacht des Obducenten Dr. Ewald noch vor Eröffnung des Wirbelcanals auf Syringomyelie. In der That fand sich im Rückenmarke eine zumeist central gelegene von einer glatten Wandung ausgekleidete Höhle vor, welche vom untern Brustmarke bis zum obern Halsmarke in wechselnder Grösse reichte.

Die mikroskopische Untersuchung (10 verschiedene Höhen) lieferte folgendes Ergebnis:

Schnitte, welche durch das untere Brustmark unmittelbar unterhalb jener Stelle geführt werden, an welcher die Höhle erscheint, lassen bereits im mikroskopischen Bilde die die Höhlenbildung vorbereitenden Veränderungen wahrnehmen: Der grösste Theil der grauen Substanz ist verschwunden und durch ein neugebildetes Gewebe ersetzt, welches seine grösste Mächtigkeit in der Gegend des Centralcanals erreicht. Das neugebildete Gewebe hebt sich schon makroskopisch besonders an Pal-Präparaten durch seine differente Färbung scharf ab, man sieht in der Mitte des Präparates einen ziemlich umfangreichen, ganz hellen, nahezu kreisförmigen Fleck

welcher von der schwarzgrau gefärbten, weissen Substanz umgeben ist. Die mikroskopische Betrachtung lehrt aber, dass die Begrenzung eine keineswegs so scharfe ist, dass vielmehr das neugebildete Gewebe allenthalben in die benachbarte Substanz Ausläufer entsendet, welche immer schmäler werdend, sich allmälig zwischen den Nervenfasern verlieren. Diese Fortsätze des neugebildeten Gewebes gehen entweder arkadenförmig in schön geschwungenen Bögen und in relativ weiten Entfernungen in radialer Richtung ab und sind dann ziemlich mächtig entwickelt; oder es zweigen zahlreiche, sehr zarte, annähernd parallel verlaufende Verästelungen in einer kleinen Strecke ab und endigen nach kurzem Verlaufe zwischen den Nervenfasern der weissen Substanz.

Das neugebildete Gewebe selbst ist bis auf die centralen Abschnitte ziemlich gleichmässig gebaut und besteht aus einem dichten Filzwerke von Kernen und Fasern. Die mehr peripher gelegenen Abschnitte sind kernreicher, die mehr centralen Theile sind faserreicher und lassen ein Zurücktreten der Kerne erkennen. Nur an einigen Stellen findet man noch Bündel von 6—8 Nervenfasern verlaufen, welche von dem sie umgebenden Gewebe nahezu erdrückt werden. Eine Veränderung an diesen Nervenfasern selbst, wie Auftreibung des Axencylinders oder Auftreten von Markballenbildung ist nirgends wahrzunehmen.

In den centralen Partien ist eine auffällige Lockerung des Gewebes wahrzunehmen. An Stelle des dichten Filzes tritt ein zuerst ziemlich feinmaschiges, später grobmaschiges Gewebe. Die Lücken, welche anscheinend von etwas fetzigem, faserigen Gliagewebe umschlossen werden, nehmen gegen das Centrum an Grösse zu, ohne dass an einer Stelle eine grössere Höhle sichtbar wäre. Einige der am meisten central gelegenen Maschen dieses Netzwerkes sind mit frisch extravasirtem Blute erfüllt, die Form der rothen Blutkörperchen ist vollkommen wohl erhalten.

Neben diesem grösseren, rareficirten Bezirke liegen mehrere kleinere, durch anscheinend unveränderte Massen getrennte, in welchen sich ganz ähnliche Veränderungen vollziehen. Die betreffenden Regionen — eine derselben liegt nahe der Peripherie der Neubildung in der Gegend eines Hinterhornes — haben ein bedeutend helleres Aussehen als die Umgebung und lassen den faserigen Bau des Gewebes gut erkennen.

Die Neubildung ist reich an Gefässen; dieselben sind nur zum kleineren Theile von normalem Aussehen. Die Mehrzahl zeigt Veränderungen, sowohl was Kaliber als auch was Bau anbelangt. Selbst ziemlich mächtige Gefässe — und es gibt deren nicht wenige — haben zumeist nur ein enges Lumen in Folge einer ziemlich beträchtlichen Entwicklung der Intima und Media, weitaus die auffälligsten Veränderungen sind aber an der Adventitia. Dieselbe ist oft ausserordentlich verdickt, so dass sie öfters mächtiger als das ganze übrige Gefäss erscheint. In die Gefässscheiden von zwei oder drei Gefässen, welche in der Gegend der hintern Peripherie des neugebildeten Gewebes liegen, sind hyaline Ablagerungen gesetzt worden.

Das neugebildete Gewebe selbst nimmt die Gegend der grauen Commissur, des grössten Theiles der Vorderhörner, des Kopfes der Hinterhörner und des ventralsten Theiles der Hinterstränge ein. Die Ganglienzellen der Vorderhörner sind zum grossen Theile zu Grunde gegangen, einige wohlerhaltene mit schönen Kernen sichtbar, einige geschrumpft und pigmentirt.

Die Clarke'schen Säulen erscheinen etwas verdrängt, jedoch sind nicht nur die Ganglienzellen erhalten, sondern auch das feine Fasernetz derselben nicht tangirt.

Die vordere weisse Comissur ist wohlerhalten. Die Pyramidenseitenstrangbahn beiderseits ziemlich stark degenerirt. Die übrige weisse Substanz ist wohlerhalten.

Der Centralcanal ist in der Neubildung aufgegangen und nicht einmal in Andeutung sichtbar.

Die Pia mater ist nicht unerheblich verdickt, kernreich; mehrere in der Pia verlaufende Gefässe weisen Infiltration der Gefässscheiden und Verdickung der Wandung auf. (Leptomeningitis.)

Einige Millimeter höher ist bereits das Bild ein wesentlich anderes.

Inmitten des neugebildeten Gewebes ist nunmehr eine grössere Lücke bemerkbar. Diese Lücke, welche ziemlich central gelegen ist, ist von einer Wand umgeben, welche keinerlei Hohlräume aufweist, auch kein Faserwerk in die grosse, central gelegene Höhle entsendet. Die Wand der Höhle lässt deutlich eine Schichtung erkennen, welche auch bei Karminfärbung durch verschiedene Farbennuancen hervortritt. Die innere, schmälere Schicht ist heller gefärbt; sie besteht zum weitaus grössten Theile aus feinen, welligen, zumeist parallel verlaufenden Fasern welche sich von der mehr peripher gelegenen Schichte scharf abheben. Diese Schichte ist

überall annähernd gleich dick und umkleidet die ganze Höhle, von welcher sie durch einen scharfen Rand geschieden ist. Nur in den seitlichen Ausbuchtungen der Höhle ist sie dicker. Stellenweise trägt sie an manchen Präparaten (im Ganzen dreimal unter 60 Schnitten aus dieser Höhe) Cylinderepithel, welches seinem Aussehen nach als Centralcanalepithel anzusprechen ist. Dieses Epithel ist stets nur an einer kurzen Strecke der Wand vorhanden, immerhin aber nimmt es eine viel grössere Längenausdehnung ein, als einem normalen Centralcanale zukommen würde. Die innere faserreiche Schichte ist relativ kernarm, nirgends ist eine grössere Anhäufung von Kernen vorhanden. Sie hat nur vereinzelte, kleine Gefässe. Stellenweise und das besonders in den seitlich gelegenen Partieen ist der parallele Verlauf der Fasern unterbrochen durch Faserbündel, welche von der peripheren Schichte ausgehend die am weitesten peripher gelegenen Abschnitte der Faserschichte in senkrechter Richtung durchsetzen und sich dann fächerförmig aufblätternd in den central gelegenen Faserzügen verlieren.

Weitaus die Hauptmasse des neugebildeten Gewebes macht aber die Aussenschichte aus, welche aus einem kaum entwirrbaren Convolut feiner Fasern und Kerne besteht. Im Allgemeinen findet man in den am meisten peripher gelegenen Stellen auch die meisten Kerne; dieselben sind aber keineswegs gleichmässig vertheilt, vielmehr findet man mehrfach besonders mächtig entwickelte Kernhaufen, welche öfters wirbelartig angeordnet sind. In diesem Abschnitte verlaufen ziemlich zahlreiche, zum Theile in den Wandungen veränderte Gefässe. Von der ursprünglich vorhanden gewesenen nervösen Substanz finden sich nur sehr spärliche Reste, ganz vereinzelte Nervenfasern, welche durch das neugebildete Gewebe ziehen. Die Ausläufer, welche von dem neugebildeten Gewebe in die benachbarte weisse und graue Substanz ausstrahlen sind hier noch viel stärker entwickelt und erstrecken sich stellenweise bis zu der Peripherie des Rückenmarkes. Besonders mächtig entwickelt sind Fortsätze, welche in den Hinterhörnern verlaufen und einer, der die Gegend des ventralen Hinterstrangfeldes einnehmend mit seiner Spitze in der Fissura posterior endet. Sowohl in der Kern-, als auch der Faserschichte sieht man kleine Hämorrhagieen, welche sich zumeist in der Nähe von Gefässen befinden. Eine grössere Blutung scheint in den Rückenmarkscanal erfolgt zu sein, denn man sieht an der Wand der Höhle überall reichliche rothe Blutkörperchen, jedoch ist nirgends die Menge des Blutes eine so bedeutende, dass das Lumen des Canals wesentlich eingeengt würde.

Die Vorderhörner sind in dieser Höhe nahezu unversehrt, die Ganglienzellen normal.

Die Pyramidenseitenstrangbahnen, wie auch tiefer, leicht degenerirt, sonst ist die weisse Substanz normal.

Von diesem soeben geschilderten Verhalten gibt es auch einige kleine Abweichungen. Es gehen nämlich beiderseits von den seitlichen Winkeln des Hohlraumes aus derbe, solide, ziemlich zellreiche Zapfen in das Innere des Canals, und endigen nach kurzem Verlaufe. Weiters ist an der Innenschichte an einigen Präparaten in den seitlichen Ausbuchtungen der Höhle eine eigenthümliche Anordnung bemerkbar, welche wir an höhern Präparaten noch in viel ausgedehnterem Masse wiederfinden. Es springen nämlich in das Innere des Hohlraumes warzenförmige Erhabenheiten vor, welche ganz das Aussehen von Papillen darbieten.

Schnitte aus dem mittleren Brustmarke lassen erkennen, dass die mächtige centrale Gliawucherung im Wesentlichen dasselbe Aussehen und den gleichen Aufbau darbietet, als im untern Brustmarke. Die Höhle ist in dieser Höhe quer gestellt, durchwegs von der glatten, kernarmen Faserschichte ausgekleidet, welches in einigen Präparaten an einer den Pyramidenseitenstrangbahnen zu gelegenen Stelle mit einer zusammenhängenden Lage mehrschichtige Cylinderepithelzellen trägt. Papillenartige Hervorragungen sind in diesen Schnitten nicht zu sehen, jedoch treten von der Seite her beiderseits grosse, kugelförmige Gebilde, welche zum grössten Theile aus dichtgedrängten Kernen und Gliafasern, zum kleineren aus vereinzelten Nervenfasern bestehen, in das Innere des Canals vor, die glatte Faserschichte vorwölbend. Blutgefässe sind in ziemlich grosser Zahl in der äussern Schichte vorhanden und sind derart angeordnet, dass ihre Querschnitte immer annähernd gleich weit vom Canale entfernt, sichtbar werden. Durch die Anordnung der Kerne, welche sich in Haufen und Zügen um die Gefässe gruppiren, und dieselben in Bogen umgeben, welche gegen die centralen Stellen ihre Convexität wenden, während sie nach der Peripherie zu offen sind, kommt ein zierlicher, arkadenförmiger Bau der neugebildeten Substanz zu Stande.

Die Abgrenzung gegenüber dem andern Gewebe ist jetzt zumeist eine viel schärfere, man sieht an vielen Stellen die Neubildung sich vollkommen scharf von dem angrenzenden, kaum veränderten Nervengewebe abheben. An andern Stellen ist allerdings wieder ein Uebergang bemerkbar; besonders ist dies der Fall an den Seiten- und Hintersträngen. In beiden Systemen sind auf- resp. absteigende Degenerationen mässigen Grades entwickelt, welche in den Seitensträngen so ziemlich das ganze Gebiet der Pyramidenbahnen, in den Hintersträngen aber nur das der innersten Abschnitte der Goll'schen Stränge occupiren. Die secundäre Gliawucherung der degenerirten Abschnitte geht ohne scharfe Grenze in das bei weitem dichteren Gewebe der Neubildung über.

Ausser den früher erwähnten Stellen mit Centralcanalepithel, welches nur an mehreren Schnitten zu sehen war, ist vom Centralcanal nichts zu sehen.

Die Vorderhörner sind vollkommen unversehrt und setzen sich sehr scharf gegen das neugebildete Gewebe ab. Ihre Ganglienzellen sind von normalem Aussehen.

Es besteht auch in dieser Höhe eine leichte Leptomeningitis.

In den höheren Abschnitten des Rückenmarkes ist zusammenfassend folgendes zu bemerken:

Die Höhle nimmt stets die centralen Abschnitte des Rückenmarkes bei sehr wechselnder Grösse des Lumens ein. Im oberen Brustmarke wird sie ziemlich enge und klein, bald darauf aber — in der Cervicalanschwellung — ausserordentlich stark entwickelt. In dieser Höhe wie im unteren Halsmarke hat sie die grösste Weite bei einer Länge von 7—9 *mm*, $^3/_4$—2 *mm* Breite. Der Spalt ist quergestellt, die seitlichen Enden etwas nach rückwärts abgebogen. Noch im mittleren Halsmarke ziemlich gross, verengert sich gegen das obere Halsmark hin die Höhle rasch, um abermals in rareficirtes Gewebe überzugehen. Das oberste Halsmark konnte ich leider nicht untersuchen und mich infolge dessen nicht überzeugen, ob damit die Höhlenbildung ihr Ende erreicht hatte.

Die Lage der Höhle war — wie erwähnt — stets central. Die gewucherten Massen und die in ihnen befindliche Höhle occupirte im oberen Brustmarke die Gegend der hinteren Commissur, des Kopfes der Hinterhörner und den vordersten Abschnitt der Hinterstränge. In der Halsanschwellung wurden auch zum Theile die Seitenstränge, sowie die Hinterhörner in höherem Masse in Mitleidenschaft gezogen. Im untersten Halsmarke hatte der Process — allerdings nur in einer kurzen Strecke — auch die Vorderhörner in bedeutendem Umfange ergriffen, ja sogar zu einem Einschmelzen der Substanz und Ausbreitung der Höhlenbildung auf die Vorderhörner geführt.

Sehr interessant waren die Verhältnisse, welche die Wand der Höhle darbot. Während dieselbe im oberen Brustmarke im Wesentlichen dasselbe Aussehen zeigte, wie weiter unten, hatte es sich in der Halsanschwellung verändert. Der glatte Contour der inneren kernarmen Faserschichte war nur stellenweise zu sehen. Allenthalben hatten sich nämlich Blutkörperchen in grosser Menge an die Wand angelegt, dieselbe auch stellenweise durchbrochen und waren in das Gewebe eingedrungen. Am massigsten war der Bluterguss in den seitlichen Winkeln der Höhle. Das Alter der Hämorrhagie konnte nicht sehr bedeutend sein, nachdem sowohl die in der Lichtung liegenden, als auch im Gewebe befindlichen rothen Blutkörperchen ihre Form vollkommen bewahrt hatten, Hämatinkrystalle und Veränderungen des Blutes nicht sichtbar waren. Eine Blutung ist auch in der vorderen Fissur vorhanden, ohne dass ich eine Stelle gefunden hätte, welche den gemeinsamen Ursprung der Hämorrhagien klar gelegt hätte. Wenn man von der Blutung absieht, war mit Ausnahme einer kleinen, gleich näher zu beschreibenden Stelle die Wand durchaus glatt. Zumeist, jedoch keineswegs überall grenzte die Faserschichte das Gewebe gegen die Höhle ab. Während im oberen Brustmarke Centralcanalepithel nur an ganz kurzen Strecken der Wand sich vorfand, wurde in der Halsanschwellung an vielen Schnitten ein grosser Theil der vorderen Wand von Centralcanalepithel ausgekleidet, das bald in einer, bald in mehreren Schichten lag. Noch viel ausgedehnter war die Auskleidung im unteren Halsmarke und das Verhalten derselben ein so eigenartiges, dass eine eingehendere Schilderung wohl gerechtfertigt erscheint. Die ganze vordere Wand war an den am tiefsten gelegenen Schnitten vom Ependym überzogen, so dass von einem seitlichen Winkel der Höhle, bis zu der an der anderen Seite gelegenen Ausbuchtung ein lückenloser Belag war, der auch alle Vorsprünge und Einbuchtungen überzog. Zwei Vorbuchtungen waren nun besonders auffällig; beide waren annähernd

symmetrisch an der Basis der Vorderhörner gelegen und durch das Auftreten kugelig angelegter, hyalin entarteter Zell- und Fasermassen bedingt, welche einen grossen Theil der Vorderhörner occupirten und ziemlich weit in das Lumen des Canals hereinragten. An diesen Stellen war das Ependym in ganz ausserordentlich starke Wucherung gerathen Dasselbe schliesst in fünf- bis sechsfacher Schicht die Masse gegen den Hohlraum ab und infiltrirt mit zahllosen Abkömmlingen die kugelige Vorwölbung. In letzterer verläuft beiderseits ein Gefäss, welches längs getroffen an einem Schnitte von der Fissura anterior bis zu dem Centrum der fraglichen Stelle verfolgt werden kann. Das Gefäss ist in seinen Wandungen hyalin entartet und hat in seiner Gefässscheide ebenfalls hyaline Ablagerungen; auch die in der Fissura anterior verlaufende Arterie, von welcher die Gefässe abzweigen, hat hyalin entartete Wandungen.

An den nächst höheren Schnitten kann man nun deutlich beobachten, wie die Höhle wächst. In den soeben erwähnten Vorwölbungen wird die Substanz immer homogener, nur an den Randpartien sehr kernreich; allmälig treten ganz kleine Lücken, Rareficirungen des Gewebes auf, welche zuerst um die central gelegene Arterie sichtbar werden. Rasch nehmen nach oben die Lücken an Grösse bedeutend zu und confluiren. Nun wird es auch sichtbar, dass die Gefässe von Zügen welligen Bindegewebes begleitet sind, welches ganz dem gleicht, das die Faserschicht der Höhlenwandung bildet. Noch einen Schnitt höher haben sich die meisten dieser Lücken zu einem grösseren Hohlraume vereinigt, welcher aber zum grossen Theile noch von fetzigem Gewebe erfüllt ist und keine scharfe Begrenzung besitzt. In dieser Höhe sehen wir also an einem Querschnitte drei Höhlen, eine allenthalben mit wohlausgebildeter Wandung, zum Theil mit Epithel versehene, zwei dicht an dieselbe nach vorne zu anstossende, zum grössten Theile in den Vorderhörnern zu gelegene Hohlräume ohne scharfe Begrenzung. Nur nach vorne und gegen die Fissur zu bildet die Arterie mit ihrem Bindegewebsmantel einen allerdings nicht scharfen Abschluss. Noch etwas höher — am nächsten Schnitte — ist auch die Wandung der Haupthöhle durchbrochen; die drei Höhlen communiciren miteinander, ein dünner mit Epithel bedeckter Bindegewebsbalken flottirt noch in der weiten Höhle. Er zeigt uns, wo die frühere Wand zu suchen ist. Das faserige Gewebe in den neuen Hohlräumen ist aus denselben verschwunden, ebenso die Arterie, wohl ist aber ihr begleitender Bindegewebszug zurückgeblieben und bildet nun mit die Wand der Höhle als innerste Schichte, welche sich mit der früheren Wand innig verwebt. An einem noch höheren Schnitte nimmt die Höhle die Stelle der ganzen grauen Substanz ein, nur ein ganz kleiner Rest des Vorderhornes ist auf jeder Seite vorhanden. Die Auskleidung mit Centralcanalepithel ist vollkommen zu Grunde gegangen bis auf einen ganz kleinen, wenige Zellen umfassenden Rest, welcher etwa in der Gegend der vorderen Commissur liegt. Die Höhle bleibt nur eine ganz kurze Strecke in gleicher Ausdehnung, dann verjüngt sie sich rasch und gibt die Vorderhörner wieder vollkommen frei; höher oben hat sie jede Ependymauskleidung verloren, der Centralcanal liegt vor der Höhle.

Die Stelle, an welcher sich die eben geschilderten Vorgänge vollziehen, bei welchen das Ependym eine so bedeutsame Rolle spielt, hat eine nur sehr geringe Längenausdehnung. Die mächtige Entwicklung, die Wucherung des Epithels ist nur an 12—15 Schnitten einer lückenlosen Serie sichtbar.

Aehnliche Veränderungen, wie sie die A. fissurae. ant. und ihre Verzweigungen darbieten, sieht man auch an zahlreichen andern Gefässen, insbesonders an mehreren Gefässen, die in den Hinterhörnern verlaufen. Die Gefässwände erscheinen durch die enorm starke Adventitia, sowie durch hyaline Einlagerungen ganz ausserordentlich dick. Auch hier sind sie von welligem Bindegewebe begleitet, welches im Hinterhorne bis zur Höhle zieht und dann mit der Wand derselben verschmilzt.

Die weiter unten gefundene Degeneration der Py S. erklärt sich durch die im Halsmarke gefundene Affction der Seitenstränge, ebenso gibt die im Brustmarke constatirte Erkrankung der Goll'schen Hinterstränge die Deutung für die in den medialsten Abschnitten deutliche Degeneration im Bereiche des Halsmarkes.

Die chronisch meningitischen Veränderungen sind bis in die Höhe des mittleren Halsmarkes zu verfolgen.

XXVII. Beobachtung.

Bei einer älteren Frau wurde bei der sanitätspolizeilichen Obduction wegen Verunstaltungen der Hände an Syringomyelie gedacht. Die Obduction erwies eine ziemlich ausgedehnte Rarefaction des Gewebes mit stellenweiser Höhlenbildung. Schwere Gefässveränderungen.

Bei der sanitätspolizeilichen Obduction einer älteren Frau waren dem Obducenten Herrn Dr. Ewald die auffallend difformirten und contracturirten Hände und Finger aufgefallen, welche ihn noch vor Eröffnung des Wirbelcanals an Syringomyelie denken liessen. Die Obduction ergab in der That bedeutende Veränderungen im Rückenmarke. Mir wurde behufs histologischer Untersuchung eine grössere Zahl von Rückenmarkssegmenten freundlichst überlassen.

Makroskopisch war das Lendenmark normal. Im unteren Brustmarke begann eine leichte Abplattung und ein Verschwommensein der Zeichnung der grauen Substanz, zuletzt eine kleine Spaltbildung. Im mittleren Brustmarke war das Rückenmark in allen Durchmessern sehr erheblich verkleinert, rundlich, liess aber keine Spaltbildung erkennen. Im oberen Brustmarke und noch viel mehr in der Halsanschwellung nahm das Rückenmark die Gestalt eines Bandes an. Der frontale Durchmesser übertrifft besonders in der Halsanschwellung den sagittalen um ein vielfaches. In der Gegend der grauen Substanz sind allerdings mehrfach Lücken, aber nirgends eine grössere centrale Höhle sichtbar. Im unteren Halsmarke liegen dieselben Verhältnisse vor, während sie sich im mittleren den normalen nähern. Theile des oberen Halsmarkes standen mir leider zur Untersuchung nicht zur Verfügung.

Schnitte aus dem Lendenmarke ergaben ganz normale Verhältnisse. Die Veränderungen beginnen im unteren Brustmarke u. zw. in der grauen Substanz. Der Centralcanal ist durch einen Zellhaufen in der Mitte der Commissur angedeutet. Die Ependymzellen sind nicht im Zustande einer auffälligen Wucherung. Das Gewebe der Commissur, sowie die angrenzenden Theile der grauen Substanz bieten ein anderes Aussehen als gewöhnlich dar. Es treten die in ihnen liegenden zelligen Elemente, die in ihnen verlaufenden Faserzüge nicht so scharf hervor, als dies in den anderen Theilen der Hinter- und Vorderhörner der Fall ist. Die eben erwähnten Abschnitte fallen durch ihre verwaschene Structur sowohl an Weigert-Pal Präparaten, als auch insbesonders an Carminpräparaten auf, an welch letzteren die veränderten Partien bereits makroskopisch an Schnittpräparaten durch einen helleren Farbenton kenntlich sind. Die verminderte Tinctionsfähigkeit ist besonders auffällig an reinen Kernfärbungspräparaten mit Alaunhämatoxylin, welches im ganzen Rückenmarke alle Kerne gut tingirt, mit Ausnahme der in den centralen Theilen gelegenen. Zu einem vollständigen Zerfall des Gewebes ist es nirgends gekommen. Besonders markant sind die Veränderungen, welche unmittelbar um ein von der Peripherie zur Commissur strebendes arterielles Gefäss aufgetreten sind. Das Gewebe in nächster Umgebung der Arterie ist glasig homogen, lässt auch kaum mehr eine Andeutung von Structur wahrnehmen. Das Gefäss selbst hat eine sehr starke Adventitia; auch seine Wände sind mehr hyalin aussehend. Die Ganglienzellen der Vorderhörner, wie der Clarke'schen Säulen, das feine Fasernetz derselben, die weisse Substanz sind vollkommen unversehrt.

Bald macht der Process weitere Fortschritte. Dasselbe homogene, glasige Aussehen bieten dann die ganzen Hinterhörner und ein grosser Theil der Vorderhörner dar, und noch ein wenig höher sind von der gesammten grauen Substanz nur noch unversehrt erhalten: Einzelne Gruppen von Ganglienzellen der Vorderhörner, die Clarke'schen Säulen mit ihrem Nervenfasernetze, der um den Centralcanal herum liegende Theil der grauen Commissur. Das ganze andere Gebiet ist theils von glasigen, theils körnigen oder scholligen Gewebsmassen erfüllt. An einigen Stellen sind hyaline Massen („hyaline Schollen") abgelagert; so insbesonders in der Gegend des ventralsten Theiles des hinteren Septum, also in den Hintersträngen, den einzigen Faserzügen weisser Substanz, welche in Mitleidenschaft gezogen sind. Eine Bindegewebsvermehrung ist weder in dem absterbenden Gewebe, noch in dessen Umgebung sichtbar, nur in einem Hinterhorn verläuft ein, ein grösseres Gefäss begleitender, papillenförmig gewundener Bindegewebsstrang. Der Uebergang vom gesunden in das erkrankte Territorium ist ein ganz allmäliger; nirgends sind scharfe Grenzen. Die Zahl der Gefässe ist im gesunden Gewebe, besonders in den Vorderhörnern vermehrt, ihre Wandung oft erheblich verdickt, jedoch ist nirgends eine kleinzellige Infiltration um die Gefässe herum zu Stande gekommen.

An einigen — den höchst gelegenen — Schnitten ist durch eine theilweise Resorption oder Ausfall der scholligen Massen ein Hohlraum gebildet worden, welcher von sehr kleinen Dimensionen beiderseits ein wenig auf die Vorderhörner, sowie auf den Kopf der Hinterhörner übergreift und von dem zerfallenden Gewebe unregelmässig begrenzt ist.

In derselben Weise bleibt der Zerfallsprocess in Rückenmarke in der Höhe mehrerer Nervenwurzeln.

Im mittleren Brustmarke ist das Rückenmark wieder mehr von runder Form, aber ausserordentlich verkleinert. Im mikrospischen Bilde sind die Veränderungen aber wieder ganz ähnlicher Natur, wie tiefer unten. Der hyaline Zerfall des Gewebes überwiegt in der grauen Substanz; eine nennenswerthe Gliawucherung oder Bindegewebsvermehrung findet nicht statt. Der Centralcanal ist noch immer durch einen Ependymhaufen angezeigt. Die Hinterstränge haben auf beiden Seiten zwischen Burdach'schem und Goll'schem Strange einen gewunden verlaufenden, nicht bis zur hintern Peripherie reichenden Degenerationsstreifen.

Im obern Brustmarke nimmt wieder der Zerfallsprocess an Ausdehnung zu und gleichzeitig ändert sich die Gestalt der Medulla. In dem sehr platt gedrückten Rückenmarke, in welchem besonders die Hinterstränge durch ihre Kürze auffallen, zieht ein quer gestellter Spalt von geringer Ausdehnung, welcher keine scharfe Begrenzung hat. In der Umgebung des Spaltes, sowie in der übrigen centralen Substanz sind zahlreiche rothe Blutkörperchen (Hämorrhagie capillären Ursprungs) sichtbar. Der Zerfallsprocess hat noch immer den grössten Theil der grauen Substanz ergriffen; nun sind aber auch die an die Clarke'schen Säulen angrenzenden Theile der Hinterstränge schon im gleichen hyalinen Zerfalle begriffen, so dass die intacten Clarke'schen Säulen gleichsam sequestrirt inmitten nekrotischen Gewebes liegen.

In der Halsanschwellung ist der frontale Durchmesser des Rückenmarkes absolut am grössten und auch relativ im Vergleiche zum sagittalen. Das Rückenmark ist vollständig plattgedrückt. Die graue Substanz ist durch den nun schon mehrfach beschriebenen Destructionsprocess vollständig zu Grunde gegangen, die Ganglienzellen gänzlich verschwunden. Der Centralcanal ist nicht sichtbar. In der Gegend der Commissur ist eine von welligem Bindegewebe begrenzte, vollkommen geschlossene, quer gestellte, kleine Höhle, an welche nach aussen zu im nekrotischen Gewebe andere, nicht scharf begrenzte und nur wenige ausgedehnte Hohlräume angrenzen. Sonst ist eine ausgesprochene Vermehrnng der Stützsubstanz nicht vorhanden.

Der eben erwähnte Hohlraum erweitert sich im unteren Halsmarke zu einem ziemlich langgestreckten Spalt, welcher nur theilweise scharf begrenzt ist, an den meisten Stellen, insbesonders der hintern Wand und den seitlichen Abschnitten vom zerfallenden Gewebe umschlossen ist. An der vorderen Wand ist auf zwei, relativ langen Stellen zusammenhängendes Cylinder-(Centralcanal-)epithel sichtbar. Die Gefässe haben durchwegs eine sehr verdickte Adventitia; auch die in der Fissura anterior ziehende Arterie zeigt dasselbe Verhalten. Ganglienzellen, zum Theil pigmentirt, geschrumpft und fortsatzlos, sind wieder in den Vorderhörnern vorhanden, jedoch noch an Zahl stark verringert.

Die weisse Substanz, sowie die Wurzeln sind normal.

XXVIII. Beobachtung.

Anatomische Beobachtung: Sehr ausgedehnte Höhlenbildung im ganzen Rückenmarke mit besonderer Betheiligung der grauen Substanz und der Hinterstränge. Die klinischen Erscheinungen sind unbekannt.

Das Rückenmark stammt aus der Sammlung des Laboratoriums Prof. Obersteiner's. Ich konnte leider keine klinischen Angaben über das Verhalten und die Symptome, welche die Patientin intra vitam darbot, ermitteln.

Das Rückenmark war in der ganzen Länge vom untersten Brustmarke bis zum obern Halsmarke von einem, zumeist nicht klaffenden, durchwegs quer gestellten Hohlraume durchzogen, welcher in der Regel die centralen Abschnitte, stellenweise jedoch auch die Gegend der Hinterstränge einnahm. Die grösste Ausdehnung erreichte derselbe im mittleren Brustmarke, welches so difformirt war, dass makroskopisch von der Rückenmarkszeichnung nichts zu entnehmen war. Das auch sonst sehr platte und kleine Rückenmark hat in diesem Abschnitte kaum die Dicke eines Federkieles. Die vordere Grenze des Hohlraumes ist fast vollkommen verschwunden,

die rückwärtige durch ein lockeres, rissiges, zerreissliches Gewebe gebildet. Dasselbe, schon makroskopisch so auffallende Gewebe findet man als Wand des Hohlraumes in der ganzen Länge des Rückenmarkes. Makroskopisch ist im untern Brustmarke eine bedeutende Degeneration der Py. S. im Halsmarke der Hinterstränge wahrnehmbar. Die Medulla oblongata fehlte leider.

Die mikroskopische Untersuchung (25 Höhen) des interessanten, in mehrfacher Hinsicht von der Norm abweichenden Falles ergab:

Im untersten Brustmarke schon im Uebergangstheil gegen das Lendenmark beginnen in der Gegend des Centralcanales die Veränderungen. Die graue Commissur erscheint etwas breiter als gewöhnlich und an der Stelle des Centralcanals sieht man einen mächtigen, die ganze Länge der Commissur einnehmenden Haufen von Ependymzellen, welche eine Schichtung nicht wahrnehmen lassen. Unmittelbar darüber bemerkt man aber schon eine gewisse Gruppierung der Zellen, welche sich zu drei und vier zusammenlegen und inmitten des Zellhaufens die Stelle des Centralcanals andeuten. In den nächst höheren Schnitten (einer lückenlosen Serie) tritt die Neigung der Zellen, sich in Reihen anzuordnen stets mehr hervor, bis endlich die vollkommen geschlossene gerade verlaufende hintere Wand, sowie die seitlichen Winkel eines sehr erweiterten Centralcanals gebildet sind. Die vordere Wand fehlt; an ihrer Stelle befinden sich Kernhaufen. Besonders intensiv ist aber jetzt die Anhäufung von Ependymzellen um die seitlichen Winkel und Ausbuchtungen des Centralcanals; diese Wucherung hat mit den in der Nähe liegenden grossen venösen Blutleitern, sowie mit einem daselbst verlaufenden arteriellen Gefässe nichts zu thun, denn gerade in der Gegend der Gefässe nimmt sie an Intensität bedeutend ab.

Sonst ist in dieser Höhe mit Ausnahme einer ziemlich starken Degeneration beider Py S., einer auffallenden Faserarmuth beider Vorderstränge und mit Ausnahme eines ziemlich stark degenerirten, schmalen Feldes zwischen Goll'schen und Burdach'schen Strängen, welches nach vorne bis zur grauen Commissur reicht, mit der hintern Peripherie aber nicht mehr in Verbindung tritt, alles normal, auch die Gefässe.

In der Höhe der nächst obern Nervenwurzel ist das Bild bereits ein ganz anderes. Makroskopisch fällt bereits eine Abnahme der Dicke des Rückenmarkes auf. Das Mikroskop zeigt bereits sehr erhebliche Veränderungen. Die Wucherung des Ependyms hat bedeutende Fortschritte gemacht. Vom Centralcanale sind noch immer die hintern Wände und die seitlichen Winkel sichtbar, jedoch ist die Linie mehrfach unterbrochen und auseinandergerissen. Vor und hinter dem Centralcanale sind grosse Zellhaufen, jedoch mit nicht mehr so dicht gedrängten Kernen wie früher. Zellen von ganz demselben Aussehen, welches ihre Abkunft vom Ependyme sicherstellt, haben in grosser Zahl die Vorderhörner und Hinterhörner infiltrirt. Das eigentliche Gewebe der grauen Substanz ist vollkommen zu Grunde gegangen. Man sieht in den Vorderhörnern auch nicht eine einzige Ganglienzelle. Zwischen den in den Vorder- und Hinterhörnern befindlichen Zellen ziehen nur sehr spärliche Gliafasern, zumeist befinden sie sich in einem ziemlich homogenen, leicht zerfallenden Gewebe, das keine Structur erkennen lässt. Gegen die Mitte zu treten auch vereinzelte kleine Hämorrhagieen und zahlreiche, sehr mächtige Gefässe inmitten der neugebildeten Substanz auf. Die Blutgefässe dringen zum grössten Theile von der Fissura anterior aus ein und sind von starken Zügen wellig verlaufenden Bindegewebes begleitet. Diese Bündel liegen je tiefer das Gefäss eindringt, immer weiter von demselben weg. Einige sind so stark gewunden, dass sie den Eindruck hervorrufen, wie wenn man Papillen vor sich hätte. Sie gleichen dann vollkommen den Bildern, wie man sie an der ausgebildeten Bindegewebsmembran der Höhlen erblickt. Vereinzelte Bindegewebsfasern sind auch in den centralen Abschnitten nur in sehr geringer Menge vorhanden. Die Gefässwände erschienen etwas verändert, besonders die Adventitia verdickt.

Die eben geschilderten Veränderungen nehmen bereits einen erheblichen Theil des Querschnittes ein. Die graue Substanz ist vollkommen zu Grunde gegangen, die Vorderstränge erscheinen beiderseits stark verkürzt und in Mitleidenschaft gezogen, die Seitenstränge ganz degenerirt, aber nicht in Folge der Zellinfiltration, sondern secundär; vollständig aufgegangen in dem neugebildeten Gewebe sind die vordersten Abschnitte der Hinterstränge.

Ein Hohlraum ist nicht zu sehen.

Bilder aus der Höhe des nächst oberen Brustnerven lassen die weiter eingetretenen Veränderungen erkennen: Vom Centralcanale ist gar nichts mehr zu erkennen. Das ganze neugebildete Gewebe sieht mehr gleichförmig aus, die Zellen

heben sich nicht mit genügender Schärfe ab, die Kerne erscheinen nur wenig gefärbt. Auf grössere Strecken hin, insbesonders in der Gegend des Centralcanals ist jede Spur einer Structur verloren gegangen und man sieht nur grosse, hyaline Schollen in einem Gewebe, das offenbar den gleichen Umwandlungsprocess mitmacht. Die Gefässe sind in den centralen Abschnitten nur mehr in geringer Zahl vorhanden; dass früher daselbst mehr gewesen sein müssen, wird durch die grosse Zahl der Bindegewebsbalken bewiesen, welche noch die centralen Abschnitte durchziehen, sich aber schon derart anordnen, wie wenn sie einen sich bildenden Hohlraum umgrenzen wollten.

Die Ausdehnung des Processes ist ungefähr dieselbe wie tiefer unten.

In Folge des Zugrundegehens des Gewebes sieht das Rückenmark vollkommen plattgedrückt (in der Richtung von hinten nach vorne) aus, und ist etwa fünfmal so lang als breit.

Im mittleren Brustmarke sind die höchstgradigen Veränderungen vorhanden. Neben der diffusen gliösen Infiltration hat auch an einer Stelle eine so mächtige Zellwucherung stattgefunden, dass sie schon makroskopisch als Tumor imponirt. In dem ausserordentlich schmalen Rückenmark fehlen die Vorderstränge vollkommen, ebenso der linke Seitenstrang; die Gegend derselben ist glioes infiltrirt und beim Schneiden an den meisten Präparaten ausgefallen. Im Centrum und im rechten Hinterhorne liegt ein ovaler, schon makroskopisch deutlich sichtbarer Tumor, welcher die stark degenerirten Seitenstränge und Hinterstränge sichtlich verdrängt. Der Tumor ist an seinen Randpartien sehr zellreich, in den mittleren mehr hyalin und zellärmer. In manchen Schnitten sieht man noch inmitten des Tumors, welcher sonst keine Structur erkennen lässt, mehrere Zellen in einer Reihe angeordnet, welche zweifellos Centralcanalepithel darstellen. Die ganzen anderen Tumorzellen zeigen in ihrem Aussehen grosse Aehnlichkeit mit den im Centrum liegenden Cylinderepithelzellen, so dass ihre nahe Verwandtschaft kaum zweifelhaft erscheint. Mit Ausnahme der relativ wohl erhaltenen Hinterstränge sind sonst sämmtliche Theile des Querschnittes des Rückenmarkes so verändert, dass eine, auch nur oberflächliche Orientirung unmöglich erscheint.

Diese schwersten Alterationen befinden sich aber auf einer nur etwa 1 *cm* hohen Strecke. Weiter oben liegen die Verhältnisse folgendermaassen:

Die im mittleren Brustmarke sehr stark angedeutete Tumorbildung ist höher oben im Rückenmarke nicht mehr vorhanden. Die centralen Abschnitte des Rückenmarkes, die Hinterhörner und die Basis der Vorderhörner bilden dauernd den Sitz der Veränderungen. Im wesentlichen behalten die afficirten Partien dasselbe Aussehen, wie unterhalb der Tumorbildung: Die Zellproliferation findet hauptsächlich an der Peripherie statt, im Centrum spielen sich regressive Vorgänge ab. In das neugebildete Gewebe strahlen fortwährend von der vorderen Fissur mächtige Gefässe ein, welche in der Regel unmittelbar nach, oder schon in der weissen Commissur sich nach rechts oder links wenden und gegen die Hinterhörner ziehen. Sie sind stets von fibrillärer Substanz begleitet, welche zumeist in welligen Linien verläuft oder papillenähnlich sich schlängelt. An vielen Stellen sind die Gefässe geschwunden und haben nur das anscheinend sehr widerstandsfähige Fasergewebe zurückgelassen. Dasselbe bleibt beim Absterben des Gewebes der einzige Bestandtheil desselben, der nicht leidet. Inmitten hyaliner Massen und Schollen liegen die Fasern wie früher, inmitten resorbirten Gewebes, als einzige Elemente in einem Hohlraume. An manchen Stellen reicht die Zerstörung in dem centralen Gebiete bis zu dieser natürlichen Abgrenzung; dieselbe wird dann zur Grenzmembran. Haben in der Umgebung Kernanhäufungen stattgefunden und sich bei papillenähnlicher Form der Bindegewebsstreifen in die Vertiefungen derselben eingebettet, so dass sie inmitten neugebildeten Gewebes liegen, so kommt es in der Wand der Höhle zu den bereits mehrfach besprochenen papillenähnlichen Bildungen. Diese Entstehungsform einer Wandung kann so häufig beobachtet werden, dass kaum ein ernster Zweifel an der Richtigkeit der Auffassung dieses Vorganges möglich ist. Es ist selbstverständlich, dass möglicherweise im Innern des Hohlraumes verlaufende Faserbündel auseinandergedrängt und gegen das noch restirende Gewebe angepresst, die Bildung der Wand versorgen können; einen Beweis für diese Anschauung konnte ich aus den Präparaten nicht gewinnen.

Die Kernwucherung vollzieht sich, wie erwähnt, besonders in den peripheren Abschnitten des neugebildeten Gewebes. Daselbst sieht man ganze Haufen oder Inseln von Ependymzellen, welche sich manchmal auch in ganzen Reihen und Zügen

anordnen und dann einen ganz eigenthümlichen Anblick gewähren. Man würde auf den ersten Blick glauben, eine Neubildung von drüsigem Bau vor sich zu haben. Oft geht durch Ausdehnung des Mortificationsprocesses ein derart gebauter Haufen von Ependymzellen zu Grunde; ein oder zwei kurze Reihen von dicht an einander gefügten Cylinderepithelzellen bleiben stehen und erwecken die Vorstellung eines Theiles des den Centralcanal auskleidenden Ependyms. Die Genese dieser bis an die äusserste Peripherie versprengten, manchmal noch inmitten der hyalinen Massen liegenden Epithellinien lässt sich aber an Serienschnitten nicht verkennen. Ausser den peripheren Abschnitten ist die Gegend unmittelbar hinter der vordern Commissur der Sitz einer bedeutenden Wucherung des Ependyms. An manchen Stellen erstreckt sich auch die Wucherung bis tief in die Hinterstränge ein. Das Gewebe zwischen den Haufen von Ependymzellen scheint ebenfalls leichter zu Grunde zu gehen als letztere, und wenn zwischen den einzelnen Zellanhäufungen Gewebsschwund eingetreten ist, so sieht man die Hohlräume — manchmal auf relativ weite Strecken — von regellos angeordneten Wucherungen von Ependymzellen begrenzt, welche aber stellenweise zu einer regelrechten Anordnung, zu einer — allerdings vielfach unterbrochenen, epithelialen Begrenzung führt. Man sieht manchmal auf einen grösseren Umfang zusammenhängende Epithelbeläge gleichzeitig an mehreren Hohlräumen in einer Schnittebene: auf mehreren Querschnitten ist sogar eine, inmitten eines Hohlraumes liegende, von Ependymzellen dicht besetzte Gewebsinsel, ringsherum im Kreise von einer lückenlosen Cylinderepithellage bekleidet, ebenso wie der Hohlraum, in welchem sich die Insel befindet.

Vom mittleren Brustmarke nach aufwärts sind die Vorderstränge durchwegs von den Veränderungen verschont, und zeigen auch die Vorderhörner nicht wesentliche Abweichungen von der Norm, sowohl was Zahl der Zellen, als auch des feinen Fasernetzes, als auch Grösse und Form der Ganglienzellen anbelangt. Die anderen Abschnitte der grauen Substanz sind vollkommen im neugebildeten Gewebe zu Grunde gegangen.

Die Hinterstränge sind schon im Uebergangstheile vom mittleren zum obern Brustmarke nicht vollkommen intact; es zieht nämlich ein mit der Spitze gegen die hintere Peripherie gerichteter, letztere beinahe erreichender, ziemlich breiter Zapfen neugebildeten Gliagewebes vom Centrum nach rückwärts und occupirt einen beträchtlichen Theil der Goll'schen Stränge. Je höher man nach oben kommt, desto breiter wird der Fortsatz und desto näher rückt derselbe an die hintere Peripherie heran, bis etwa in der Höhe der Halsanschwellung die ganzen Hinterstränge bis auf ein kleines Nervenfaserpaket zu Grunde gegangen sind. Da im selben Niveau auch die Seitenstränge sehr stark degenerirt sind, ist in diesem Abschnitte vom Rückenmarke nur die vordere Hälfte leistungsfähig. Was hinter einer durch die vordere Comissur gelegten Sagittalen sich befindet, ist degenerirt oder völlig ausgefallen. Die von der Neubildung zerstörten Hinterstränge sind von den in gleicher Weise betroffenen Seitensträngen durch einen schmalen Spalt geschieden, welcher beiderseits im Hinterhorne bis zur Peripherie verläuft und die Hinterstränge vom Rückenmarke nahezu vollständig abtrennt.

Im mittleren und obern Halsmarke wird die Gestalt des Rückenmarkes wieder mehr rundlich, jedoch ist der schmale Spalt noch in gleicher Ausdehnung sichtbar. In den Hintersträngen sind die Goll'schen Stränge so vollständig degenerirt, dass in denselben auch nicht eine einzige Faser zu sehen ist. Die Burdach'schen Stränge haben den normalen Faserreichthum.

Die hintern Wurzeln zeigen, so weit ich sie untersucht habe, keine Veränderungen.

Die Pia mater ist noch im Brustmarke leicht verdickt, adhärent und kernreich (Leptomeningitis).

Mehrere von mir untersuchte Intervertebralganglien der untern Hals- und obern Brustnerven waren normal.

XXIX. Beobachtung.

Zufälliger Befund bei der Obduction eines Idioten mit Hydrocephalus. Höhlenbildung im Halsmarke.

Bei der Obduction eines Idioten, welche im Februar 1894 in der Wiener Versorgungsanstalt Professor Kolisko vorgenommen hatte, wurde neben einem chronischen Hydrocephalus im Rückenmarke noch eine ziemlich umfangreiche Höhle ge-

funden. Dieselbe erstreckte sich vom obern Brustmarke bis zum mittleren Halsmarke und nahm stets die centralen Abschnitte ein. Ihre Gestalt war zumeist eine dreieckige, mit der Spitze nach hinten gerichtet.

Herr Dr. Redlich überliess mir freundlichst das in Müller'scher Flüssigkeit erhärtete Präparat.

Schnitte aus dem Lendenmarke und dem untern Brustmarke zeigen ein völlig normales Verhalten des Rückenmarkes.

In den obersten Schnitten aus dem mittleren Brustmarke taucht der vollkommen central gelegene, klaffende mit einem nach hinten gerichteten Ausläufer versehene Centralcanal auf, welcher vollständig mit einer einfachen Lage Epithels ausgekleidet ist. Ringsum besteht keine Zellwucherung.

Im obern Brustmarke sieht man gegen den Canal hin die in den Wandungen hyalin entartete A. fissurae posterior verlaufen, und die Umgebung des Centralcanals gleichmässig hyalin entartet, keine zellige Infiltration des Gewebes, sondern Homogenwerden desselben mit leichter Körnung der Grundsubstanz. Das derart umgewandelte Gewebe schmilzt dann vollkommen ein. Der Centralcanal, dessen Epithelbelag auf eine Strecke weit verloren gegangen ist, erweitert sich auf diesem Wege rasch, ohne im Wesentlichen seine Form zu ändern. Im Innern ist er von Detritus erfüllt.

Die untersten Schnitte aus der Halsanschwellung zeigen eine bereits bedeutende Entwicklung der Höhle. Dieselbe nimmt die ganze graue Commissur ein und reicht noch beiderseits symmetrisch tief in die graue Substanz; der grösste Antheil der Höhle liegt jedoch in den Hinterströngen. Die Gestalt des Hohlraumes ist dreieckig, die stark abgerundete Spitze liegt in der Fissura posterior. Die vordere Wand trägt ein streckenweise zusammenhängendes Cylinderepithel, welches auch die in der grauen Substanz liegenden Winkel der Höhle in einfacher Lage auskleidet. Die innere Schichte der Wand wird an andere Stellen durch eine sich mit Carmin nur schlecht tingirende, kernarme, faserige, ziemlich fest gefügte Schichte gebildet, welche sich gegen den Hohlraum zu scharf abgrenzt, nach aussen zu aber in eine kernreichere, schmale Schichte übergeht, welche die Verbindung mit der Umgebung darstellt. Das Innere des Hohlraumes ist zum Theile erfüllt von den Resten des eingeschmolzenen Gewebes, welches aber mit der Umrahmung in keiner Verbindung mehr steht, zum Theile ist er von Blut ausgegossen. Dasselbe nimmt an manchen Schnitten einen nicht unbeträchtlichen Theil des Querschnittes ein, an andern sieht man nur eine dünne Lage von Blutkörperchen an der Wand anhaften. Die Form der Blutkörperchen ist noch deutlich zu erkennen; nirgends Hämatincrystalle. In der Umgebung der Höhle keine erweiterten oder schwer veränderten Gefässe. Die weisse Substanz ist bis auf die Vorgänge im Hinterstrange vollkommen intact.

Die Höhle bleibt in gleicher Gestalt und Ausdehnung in der Halsanschwellung und dem Halsmarke bestehen, verkleinert sich aber dann rasch und bildet einen mehrfach ausgezackten Canal, in dessen Umgebung aber nun eine ziemlich üppige Kernwucherung, zumeist nur auf die graue Substanz beschränkt, stattfindet. Gleichzeitig vollziehen sich im Hinterstrange Veränderungen, welche mit Anomalieen der Gefässe in Zusammenhang zu bringen sind. Die Gefässe verdickt, und sklerotisch, haben in ihre Gefässscheiden und die Umgebung hyaline Schollen abgelagert, gleichzeitig ist ihre ganze Umgebung und insbesondere die Kuppe der Hinterstränge mehr gleichartig geworden; die Unterschiede in der Structur verwischen sich immer mehr, das Gewebe wird mehr transparent, und hebt sich bereits makroskopisch als durchsichtigere Partie ab. Bei diesen Veränderungen hat es aber sein Bewenden. Das Gewebe schmilzt nicht ein, die hyaline Degeneration persistirt nur eine kurze Strecke.

Sonst sind die graue und weisse Substanz, die vordern und hintern Wurzeln vollkommen normal.

XXX. (Anatomische) Beobachtung.

Höhlenbildung im Rückenmarke in einem Falle von Spina bifida.

Herr Dr. Redlich hatte die Freundlichkeit, mir Theile eines Rückenmarkes zur histologischen Untersuchung zu überlassen, welches von einem Neugeborenen mit Spina bifida stammte; dasselbe war von Herrn Professor Kolisko obducirt worden.

Trotzdem von mir nur eine geringere Zahl von verschiedenen Rückenmarkssegmenten untersucht werden konnten, gelang es mir dennoch, eine Vorstellung über die im Rückenmarke vorliegenden Veränderungen zu gewinnen.

Die am tiefsten, aber über der Wirbelöffnung gelegenen Schnitte (es handelte sich um Spina bifida lumbalis) boten folgendes Verhalten dar: Von der weissen Substanz des Rückenmarkes ist nur wenig zu sehen. Die Hinterstränge erscheinen sowohl an Carmin-, als auch Weigert-Pal-Präparaten normal; ebenso die Gegend der Pyramidenseitenstrangbahnen. Nach vorne zu weicht der weisse Markmantel auseinander und bildet die theilweise Umrahmung eines tief in das Rückenmark eingreifenden Hohlraumes, welcher die Stelle der ganzen Vorderstränge und des grössten Theiles der grauen Substanz einnimmt. Die Begrenzung des Hohlraumes ist nur streckenweise eine scharfe; an mehreren Stellen sieht man ein schönes, zusammenhängendes einschichtiges Cylinderepithel, an anderen Stellen ist zerfallendes, reichlich mit rothen Blutkörperchen durchsetztes Gewebe. Der Rest der grauen Substanz, sowie die Gegend der Seitenstränge von starken Hämorrhagien eingenommen. Die Form der Blutkörperchen allenthalben noch gut erhalten. In den Seitensträngen und der grauen Substanz zahlreiche erweiterte, mit Blut strotzend gefüllte Gefässe.

Schnitte aus einem höheren Abschnitte zeigen bereits ein vollkommen geschlossenes, anscheinend normal figurirtes Rückenmark, in dessen Mitte ein etwas erweiterter, buchtiger, vollständig mit Epithel ausgekleideter Centralcanal liegt. Die graue Substanz ist von starken Hämorrhagien durchsetzt, die Gefässe sind erweitert. Sonst der Rückenmarksquerschnitt normal.

Noch höher sind wieder mehrere Anomalien zu verzeichnen. Die weisse Substanz ist bis auf einige kleine Blutaustritte in den Seitensträngen normal. In der grauen Substanz ist ein starker Zerfall der Substanz eingetreten. Ein grosser Theil der so gebildeten, in beide Vorder- und Hinterhörner hineinragenden Höhle ist von einem zusammenhängenden Centralcanalepithel ausgekleidet; der Epithelbelag findet sich besonders an der vorderen Wand und an einem tief in ein Vorderhorn sich erstreckendem Divertikel vor. Ein Theil der hinteren Wand wird von wenig gefärbtem Bindegewebe in dünner Schichte gebildet, die in den Vorderhörnern befindlichen Theile sind zum Theile ohne scharfe Grenze (Artefacte). An der Basis eines (welches?) Vorderhornes gegen die seitliche Grenzschichte zu findet sich ein körniges, ungemein scharf von der Umgebung sich absetzendes, oval contourirtes Gewebsstück, welches den Eindruck eines im gesunden Gewebe liegenden Sequesters macht. Auch in dieser Höhe zahlreiche Hämorrhagien.

An den höchst gelegenen Schnitten, welche ich von diesem Rückenmarke untersuchen konnte, ist das Rückenmark kreisrund; inmitten der Comissur liegt der normal grosse, nicht geschlossene Centralcanal. In den Hintersträngen liegt beiderseits je ein ovaler, schräg gestellter Hohlraum, welcher von der Basis der Vorderhörner gegen die hintere Fissur hin zieht, ohne aber dieselbe zu erreichen. Die Höhle nimmt etwa den dritten Theil der Breite des Hinterstranges ein und ist vollkommen scharf begrenzt; eine ganz dünne Membran sondert den Hohlraum von der Rückenmarksubstanz ab; in diese Membran haben Pigmenteinlagerungen stattgefunden. Im Hohlraume, besonders in den der grauen Substanz näher gelegenen Abschnitten findet sich reichlich Blut. Auch in der Umgebung der Spalten haben Hämorrhagien in die Rückenmarkssubstanz hinein stattgefunden. Ein Zusammenhang der Hohlräume mit dem Centralcanal ist nicht nachweisbar.

XXXI. Beobachtung,

44-jähriger Mann. Alkoholiker. Völlige Lähmung des rechten Armes und Beines, 7 Wochen vor dem Tode angeblich ohne Bewusstseinsverlust auftretend. Seit Jahren Schwächegefühl in den Beinen. An beiden Füssen und den Unterschenkeln der Temperatursinn bedeutend herabgesetzt.

Obduction: Isolirte Erweichung der linken Pyramidenbahn in der Medulla oblongata. Höhlenbildung im oberen Brustmarke.

A. v. G., 44 Jahre alt, pensionirter Officier. Aufgenommen am 28. April 1894 auf die III. medicinische Klinik.

Der hereditär schwer belastete Patient war bis zum Jahre 1880 vollkommen gesund gewesen. Damals acquirirte er Lues und litt seither an mehreren Recidiven. Seit mehreren Jahren intensive Schwindelanfälle und Schwäche in den Beinen. Am 26. April d. J. plötzlich Parese des rechten Armes und Beines ohne Bewusstseinsverlust. Potus zugegeben.

Aus dem Status will ich nur diejenigen Momente hervorheben, welche mit der im Rückenmarke gefundenen Höhlenbildung vielleicht im Zusammenhange stehen,

Die Kraft beider Beine, besonders aber des rechten in allen Gelenken erheblich herabgesetzt. Die Patellarreflexe beiderseits excessiv gesteigert. Fussclonus.

Am Rumpfe und den unteren Extremitäten die Sensibilität in allen Qualitäten bis auf den Temperatursinn vollkommen erhalten. Die Haut der Waden, der Beugeseite des Oberschenkels hyperästhetisch.

An beiden Unterschenkeln und Füssen, besonders links werden auch bedeutende Temperaturunterschiede nicht erkannt. Siedehitze wird an der Innenseite des Oberschenkels constant als kalt angegeben; kaltes Wasser hingegen ruft die Empfindung von Wärme hervor. An der Aussenseite des Oberschenkels wird zumeist etwas besser unterschieden, jedoch werden auch hier häufig grobe Fehler bezüglich der Temperaturangaben gemacht.

Der exitus letalis erfolgte am 4. Juni 1894. Die vom Professor Kolisko vorgenommene Obduction ergab als Ursache der rechtsseitigen Lähmung eine isolirte Erweichung der linken Pyramidenbahn in der Medulla oblongata.

Das mir freundlichst überlassene Rückenmark und Medulla oblongata wurden in Müller'scher Flüssigkeit conservirt. Nach der Härtung fand ich bei der histologischen Verarbeitung einen Hohlraum im Rückenmarke, welcher vom ersten bis zum sechsten Brustnerven reichte. Ich will nur die auf diesen Befund bezüglichen Daten hier mittheilen.

Die Schnitte aus der Höhe des 6. Brustnerven zeigen eine leichte Erweiterung des allseits geschlossenen, rautenförmigen Centralcanals. In dessen Umgebung besteht eine recht bedeutende Kernvermehrung.

Auf den höher geführten Schnitten ist bereits eine beträchtliche Erweiterung des Centralcanals sichtbar. Letzterer liegt nur mehr mit einem kleinen Antheile in der Commissur, mit seinem grösseren in den Hintersträngen. Sein Querschnitt ist annähernd dreieckig. Die abgestumpfte Spitze des gleichseitigen Dreieckes liegt im hinteren Septum. Um den erweiterten Centralcanal ist eine beträchtliche Gliavermehrung nachweisbar.

Der in der Höhe der dritten Nervenwurzel geführte Schnitt zeigt den zum grossen Theile von Epithel umgebenen Canal inmitten einer starken Gliaanhäufung, welche die ganze Kuppe der Hinterstränge einnimmt. Das Epithel erscheint an manchen Stellen gelockert, aufgefasert; lebhafte Zell-Wucherung an jenen Stellen, welche keinen Epithelbelag mehr aufweisen: die in dichten Haufen dem Lumen anliegenden Zellen zeigen morphologisch grosse Aehnlichkeit mit Centralcanalepithelien. Ein zu diesen Zellhaufen ziehendes Gefäss erscheint verdickt und hat in seiner Wand ziemlich starke hyaline Ablagerungen.

Die höheren Schnitte zeigen wieder allmälige Rückkehr zur Norm.

XXXII. Beobachtung.

Histologischer Befund eines Falles von Syringomyelie mit starker Betheiligung der Hinterstränge und Ergriffensein des Bulbus medullae.

Herr Dr. Schlagenhaufer hatte die Freundlichkeit, mir das Rückenmark einer etwa 40jährigen Frau zur histologischen Untersuchung zu überlassen, welche nach den Angaben der Angehörigen an einer chronischen, als Spinalleiden bezeichneten Affection gelitten hatte. Die Frau war kurz nach ihrer Aufnahme (August 1893) in das Krankenhaus „Rudolfstiftung" gestorben und von Dr. Schlagenhaufer obducirt worden. Bereits die makroskopische Betrachtung der Medulla spinalis ergab das Vorhandensein einer Höhlenbildung, welche der Länge nach sich über den grössten Theil des Rückenmarkes erstreckte. Rückenmark und Medulla oblongata wurden zuerst in Müller'scher Flüssigkeit, dann in Alkohol erhärtet.

Die mikroskopische Untersuchung zeigte folgende Verhältnisse:

Die Pia mater befindet sich durchwegs in einem Zustande der Entzündung. Sie erscheint stark verdickt, das neugebildete Gewebe ist sehr kernreich, und enthält zahlreiche Gefässe mit einer gut entwickelten Adventitia.

Schnitte aus dem obern Lendenmarke und dem untersten Brustmarke lassen eine stark ausgesprochene Degeneration der linken Pyramidenseitenstrangbahn erkennen. Im Rückenmarksgrau besteht in dieser Höhe keine Veränderung. Wohl aber sieht man in den Hintersträngen und zwar im linken Goll'schen Strange eine Erkrankung des Nervengewebes. In einer an die Mitte des hintern Septum anschliessenden, nahezu die ganze Breite des Goll'schen Stranges einnehmenden Zone ist das

Gliagewebe so erheblich vermehrt, dass nur ganz vereinzelte Nervenfasern in ihm sichtbar sind. Im Bereiche dieses glioesen, etwa die Hälfte des Goll'schen Stranges (im dorso-ventralen Durchmesser) einnehmenden Stranges sieht man zahlreiche, metamorphosirte Reste von Blutungen, aber keine unveränderten rothen Blutkörperchen.

In mittleren Brustmarke sieht man deutlich, wie dieser glicese Streifen, welcher nach rückwärts bis nahe an die hintere Peripherie reicht, am ventralen Ende knopfförmig anschwellend, mit einer Gliawucherung in der Gegend der Commissur in Verbindung tritt. Letztere geht alsbald auch auf beide Hinterhörner über und lässt sich hiedurch kanm von der secundären Sklerose des rechten Pyramidenseitenstranges abtrennen, Schon im untern Brustmarke sind besonders in der Nähe dar Gliawucherung Gefässe mit stark verdickten Wandungen in grösserer Zahl vorhanden.

Dort, wo die grösste Anhäufung von Gefässen vorhanden ist, — es ist dies die vordem erwähnte knopfartige Auftreibung der Hinterstrangsklerose — beginnt ein centraler Zerfallsprocess, welcher vollkommen analog denjenigen verläuft, welche wir in früheren Fällen bei Einschmelzungsprocessen im Gliagewebe kennen gelernt haben. Der kleine neugebildete Spalt liegt in der Kuppe der Hinterstränge annähernd sagittal. Der Centralcanal ist vollkommen geschlossen vor dem Spalte sichtbar.

Im obern Brustmarke ist die mächtige Gliaanhäufung im linken Goll'schen Strange, welche nach ihrer Anordnung, dem dichten Gefüge vollkommen den centralen Gliosen gleichzustellen ist, im Breitendurchmesser erheblich reducirt, dagegen besteht daneben im ganzen linken Goll'schen Strang eine (aufsteigende) Degeneration mächtigen Grades. Die Gliawucherung ist nun am Kopfe des linken Hinterhornes am stärksten. Das ganze Rückenmark sieht eigenthümlich verzogen aus (Quetschungserscheinungen nicht warnehmbar).

Im obersten Brustmarke gleicht bereits das Bild vollkommen dem, welches wir in andern Fällen so oft gesehen haben. Im Centrum des Rückenmarkes eine Gliaanhäufung, welche in ihrer Mitte eine ziemlich weite Höhle trägt. Die Wandung der Höhle ist scharf, an manchen Stellen ist beginnende Papillenbildung vorhanden. Ein glioeser Ausläufer zieht sich entlang des ganzen hintern Septum. Die Höhle zeigt an manchen Stellen eine den grössten Theil der Peripherie umfassende Auskleidung mit Cylinderepithel; zumeist liegt aber der Centralcanal anscheinend ohne Verbindung mit dem Hohlraume vor demselben.

Die Clarke'schen Säulen sind streckenweise (auf der linken Seite) vollkommen zerstört, und sind in Folge dessen auch ziemlich hochgradige Degenerationen in der linken Kleinhirnseitenstrangbahn aufgetreten.

In der Halsanschwellung und dem untern Halsmarke ist das Verhalten und die Lage der Höhle wie im obersten Brustmark. Die aufsteigende Degeneration im Goll'schen Strange ist aber nur mehr in den dorsalen Theilen desselben deutlicher sichtbar.

Im obersten Halsmark verschwindet der Hohlraum und es besteht nur mehr eine Gliawucherung, welche sich besonders im rechten Hinterhorne bis gegen die Peripherie zu ausbreitet. In der Höhe der Pyramidenkreuzung geht auch die Gliawucherung auf den (noch ungekreuzten) rechten Pyramidenseitenstrang über, und nimmt auch das ganze Territorium der rechten Kleinhirnseitenstrangbahn ein. Ein Zweig des in dieser Wucherung gelegenen Spaltes geht auch in das rechte Vorderstranggrundbündel, auf dem Wege dahin die Vorderhornganglienzellen stark mitnehmend. Die aufsteigende Trigeminuswurzel, welche auf der andern Seite bereits deutlich zu sehen ist, erscheint in dem neugebildeten Gewebe untergegangen. Ein kleiner, keilförmiger Gliastreif schiebt sich zwischen Goll'schen und Burdach'schen Strang der rechten Seite ein; er steht in unzweifelhaftem Zusammenhange mit der Gliawucherung. Im linken Goll'schen Strange eine Degeneration mässigen Grades. Der Centralcanal normal, ebenso Accessoriuswurzel normal.

Nur eine kurze Strecke weit nach aufwärts nimmt noch die Affection ein so grosses Territorium ein. Dasselbe verkleinert sich dann rasch; erfasst sind höher oben nur mehr der ventral gelegenen Abschnitt der aufsteigenden Trigeminuswurzel und die Substantia gelatinosa Rolandi, afficirt jedoch ist noch ein grosser Theil der Pyramidenbahn und das ganze Territorinm der Kleinhirnseitenstrangbahn.

In der Höhe der untern Schleifenkreuzung ist nur mehr in der Gegend der rechten Kleinhirnseitenstrangbahn ein ziemlicher Faserausfall zu constatiren, ebenso noch im linken Goll'schen Strange. Sonst am Querschnitte keine Abnormität.

Die Degeneration der Kleinhirnseitenstrangbahn nimmt nach oben an Intensität ab, und lässt sich an Querschnitten, welche in der Höhe des untern Poles den Oliven angelegt sind, kaum mehr nachweisen; die Degeneration des Goll'schen Stranges lässt sich hingegen bis zum Kerne verfolgen.

Literatur.*)

1. Achard Ch.: Syringomyelie, Type Morvan. Gaz. des hôpit. 1891, Nr. 82.
2. Achard et Joffroy v. Joffroy.
3. Adler: Krankendemonstration im Verein für vaterländische Cultur in Breslau. Deutsche med. Wochenschr. 1893, Nr. 18.
4. v. Ammon: Die angeborenen chirurgischen Krankheiten des Menschen. Berlin 1842, Taf. XII, Fig. 13.
5. Andral: Journal de physiologie experimentale. 1826.
6. Andresen: Ein Fall von Hydromyelie. Inaugur.-Dissertat. Kiel 1869.
7. Anfimow: Zur Frage der Morvan'schen Krankheit. Wjestnik psichiatri i nevropatologii. 1891. IX.
8. Arndt: Discussion über den Vortrag Pagenstecher's. Münchener medic. Wochenschr. 1892.
9. Asch: Neurologisches Centralblatt. pag. 320, 1894, Discussion mit H. Kupferberg.
10. Asmus: Syringomyelie. Bibliotheca medica. 1893.
11. Aubert und Kammler: Moleschotts Untersuchgn. V. pag. 145, 1859.
12. Babinski: De l'atrophie musculaire dans les paralysies hysteriques. Arch. de Neurologie 1886.
13. Derselbe: Société med. des hôpit. de Paris 1891.
14. Baistrocchi: Rivista sperimentale di freniatria 1882 Fasc. III, pag. 332.
15. Baker: A case of chronic anterior poliomyelitis with well marked cutaneous anesthesia and analgesie. British medic. Journ. 1893. 4. Februar.
16. Barbier: Sur un cas de Syringomyelie. Province médicale 1889, Nr. 32.
17. Bäumler Anna: Ueber Höhlenbildung im Rückenmarke, Inaug. Dissert. Zürich 1887.
18. Bäumler: Krankenvorstellung in der Wanderversammlung südwestdeutsch. Neurolog. und Irrenärzte 1890. Neurolog. Centralbl. 1890.
19. Balmer: Hautstörungen bei progressiver Muskelatrophie. Archiv für Heilkd. 1875.
20. Bamberger: Ueber einen Fall von progressiver Muskelatrophie. Wr. medicin. Wochenschr. 1869 Nr. 28.
21. E. v. Bamberger: Ueber Knochenveränderungen etc. Zeitschr. f. klin. Medic. Bd. 18.
22. Bastian: Medico-chirurg. Transact. Bd. LI.
23. Bauhinus Caspar: Theatrum anatomicum. Francfort 1621. Lib. III, pag. 328.
24. Beard: New-York medical Journal 1874.
25. Beevor: Syringomyelia. Medic. society of London. Lancet. 2. Dec. 1893.
26. Derselbe: A case of syphilit. Tumours of the spinal cord with symptoms simulating Syringomyelia. Clinical Society of London 18. November 1893. Lancet 1894.
27. Derselbe: Clinical Society of London. 19. Mai 1894. Lancet 1894.
28. Becker: Krankendemonstration in der XIX. Wanderversammlung der südwestdeutschen Neurologen. Arch. f. Psychiatrie. Bd. 26.
29. Benedikt: Bemerkungen zur Demonstration von Weiss. Wiener medic. Doctorencollegium 1893.

---

*) Dank der Güte des Herrn Professor Obersteiner, welcher mir seine ungemein reichhaltige Privatbibliothek mit grösster Liberalität zur Verfügung stellte, war es mir möglich, weitaus die meisten der hier angeführten Arbeiten im Originale zu lesen.

30. Berbez: De la syringomyelie. Gazette hebdomadaire de médecine et de chirurg. 1889.

31. Berkley: Syringomyelia. Brain 1889—1890.

32. Bernhardt: Deutsch. Arch. f. klin. Medic. Bd. 19.

33. Bernhardt: Beitrag zur Lehre der sogenannten partiellen Empfindungslähmung. Berliner klinische Wochenschrift 1884, Nr. 4.

34. Bernhardt: Neuropathologische Betrachtungen. II. Weitere Beiträge zur Lehre von der partiellen Empfindungslähmung. Centralbl. f. Nervenheilk. 1887, Nr. 14.

35. Bernhardt: Syringomyelie und Skoliose. Centralbl. f. Nervenheilk. 1889 Nr. 2.

36. Bernhardt: Ueber die sogenannte Morvan'sche Krankheit. Deutsche medic. Wochschr. 1891, Nr. 8.

37. Bernhardt: Beitrag zur Lehre von der Syringomyelie. Arch. f. Psychiatrie Bd. 24, Heft 3.

38 Bernhardt: Litterarisch-historischer Beitrag zur Lehre von der Syringomyelie Deutsche medicinische Wochenschrift 1893, Nr. 32.

39. Bernstein: Ueber Syringomyelie. Medycyna 1892 Nr. XI—XV.

40. Bier: Mittheilungen aus der chirurgischen Klinik zu Kiel 1888. Ein Fall von Akromegalie.

41. Biernacki: Ueber Drucklähmung der Sensibilität. Gaz. Lekarska 1892 ref. Neurol. Centralblatt 1893, pag. 369.

42. Bignami v. Marchiafava.

43. Björnström: Algesimetrie. Upsala 1887.

44. Blocq: Demonstration einer syringomyelischen Arthropathie. Société d'anatomie 1887.

45 Blocq: De la syringomyelie. Gazette des hôpit. 1889, Nr. 140.

46. Blocq: Syringomyelia, Brain 1890.

47. Blocq: Syringomyelie typique diagnostiquée bei J. Bruhl (Beobachtung II).

48. Booth: Progressiv muscular atrophy with anaesthesia. New-York medic. Record 1888.

49. Bouchard: Un cas de Syringomyelie. Echo médicale. Toulouse 1890.

50. Bouchaud: Un cas de Syringomyelie à forme de sclérose latérale amyotrophique. Journ. des sciences médicales de Lille 1889.

51. Brianceau J.: Contribution a l'étude du champ visuel dans la Syringomyélie et la maladie de Morvan. Thèse de Paris 1891.

52. Brissaud: Presse médicale 1894. Juli.

53. Brissaud: De la nevroglie dans la moelle normale et dans la syringomyélie. Revue Neurologique 1894, Nr. 19.

54. Brissaud et Charcot v. Charcot.

55. Broca: Note sur les scolioses trophiques. Gazette hebdomadaire 1888, Nr. 39.

56. Bruce: Demonstration of syringomyelia in a child. Edinburgh medic. chirurg. society. Lancet 1894, 16. Juni.

57. Bruhl: De la syringomyélie. Archiv. général. de médecine. Paris 1889.

58. Bruhl: Contribution à l'étude de la Syringomyélie. Paris 1890.

59. Bruhl: Syringomyélie. La médecine moderne. 30. August 1893.

60. Brunner: Miscell. nat. curios. III. Dec. ann. I. 1688. — Boneti sepulchretum Ed. II. Genf 1700, Lib. I, pag. 394.

61. Bruns: [In einem Referate über Charcot's Arbeit (syringom. Arthropathien)] Schmidt's Jahrbücher 1894.

62. Bruns: Rückenmarkstumor. Berliner Gesellsch. f. Psychiatr. und Nervenkrankheiten. Neurol. Centralblatt 1894, Nr. 7.

63. Brunzlow: Ueber einige seltene, wahrscheinlich in die Kategorie der Gliosis spinalis gehörende Krankheitsfälle. Inaug.-Dissert. Berlin 1890.

64. Bruttan C.: Ein Beitrag zur Casuistik der centralen Gliose des Rückenmarkes (Syringomyelie). Inaug.-Dissertat. Dorpat 1892.

65. Bull: Gliom des Rückenmarks. Norsk Magaz 1881. Referirt in Schmidt's Jahrbüchern. Bd. 193.

66. Cacciola Salvatore: Osservazioni d'istologia patologica sulla siringomielite. Bolletino della Reale Academia medica di Roma T. X. 1887—1888.

67. Cagney James: Syringomyelia and Morvans disease. Brain 1891, pag. 368.

68. Caillet Frédéric: Étude sur les troubles de la sensibilité dans les affections nerveuses. (Dissociation syringomyélique). Thèse de Paris 1891.

69. Calmeil: Anatomie et physiologie de la moëlle épinière. Journal des Progrès des sciences et instituons médicales 1827, pag. 81.

70. du Castel: Krankendemonstration. Société francaise de Dermatologie et Syphilographie. Quatrième session annuelle 16. April 1893. Annales de Dermatologie 5. IV., April, Mai.

71. Charcot et Brissaud: Sur un cas de Syringomyélie, observé en 1875 et 1890. Progrès médical 1891 Nr. 4.

72. Charcot et Hallion: Sur un cas de paralysie radiculaire de la prémière paire dorsale avec lésion hémilatérale de la moëlle d'origine traumatique, simulant la .Syringomyélie Arch. de Neurol. 1891 Vol. XXII.

73. Charcot et Joffroy: Deux cas d'atrophie musculaire progressive. Arch. de physiolog. 1869

74. J. M. Charcot: Leçons sur les maladies du système nerveux. Tome II. Paris 1887.

75. Charcot J. M. Un cas de Pseudo-Syringomyélie. La semaine médicale. 1891 p 24.

76. Charcot J. M. Sur un cas de Syringomyélie avec panaris analgésiques. (Type Morvan). Gazette hébdomad. II. 1891.

77. Charcot J. M.: De la Syringomyélie. Bulletin médical 1889, 28. Juni.

78 Charcot J. M.: De la Syringomyélie. Leçons du mardi à la Salpêtrière. 1888—1889. 21. Leçon.

79. Charcot J M.: Maladie de Morvan. La semaine médicale 11. Dec. 1889.

80. Charcot J. M.: De la maladie de Morvan. Progrès médical 1890.

81. Charcot J. M.: Cas de syringomyélie gliomateuse; simulation hystérique de la Syringomyélie. Echo médicale Toulouse 1890.

82. Charcot J. M.: Arthropathies syringomyéliques. Progres médical 1893 Nr. 17.

83. Charcot J B.: Arthropathie syringomyélique et dissociation de la sensibilité. Revue neurologique 1894, Nr 9.

84. Chantemesse: Société médicale des hôpit. de Paris. Discuss. du 28. Juillet 1893. Discussion zur Demonstration von Debove.

85 Chaslin: Note sur l'anatomie pathologique de l'épilepsie, dit essentielle. Journal des connaissances médicales. 21. Mars 1889.

86. Chéron: La Syringomyélie. Union médical 1889.

87. Chiari: Zur Pathogenese der Syringomyelie. Prager Zeitschr. f. Heilkunde 1883.

88. Chiari: Ueber Veränderungen des Kleinhirns in Folge Hydrocephalus des Grosshirns. Deutsch. med. Wochenschrift 1891. S. 1172.

89. Chipault: a) Panaris analgésique avec fracture spontanée etc. b) Syringomyélie. Bulletin de la Société anat. 1890,

90. Church: Syringomyelia. Western medical Reporter of Chicago 1889.

91. Clarke Lokh. und Thudichum: Beales Archiv — XIII. Abs. II. p. 41; cf. Lancet 1865.

92. Clarke Lokh. und Radcliffe: Medico-chirurgical Transactions 1865, Abs. II.

93. Clarke Lokh. und Hughlings Jakson: Medico-chirurgical Transactions 1867 p. 489:

94. Clarke Lokh. und Johnson: Medico-chirurgical Transactions 1868, vol. LI.

95. Cohen: Bulbar paralysis with marked disturbances of pain and temperatur senses and other phenomena pointing to syringomyelia. Medical and surgical Reporter Philadelphia 1889, T. LXI. p. 34.

96. Coleman J. B. und J. O. Carrol: A case of syringomyelia. The Lancet 1893, 13. August.

97. Colleville: Sur un cas de paréso-analgésique. Gazette hebdomadaire 1887, Nr. 25.

88. Columbus Cremonensis: De re anatomica Francfurt 1593.

99. Mc. Connel: Philadelphia neurological Society 22. Januar 1894.

100. Coupland: Discussion in der Clinical Society of London. Lancet 1894. 19. Mai.

101. Critzman: Essai sur la Syringomyélie. Paris 1892.

102. Czerny: Ueber neuropathische Gelenksaffectionen. Centralbl. f. Chirurgie 1886, Nr. 24. Beilage.

103. Dana: Syringomyelia; central Glioma of the spinal cord with spontaneous central hemorrhage. The Journal of nerv. and ment. dis. Januar 1894.

104. Dana: Myelosyringis, central glioma of the spinal cord etc. New-York medical Journ. 1893.

105. Daxenberger: Ueber Gliombildung und Syringomyelie im Rückenmarke. Inaug. Diss. Erlangen 1890.

106. Daxenberger: Ueber Compressionsmyelitis etc. D. Zeitschr. f. Nervhlkd. Bd. 5.

107. Debove: Un cas de Syringomyélie. Bulletin de la Société médic. des hôpit. 22. Februar 1889.

108. Debove: Maladie de Morvan ou Lèpre. Société médicale des hôpitaux de Paris. 20. Juli 1893.

109. Dejerine: Un cas de Syringomyélie. Bullet. de la Société médic. des hôpit. de Paris. 22. Februar 1889.

110. Dejerine: Syringomyélie. Gazette hebdomad. 1889.

111. Dejerine: De la Syringomyélie. La semaine médicale. 12. Juni 1889.

112. Dejerine: Sur un cas de Syringomyélie, suivi d'autopsie. Comptes rendus de la Société de Biolog. Paris 1890.

113. Dejerine: Syringomyélie et maladie de Morvan. Compt. rend. de la Société de Biol. Paris 1890.

114. Dejerine et A. Tuilant: Sur l'existence d'un rétrecissement du champ visuel dans la Syringomyélie La Médecine moderne 1889–1890.

115. Dejerine et A. Tuilant: Dissociation de la sensibilité thermique dans la Syringomyélie. La semaine médicale 1891, Nr. 6.

116. Dejerine et Letulle: La maladie de Friedreich. La semaine médicale 1890.

117. Dejerine et Sottas: Sur un cas de Syringomyélie unilatérale et à début tardif, suivie d'Autopsie. — Compt. rend. de la société de Biologie 23. Juli 1892.

118. Dercum F. X.: A case of Syringomyelia. The Journ. of nerv. and ment. dis. March 1894.

119. Dercum: Discussion zum Vortrage Mill's. The Journ. of nerv. and ment. dis. 1894. April.

120. Dikinson: On the Pathologie of Chorea. Medico-chirurg. Transactions LIX. pag. 3, 1876.

121. Donath: Ueber die Grenzen des Temperatursinnes im gesunden und kranken Zustande. Arch. f. Psych. Bd. XV. 1884.

122. Dreschfeld: On some of the rarer forms of muscular atrophy. Brain 8.

123. Duchenne de Boulogne: Traité de l'éléctrisation localisée. III. édit. T I. p. 453. Paris 1847.

124. Duering E. v.: Lepra und Syringomyelie. Deutsch. medic. Wochschr. 1894, Nr. 6.

125. Duesing: Pathologisch-anatomische Untersuchung eines Falles von Syringomyelie. Inaug. Dissert. Greifswald 1889.

126. Dyer Isidor: Syringomyelia and Lepra nervorum. New-Orleans medic. and surgic. Journ. August 1892.

127. Ehlers: A propos de la lépre et de la Syringomyélie. La semaine médicale 1893, Nr. 56.

128. Ehrmann: Discussion zum Vortrage Schlesingers im Wr. medic. Club. Wr. medic. Presse. December 1892.

129. Eichhorst und Naunyn: Arch. f. exper. Pathologie und Pharmakologie 1874, T. II.

130. Eikholt: Ein Beitrag zur Lehre von der centralen Sklerose. Arch. f. Psych. Bd. X.

131. Eisenlohr: Zur patholog. Anatomie der syphilit. Tabes; Syringomyelie. Arch. f. Psych. Bd. 23 S. 603.

132. Eisenlohr: Ein Fall von Morvan'scher Krankheit. Deutsch. med. Wochschr. 1893.

133. Eisenlohr: Aerztl. Verein in Hamburg. Sitzung vom 14. Juni 1892. Discuss Neurol. Centralbl. 1892, S. 453.

134. Erb: Krankheiten des Rückenmarks. Syringomyelie.

135. Erb: Syringomyelie? — oder Dystrophia muscularis + Hysterie. Neurolog. Centralbl. 1893, Nr. 5.

136. Erb: Handbuch der Elektrotherapie.

137. Erb: Dystrophia muscularis progressiva. Volkmanns Hefte. Neue Folge 23.
138. Erben: Krankendemonstration im Wiener medicin. Club. Internat. klin. Rundsch. Mai 1892.
139. Eskridge: Syringomyelia. International Clinics. Vol. III. Second series.
140. Etienne Ch.: La dissection du corps humain. III. Livre chap. 35. Paris 1846.
141. Eulenburg: Berlin. Klin. Wochschr. 1869, Nr. 44.
142. Eulenburg: Berlin. Klin. Wochschr. 1866. Nr. 46.
143. Eulenburg: Zeitschr. f. klin. Medic. Bd. IX. 1884.
144. Eulenburg: Syringomyelie. Real-Encyklopädie 1889.
145. Eulenburg: Ueber Erythromelalgie. Neurol. Centralbl. 1. October 1893. Sitzungsber. der 65. Versammlung deutscher Naturforscher und Aerzte in Nürnberg 1893.
146. Fedoroff: Un cas de Syringomyélie, type Morvan. Yuzhno russko med. gaz. Odessa 1893 p. 479, 493.
147. Ferrannini: Nucleo nosologico della siringomyelia, definita da una sua forma familiare, sinora non descritta. La riforma medica 1894 Juni.
148. Ferrier: Ueber Localisation atrophischer Paralysen. Brain 1881. T. IV.
149. H. Fischer: Riesenwuchs. D Zeitschr. f. Chirurg. Bd. XII.
150. H. Fischer: Beitrag zur Casuistik der Akromegalie und Syringomyelie. Inaug. Dissert. Kiel 1891.
151. Flechsig P.: Die Leitungsbahnen im Gehirn und Rückenmarke des Menschen 1876, p. 244.
152. Francotte Fr. X.: Études sur l'anatomie pathologique de la moëlle épinière (Syringomyélie). Arch. de Neurolog. Paris 1890.
153. v. Frankl-Hochwart: Discussion im Wiener medicin. Club zu Schlesinger's Vortrag. Wr. medic Presse. 1892. December.
154. Freud Sigm.: Ein Fall von Muskelatrophie mit ausgedehnten Sensibilitätsstörungen (Syringomyelie). Wr. medic. Wochenschr. 1885, Nr. 13 und 14.
155. Freund S.: Sensibilitätsstörungen bei multipler Sklerose. Arch. f. Psychiate. Bd. 22.
156. Friedreich: Ueber degenerative Atrophie der spinalen Hinterstränge. Virch. Arch. 1863, Bd. 26 und 27.
157. Friedreich: Ueber progressive Muskelatrophie Fall 16. Berlin 1873.
158. Friedmann: Arch. f. Psychiatr. 1885, Bd. 16.
159. Fromman: Untersuchungen über normale und patholog. Anat. des Rückenmarkes I. S. 79. 1864.
160. Fürstner und Zachner: Zur Pathologie und Diagnostik der spinalen Höhlenbildungen. Arch. f. Psychiatr. Bd. 14.
161. Funke: Ueber eine neue Methode zur Prüfung des Temperatursinnes. Zeitschr. f. Heilkunde Bd. XI. 1890.
162. Funke: Drucksinn. Hermanns Physiologie.
163. Gall und Spurzheim. Anatom. et Physiol. au système nerveux T. I. p. 142. Paris 1810.
164. Galloway: Syringomyelia. British medic. Journ. 1891, p. 641.
165. Galezowski: Des troubles de la vue dans la Syringomyélie. Rec. d' ophthalmologie. Paris 1893, p. 546—551.
166. C. Gerhardt: Sitzungsber. der physikal.-medic. Gesellsch. zu Würzburg, 1882, S. 102.
167. Gerlach W.: Ein Fall von congenitaler Syringomyelie und intramedullärer Teratombildung. Deutsche Zeitschr. f. Nervenheilkunde Bd. 5.
168. Gessler H.: Ueber Syringomyelie und Morvan'sche Krankheit. Medic. Correspondenzblatt d. Württemberg'schen Landesvereins 1893, 5. Januar.
169. Gieson Ira van: A report of a case of Syringomyelia. The journ. of nerv. and ment. diseas. 1889.
170. Gilles de la Tourette et Zaguelmann: Un cas de Syringomyélie. Nouvelle Iconographie de la Salpêtrière 1889, T. II.
171. Glaser G.: Ein Fall von centralem Angiosarcom des Rückenmarks, Arch. f. Psychiatr. Bd. XVI.
172. Görtz: Ueber einen Fall von Syringomyelie. Inaugur.-Dissert. Greifswald 1892.
173. Goldscheider: Arch. f. Physiologie (Dubois-Reymond 1885.)

174. Goldscheider: Arch. f. Psychiatr. Bd. 18.
175. Goldscheider: Discussion zum Vortrage Oppenheims. Berl. Klin. Wochenschr. 1892.
176. Gombault: Sur un cas de maladie de Morvan. Gazette des hopit. 1889 Nr. 50.
176. Gombault: Maladie de Morvan, Syringomyélie et Lèpre. Revue Neurologique 1893, Nr. 14.
177. Gombault et Reboul: Un cas de maladie de Morvan, suivi d'autopsie. Gazette hebdomad. 1889, Nr. 19 und 20.
178. Gowers: Lehrbuch der Rückenmarkskrankheiten.
179. Gowers: A clinical Lecture of a case of Syringomyelia. The clinical Journ. 1889. May.
180. Graf E.: Ueber die Gelenkserkrankungen bei Syringomyelie. Beiträge zur klin. Chirurgie 1893. Bd. 10 H. 3.
181. Grasset: Leçons sur le syndrome bulbo-medullaire. Montpellier medical. 1889.
182. Grasset: Un cas de maladie de Morvan. Leçons recueill. Paris 1892.
183. Grasset et Bauzier: Leçons sur le syndrome bulbo-medullaire constitué par la thermanésthesie, l'analgésie et les troubles sudoraux et vasomoteurs. Montpellier et Paris 1890.
184. Grimm: Ein Fall von progressiver Muskelatrophie. Virch. Arch. Bd. 48.
185. Guelliot: Panaris analgésique. Gaz. hebdom. 1886.
186. Günther: Ueber die typische Form der progressiven Muskelatrophie. Berlin. klin. Wochenschr. 1883.
187. Guinon: Syringomyélie. Traité de Médecine. Tome VI. Paris 1894.
188. Guinon G. et A. Dutil: Deux cas de maladie de Morvan. Nouvelle Iconographie de la Salpétrière III. 1890.
189. Gull and Clarke: A case of progressiv muscular atrophy. Guy's hospital reports 1862.
190. Gyurman: Ein Fall von Syringomyelie. Wiener medicinische Presse 1889.
191. Gyurman: Festschrift an Professor Koranyi 1891.
192. Gyurman: Ung. Arch. f. klin. Medicin Bd. I.
193. Hallion: Les déviations vertebrales nevropathiques. Thèse de Paris 1892.
194. Hallopeau: Contribution à l'étude de la sclérose periependymaire. Gaz. medic. de Paris 1870.
195. Hanot: Parésie analgésique à panaris. Arch. géner. de médecine 1877.
196. Harcken Justus: Ein Beitrag zur Genese der Syringomyelie. Inaug. Dissert. Kiel 1883.
197. Harris: On a case of multiple spinal and cerebral tumors. Brain VIII. 1886.
198. Haumann Emil: Ueber Syringomyelie mit Beschreibung eines neuen Falles. Inaug.-Diss. Greifswald 1889.
199. Hebald Otto: Casuistische Mittheilungen 1. Intramedulläres Gliom des Rückenmarks. Arch. für Psychiatrie Bd. X.
200. Hegemann Paul: Zur Casuistik der Rückenmarkskrankheiten 3. Fall. Syringomyelie, Siegburg 1889.
201. Hellich B.: Prispevek k nauce o postvani syringomyelie. Sbornlek v Praze 1890.
202. Hering: Temperatursinn. Hermanns Handbuch der Physiologie.
203. Herzen: Pflügers. Arch. Bd. XXXVIII.
204. Hirschberg: Zur Frage der Morvan'schen Krankheit. Allgem. medic. Centralzeitung 1894, Nr. 70.
205. Hitzig: Hämatorrhachis, Syringomyelie, abnorme Structur des spinalen Markmantels. Arch. f. Psych. Bd. XVI. 1885, S. 566.
206. Hitzig: Discussion zum Vortrage Oppenheim's über Syringomyelie im Berlin. Verein f. Psych. u. Nervenkrankheit. Neurol. Centralblatt 1892.
207. Hochenegg-Paltauf: Ueber symmetrische Gangrän. Wr. medic. Jahrbücher 1885.
208. Hochhaus H.: Zur Kenntnis des Rückenmarksglioms. D. Arch. f. klin. Medic. Bd. 47.
209. Hoffmann: 62. Versammlung deutsch. Naturforscher und Aerzte in Heidelberg. Neurol. Centralblatt 1889, Nr. 19.
210. Hoffmann: Syringomyelie. Volksmanns Vorträge. N. F. 1891, Nr. 20.

211. Hoffmann: Zur Lehre von der Syringomyelie. D. Zeitschr. f. Nervenheilkunde Bd. 3.
212. Holschewnikoff: Ein Fall von Syringomyelie und eigenthümlichen Degenerationen der peripheren Nerven, verbunden mit Akromegalie. Virch. Arch. 1890. Bd. 119.
213. Homén: Bidrag till kännedom om syringomyelin. Nord. med. ark. 1894, N. F. IV.
214. Hübler Wilhelm: Ein Fall von Morvan'scher Krankheit. Inaug.-Dissert. Würzburg 1894.
215. Hückel Armand: Zwei Fälle von schweren symmetrischen Panaritien auf trophoneurotischer Grundlage. 1889, Nr. 27 und 28.
216. Hutin: Nouvelle bibliothèque médicale T. I p. 159. Paris 1828.
217. Ivao di Mello Viana: Recherches cliniques sur les paralyses des muscles de l'oeil. Thèse de Paris 1893.
218. G. W. Jacoby: Contribution to the study of anesthetic leprosy with reference to partial sensory disordres. The Journ. of nerv. and ment. diseases. 1889. Juni.
219. Jacquet: Sur un cas de syringomyélie avec ulcères trophiques du plexus cervico-brachial droit. Compt rend. de la Société de Biologie. Paris 1890.
220. Jacquet: Note sur la pathogènie trophique de la peau. Journ. de médicine, de chirurg. et de pharmakol. 1892, Nr. 38.
221. Jakson Hughlings und Galloway: A case of syringomyelia. Lancet 1892.
222. Jeffries J. A.: Two cases of syringomyelia. The journ. of nerv. and mental diseas. 1890.
223. Joffroy: Diagnostic et nature de la Syringomyélie. Bullet. et mémoire de Société méd. des hôpit. de Paris 1889.
224. Joffroy et Achard: De la myélite cavitaire. Arch. de Physiologie 1887.
225. Joffroy et Achard: Syringomyélie et maladie de Morvan. Société médic. des hôpit. de Paris 1890.
226. Joffroy et Achard: Un cas de maladie de Morvan avec autopsie. Archiv. de médecine éxperimentelle et d'anatom pathol. 1890 Nr. 4.
227. Joffroy et Achard: Syringomyélie non gliomateuse, associée à la maladie de Basedow. Neurolog. Centralbl. 1894. Critzmann.
228. Jolly: Ueber trophische Störungen bei Rückenmarkskrankheiten. Vortrag gehalten auf der XII. Wanderversammlung südwestd. Neurologen und Irrenärzte zu Baden-Baden. Juni 1891.
229. Jolly: Vorstellung eines Falles von Ophthalmoplegie. Berl. klin. Wochsch. 1893, Nr. 37.
230. Jolly: Ein Fall von Morvan'scher Krankheit. Charité Annalen 1892.
231. Jolyet et Vulpian: Gaz médic de Paris 1867.
232. de Jong: Ueber einen unter dem Bilde der progressiven Bulbaerparalyse verlaufenden Fall von Syringomyelie. Freiburg. Dissert. 1889.
233. Juman: De la syringomyélie. France médicale. Paris 1890.
233. Kahler O. und Pick: Beitrag zur Lehre von der Syringo- und Hydromyelie. Vierteljahrschr. f. prakt. Heilkunde 1879.
234. Kahler O. und Pick: Beiträge zur Pathologie und pathologischen Anatomie des Centralnervensystems. Arch f. Psych. Bd. 10.
235. Kahler Otto: Paraplegia cervicalis mit eigenthümlichen Sensibilitätsstörungen. Prag. medic. Wochenschr. 1882, Nr. 42 u. ff.
236. Kahler Otto: Ueber die Diagnose der Syringomyelie. Prager medic Wochenschrift 1888, Nr. 6 und 7.
237. Kahler Otto: Debatte über den Vortrag von Kretz. Gesellsch. der Aerzte in Wien. Wr. klin. Wochenschr. 1889.
238. Kammler O.: Exper. de var. cutis region. minim. pondere sentiendvirtute. Vratislav 1858.
239. Kanasugi Hidigoro: Casuistische Beiträge zur Kenntnis der Syringomyelie. Inaug. Diss.-Tübingen 1890.
240. Karg: Zwei Fälle von ausgedehnten neuropathischen Knochen- und Gelenkzerstörungen. Arch. f. klin. Chirurgie Bd. 41.
241. Kethi: Syringomyelie. Gesellsch. der Arzte in Budapest. Wr. medic. Wochenschr. 1890, Nr. 26.
242. Kiewlycz Marian: Arch. f. Psychiatr. Bd. 20.

243. Klebs E.: Prager Vierteljahrsschr. 1877, Bd. 133.
244. Klippel: Les lésions de la moëlle dans la scoliose de l'enfance. Gaz. hebdom. 1891, Nr. 13.
245. Klumpke: Contribution à l'étude des paralysies radiculaires, du plexus brachial. Revue de médecine 1885.
246. Knoppek: Beitrag zur Diagnostik der Syringomyelie. Wr. medic. Presse 1892, Nr. 3.
247. Köberlin: Höhlenbildung im Rückenmarke. Münchener medic. Wochschr. 1889 Nr. 19.
248. Köppen: Ueber acute Höhlenbildung im Rückenmarke. Neurol. Centralblatt 1892, p. 487.
249. Köhler Hermann: Meningitis spinalis. Leipzig 1891.
250. Kornfeld: Ueber symmetrische Gangraen. Wiener medic. Presse 1892, Nr. 50 und 51.
251. Kornilow: Gesellsch. der Neurologen und Irrenärzte in Moskau. Neurolog. Centralbl. 1892, p. 493.
252. Koshewnikow: Ibidem. p. 494.
253 Krafft-Ebing Freiherr v.: Ueber Hämatomyelie. Wr. klin. Wochenschrift 1889.
254. Krafft-Ebing, Freiherr v.: Syringomyelie. Allg. Wr. medic. Zeitung 1892, Nr. 48.
255. Krauss Ed.: Ueber einen Fall von Syringomyelie. Virch. Arch. Bd. 101.
256. Krauss: A case of syringomyelia. Journ. of nerv. and ment. diseas. 1892. November.
257. F. Krauss: Die Bestimmung des betreffenden Rückenmarkssegmentes der unteren Halswirbel. Zeitschr f. klin. Medic Bd 18.
258. Kretz: Ueber einen Fall von Syringomyelie. Wr. klin. Wochschr. 1890.
259. Krönig: Ueber Wirbelerkrankung bei Tabikern: Zeitschr. f. klin. Medicin. Bd. 14.
260. Kronthal: Zur Pathologie der Höhlenbildungen im Rückenmarke Neurol. Centralblatt 1883
261. Kupferberg Hans: Ein unter dem Bilde eines Gehirntumors verlaufender Fall von Hydrocephalus internus, combinirt mit symptomenloser Syringomyelie. Deutsche Zeitschr. f. Nervenheilk. Bd. 4.
262. Lachmann: Gliom im obersten Theile des Filum terminale. Arch. f. Psych. Bd. 13.
263. Lamacq: Syringomyélie. Journ. de médicine de Bordeaux. 1889—1890.
264. Lancereaux: Sur un cas d'hypertrophie de l'ependyme spinal avec obliteration du canal central de la moëlle. Bullet. de la Société de Biologie. 1861.
265. Landau: citirt bei Olliver l. c. Obs. 125, p. 392 (nach Bäumler).
266. Landois und Mosler: Ueber dissocürte Sensibilitätsstörungen. Berl. klin. Wochenschr. 1868.
267. Langhans: Virch. Arch. Bd. 64.
268. Langhans: Ueber Höhlenbildung im Rückenmark in Folge Blutstauung. Virch. Arch. Bd. 85
269. Leegard: Sydom i den bagerste Del of Bygmargens graa Substanz. Norsk Mag f. Laegevidenst. Christiania 1890.
270. Le Fort: Panaris analgésique. Mercredi médical 1890, Nr. 52.
271. Lemoine: De la Syringomyélie. Gazette médicale de Paris 1889.
272. Lemoine G.: Panaris de Morvan chez un alcoolique. Lyon médicale 1891.
273. Lenhossek: Oesterr. Zeitschr. f. prakt. Heilkunde. Jahrgg. V. 1859. Beilage.
274. Lenz G.: Ueber Syringomyelie. Inaug.-Dissert. 1892, Freiburg.
275. Lépine: Syringomyélie, Société scienc. médic. de Lyon. Novembre 1892
276. Leube: Methoden der Sensibilitätsprüfungen. Centralbl. für die medic. Wissenschaft 1876.
277. Lewin: Zur Pathologie der progressiven Muskelatrophie und verwandter Zustände. Deutsche Zeitschr. f. Nervenheilkunde Bd. 2.
278. Leyden: Klinik der Rückenmarkskrankheiten 1874.
279. Leyden: Hydromyelus und Syringomyelie. Virch. Arch. Bd. 68, 1876.
280. Leyden und Munk: Virch. Arch. Bd. 31.

281. Lloyd: Progressiv muscular atrophy with arthropathies of the Knee-joint. Philadelphia neurological Society. The Journ. of nerv. and ment. diseas. 1894 März.

282. Lloyd: Traumatic affected of the cervical region to the spinal cord simulating syringomyelia. The Journ. of nerv. and ment. diseas. 1894 June.

283. Lloyd J. H.: Report of a case of Syringomyelia. University medical magazine 1893. March.

284. Looft: Beitrag zur pathologischen Anatomie der Lepra, besonders des Rückenmarkes. Virch. Arch. Bd. 128.

285. Louazel: Contribution à l'étude de la maladie de Morvan. Thèse de Paris 1890.

286. Luun: A case of Syringomyelia with necropsia. Clinical society of London. Lancet, 19. Mai 1894.

287 Mader: Hochgradige Hydromyelie des ganzen Rückenmarkes. Wr. medic. Blätter 1885, Nr. 52.

287a. Magelhaes: Lepra e siringomielia. Gazeta medica di Bahia. Maio 1894 Nr. 14.

288. Maisonneuve cit. bei Ollivier und Nonat.

289. Mann: Zwei Fälle von Syringomyelie nebst Bemerkungen über das Vorkommen des tabischen Symptomencomplexes bei derselben. D. Arch. f. klin. Medicin, Bd. 50.

290. Marchiafava und Bignami: Sulla malattia di Morvan. Bulletino della R. acad. med. di Roma 1891.

291. Marestang: Contribution à l'étude du diagnostic differentiel de la lèpre anésthesique et de la syringomyélie. Revue de médicine 1891.

292. Marie: Un cas de Syringomyélie à forme pseudo-acromégalique (chiromégalie). La semaine médicale 1894, Nr. 22.

293. Marie: Sur la contraction réflexe des adducteurs de la cuisse etc. La semaine médic. 1894, Nr. 23.

294. Marinesco: Contribution à la pathogénie des arthropathies neuro-spinales. Revue neurologique. 1894, Nr. 14.

295. Marwedel G.: Beitrag zur Casuistik der Syringomyelie. Münch. medic. Wochschr. 1890, Nr. 46.

296. Masius: Un cas de Syringomyélie. Annales de Soc. médic. chirurg. de Liège 1890.

297. Mennicke: Ueber Syringomyelie mit anatomischer Untersuchung zweier Fälle. Dissertation. Marburg 1891.

298. Mendel: Ein Fall von Sklerodermie etc. D. medic. Wochschr. 1890.

299. Mendel: Discuss. zum Vortrage Oppenheims in der Berl. Gesellsch. f. Neurol. u. Psychiatrie. Neurologisches Centralblatt 1892.

300. Meyer Ludwig: Ein Fall von allgemein. progressiver Muskelatrophie. Virch. Arch Bd. 27.

301. Meyer L.: Syringomyelia. The canadian Practitioner 1892, 16. Juli.

302. Mills: Discuss. zum Vortrage Mc. Connel's. The Journ. of nerv. and ment. diseas. 1894. April.

303. Mills: Discussion zum Vortrage Lloyd's. The Journ. of nerv. and mental diseas. 1894. June.

304. Mill (Mc. Connel): Two cases of syringomyelie; one of unilateral type. The journ. of nerv. and ment. diseas. April 1894.

305. Minor: Zur Casuistik der Syringomyelie. Journ. f. Psychiatr. (Russisch, citirt bei Roth, 2. Monographie).

306. Minor: Beitrag zur Lehre von der Hämato- und Syringomyelie. Neurol. Centralbl. 1890, Nr. 16.

307. Minor: Ueber centrale Hämatomyelie. Gesellsch. der Neuropathol. und Irrenärzte in Moskau. Neurolog. Centralblatt 1892, p. 493.

308. Minor: Ueber centrale Hämatomyelie. Arch. f. Psychiatr. Bd. 24.

309. Minor: Hämatomyelie. Gesellsch. der Neuropathologen und Irrenärzte in Moskau. Neurol. Centralbl. 1894.

310. Kinnosuke Miura: Ueber Gliom des Rückenmarkes und Syringomyelie Beiträge zur pathol. Anatomie und allgem. Pathologie. Bd. XII.

311. M. Miura: Zur Genese der Höhlen im Rückenmarke. Virch. Arch. Bd. 117.

312. Moebius: Schmidt's Jahrbücher 1888 p. 115.

313. Monod et Reboul: Du panaris de Morvan. Arch. génér. de médecine 1888.
314. Moore: Dilatation of the central canal of the spinal cord. Pathol. Society ofLondon 1880.
315. Morgagni und Santorini: Advers. anatom. VI. Lugd. Batav. 1740 — Animadr. XIV p. 17 u. 18.
316. Morrow: The diagnosis of leprosy. New-York medic. Journ. 1882 p. 471.
317. Morvan: De la parèsie analgésique à panaris des extrémités superieures ou paréso-analgésie des extrémités supérieures. Gazette hebd. de médecine et de chirurg 1883.
318. Morvan: Nouveaux cas de paréso-analgésie des extrémités supérieures. Gaz. hebd. de médecine et de chirurg. 1885.
319. Morvan: De la scoliose dans la paréso-analgésie. Ibidem 1887.
320. Morvan: De l'anésthesie sous les divers modes dans la paréso-analgésie. Ibidem. 1889.
321. Morvan: Rétrécissement du champ visuel dans la paréso-analgésie. Ibidem. 1891.
322. Müller: Vorstellung eines Kranken mit Syringomyelie. Ges. der Aerzte von Steiermark. Intern. klin. Rundschau 1893.
323. Fr. Müller: Syringomyelie mit Recurrenslähmung. Aerztl. Verein zu Marburg. Sitzung vom 12. Februar 1893. Berl. Klin. Wochschr. 1894, Nr. 2.
324. H. Fr. Müller: Syringomyelie mit bulbären Symptomen. Deutsch. Arch f. klin. Medic. Bd. 52.
325. Muscatello: Ueber die angeborenen Spalten des Schädels und der Wirbelsäule. Arch. f. klin. Chirurgie. Bd. 47, H. 1 u. 2.
326. Naunyn: Ein Fall von Syringomyelie. Sitz des naturwissenschftl. Vereins zu Strassburg 1893 28. Januar. Centralbl. f. d. med. Wissenschaft 1894, Nr. 6.
327. L. Newmark: Syringomyelia. The medical New 1893. 22. Juli.
328. Neuberger: Deutsche Dermatologische Gesellschaft 1892. Arch. f. Dermatol. u. Syphilis 1893.
329. Neuberger: Ueber einen Fall von Syringomyelie mit Haut- und Schleimhauterscheinungen. Wr. medic. Presse 1894, Nr. 12.
330. Neuhaus: Zur Pathologie der Höhlenbildung im Rückenmarke. Dissertat. Berlin 1889.
331. Nissen: Ueber Gelenkserkrankungen bei Syringomyelie. Arch. f. klin. Chirurg. 1892, Bd. 45.
332. Nonat: Recherches sur le développement du canal accidentel dans la moëlle épinière. Arch. géner. de Médecine 1838, p. 287.
333. Nonne: Ein Fall von typischer Tabes dorsalis und centraler Gliose bei einem Syphilitischen. Arch. f. Psychiatr. und Nervkrkht. Bd. 24.
334. Nothnagel: Deutsch. Arch. f. klin. Medic. 1867.
335. Nothnagel: Gehirnkrankheiten.
336. Obersteiner: Anleitung beim Studium des Baues der nervösen Centralorgane 2. Auflage. Wien 1892, S. 264 und S. 191—193.
337. Obersteiner und Redlich: Ueber Wesen und Pathogenese der tabischen Hinterstrangsdegeneration. Arbeiten aus dem Institute für Anatom. u. Physiologie des Centralnervensystems an der Wiener Universität. 2. Heft. Wien 1894. Deuticke.
338. O. Carrol: Syringomyelia. British medic. Journal 1891.
339. O. Carrol u. Coleman v. letzteren.
340. O. Connor: A case of syringomyelia with symptoms of neuritis of left brachial plexus. Hahnemann. Month. Philadelphia 1890.
341. Ollivier d'Angers: De la moëlle épinière et ses maladies. 3. édit. Paris 1824.
342. Onanoff: Un cas de paralysie radiculaire brachiale totale. Arch. de Neurologie. 1891 November.
343. Oppenheim H.: Krankenvorstellung in der Berliner Gesellsch. f. Psych. und Nervenkrankht. Neurolog. Centralblatt 1884, Nr. 7.
344. Oppenheim H.: Zur Aetiologie und Pathologie der Höhlenbildung im Rückenmarke. Charité Annalen 1886.
345. Oppenheim H.: Ueber atypische Formen der Gliose. Arch. f. Psychiatr. Bd. XXV.
346. Oppenheim H.: Lehrbuch der Nervenkrankheiten. Berlin 1894. S. 253.

347. Oppenheimer: Schmerz- und Temperaturempfindung. Berlin, Reimer 1894.
348. Osler: Gliom der Medulla oblongata. Journ. of nerv. and. ment. diseas. 1888.
349. Osler: Discussion zum Vortrage von Lloyd. Philadelphia neurologic. Society. The Journ. of nerv. and ment. diseas. 1894 June.
350. Pagenstecher: Syringomyelie und Hydromyelic. Greifswalder medic. Verein 1892 und Zeitschr. f. klin. Medic. Bd. 22.
351. Parkin A.: Seven cases of intra spinal hemorrhage (Fall V.) Guy's Hosp. reports 1892, vol. 48.
352. Parmentier E: Tabes et dissociation syringomyélique de la sensibilité. Nouvelle Iconographie de la Salpêtrière 1891.
353. Pellizzi: Un caso di pellagracon siringomielia. Rivista sperimentale di freniatria. 1892, H. 2 u. 3.
354. Peterson Fr.: A case of acromegaly combined with syringomyelia. New York medical Record 1893, 23. September.
355. Piccolhuomini: Anatomicae praelectiones. Romae 1856, p. 260.
356. A. Pick: Arch. f. Psychiatr. Bd. 8.
357. A. Pick u. Kahler v. letzteren.
358. A Pick: Verein der Aerzte Oberschlesiens 1894.
359. R. Pick: Ein Fall von Morvan'scher Krankheit. Prag. medic. Wochenschr. 1891, Nr. 43—46.
360. K. Pingen: Zur Casuistik der Syringomyelie. Inaug. Dissest. Köln 1894.
361 Pitres: Lèpre et syringomyélie. Gazette des hôpit. 1892, Nr. 137.
362. Pitres et Sabrazés: Lépre systématisée nerveux à forme syringomyélitique. Nouvelle Iconograph. de la Salpêtrière. 1893.
363. Pittaluga Enrico: Contributo alla casuistica della malattica di Morvan. Archivio italiano di clinica medica XXXIII anno, Punt. I.
364. Portal: Memoire sur la nature et le traitement de plus. malad. Paris 1800 vol I.
365. Portal und Senac: Cours d'anatomie médicale T. IV. p. 117, Paris 1804.
366. Potts: Discuss. zum Vortrage Mc. Connel. The journ. of nerv. and mental diseas. 1894, April.
367. Pribram: Syringomyelie. Verein deutsch. Aerzte in Prag. Prager medic. Wochschr. 1891, Nr. 24.
368 Pringle Nogarth: Morvan's disease. British Journ. of Dermatology 1893 July, p. 193.
368. Prenant: Sur le canal épendymaire primitif. Intern. Monatsschr. f. Anatomie u. Physiologie 1894, Bd. XI.
369. Prouff: Faits de maladic de Morvan. Gazette hebdom. 1891, Nr. 2.
370. Rachetti: Della struttura della med. spinal. Milano 1816.
371. Raichline: Sur un cas de Syringomyélie avec manifestations bulbaires. Thèse de Paris. 1892.
372. Raymond: Note sur un cas d'hydromyélie. Arch. de physiol. 1888.
373. Raymond: Maladies du systeme nerveux 1889.
374. Raymond: Atrophies musculaires et maladies amyotrophiques. Paris 1889.
375 Raymond: Contribution à l'étude des tumeurs nevrogliques de la moëlle épinière. Arch. de neurologie 1893. Aout.
376. Raynand Maurice: De l'asphyxie locale et de la Gangrène symmetrique des extrémités. Thèse de Paris 1862.
377. Recklinghausen: Untersuchungen über die Spina bifida. Virch. Arch. Bd. 105.
378. Redlich Emil: Zur pathologischen Anatomie der Syringomyelie und Hydromyelie. Prager Zeitschr. f. Heilkunde 1891.
379. Reinhold: Sectionsbefund und Epikrise einer von Bäumler vorgestellten chron. Spinalerkrankung. Centralbl. f. Nervenheilkd. 1894, S. 382. 19. Wanderversammlung der südwest deutsch. Neurologen zu Baden-Baden.
380. Reisinger und Marchand: Ueber das Gliom des Rückenmarkes etc. Virch. Arch. 1884, Bd. 98.
381. Remak Ernst: Arch. f. Psych. Bd. 9.
382 Remak Ernst: Berl. Klin. Wochenschr. 1877.
383. Remak Ernst: Ein Fall von centraler Gliomatose (Syringomyelie des Halsmarkes). Deutsche medic. Wochschr. 1884.

384. Remak E.: Oedem der Oberextremitäten auf spinaler Basis (Syringomyelie). Berl. Klin. Wochenschrift 1889, Nr. 2.

385. Remak E.: Discussion zum Vortrage Oppenheims im Berlin. Verein f. Psychiatr. und Nervenkrankht. Neurolog. Centralbl. 1892.

336. Rendu: Société médic. des hôpit. de Paris. Sitzg. vom 28. Juli 1893. Discussion zur Demonstration von Debove.

387. Roger: Contribution à l'étude des cavités pathologiques de la moëlle. Revue de médecine 1892, p. 577.

388. Rokitanski: Pathologische Anatomie Bd. II.

389. Rosenbach: Ueber die neuropathischen Symptome der Lepra. Neurol. Centralbl. 1884, Nr. 16.

390. Rosenbach: Zur Diagnostik der Syringomyelie. Petersburg. medic. Wochenschr. 1887, Nr. 9.

391. Rosenbach und Schtscherbak: Zur Casuistik der Syringomyelie. Neurolog. Centralbl. 1890.

392. Rosenblath: Zur Casuistik der Syringomyelie und Pachymeningitis cervicalis hypertrophica. D. Arch. f. klin. Medic. Bd. 51, H. 2 u. 3.

303. J. Ross: A case of Syringomyelia. Treatise of the diseases of the nerv. System. vol I. London 1883.

394. Rossolimo: Zur Physiologie der Schleife. (Ein Fall von Gliomatose eines Hinterhornes des Rückenmarkes. Arch. f. Psych. Bd. 22.

395. Rossolimo: Gesellsch. der Neuropathologen und Irrenärzte Moskau's. Neurol. Centralbl. 1892, p. 493.

396. Roth Wladimir: Gliome diffuse de la moëll. Arch. de phys. norm. et path. Paris 1878, T. V.

397. Roth Wl.: Contribution à l'étude symptomatologique de la gliomatose médullaire. Arch. de neurolog. 1887—1889 Bd. 14—16.

398. Roth Wl.: Zur Symptomatologie der centralen Gliomatose. St. Petersburg medic. Wochenschr. 1887, Nr. 10.

399. Roth Wl.: Zur Diagnose der Syringomyelie. Moskau 1890. Russisch.

400. Roth Wl. Gesellsch. der Neuropathol. und Irrenärzte in Moskau. Neurol. Centralbl. 1892 p. 493.

401. Rouffinet: Essai clinique sur les troubles oculaires dans la maladie de Friedreich et sur le rétrécissement du champ visuel dans la Syringomyélie et dans la maladie de Morvan. Thèse de Paris 1890.

402. Ruffer: Chronic Hydrocephalus. Brain H. 49 und 50.

403. Rullier: Destruction d'une grande partie de la moëlle avec contracture du bras et mobilité parfaite des membres inférieures. Journ. de Physiol. expériment, 1823.

404. Rumpf: Ueber einen Fall von Syringomyelie nebst Beiträgen zur Untersuchung der Sensibilität. Neurol. Centralbl. 1889, Nr. 7—10.

405. G. Rummo: Forme incomplete ed anomale della Siringomielia. Lezione di clinica medica-Napoli 1894.

406. G. Rummo: Alcune indicazioni terapiche nelle malattie spinale chronice; poliomielite e siringomielia. Terapia clinica. 1893, Nr. 2.

407. Sachs B.: New-York medic. Journ. 1888.

408. Sachs und Armstrong: Morvans Disease. New-York medic. Journ. 1892 30. April.

409. Sass A. von: Zwei Fälle von Lepra nervorum. D. Arch. für klin. Medic. Band 47.

410. Schaffer Karl und Hugo Preisz: Ueber Hydromyelie und Syringomyelie. Arch. für Psychiatrie Bd. 23.

411. Schiff: Lehrbuch der Physiologie. Schmerzsinn.

412. Schlesinger Hermann: Zur Casuistik der partiellen Empfindungslähmung (Syringomyelie). Wr. medic. Wochschr. 1891, Nr. 10—14.

413. Schlesinger H.: Beiträge zur Kenntnis der Sensibilitätsanomalien bei Lepra. Deutsche Zeitschrift für Nervenheilkunde Bd. 2.

414. Schlesinger H.: Ueber die klinischen Erscheinungsformen der Syringomyelie. Neurolog. Centralblatt 1893, Nr. 3.

415. Schlesinger H.: Krankenvorstellung im Wiener medicinischen Club. April. Wiener Medicin. Presse 1893. Offic. Protokoll.

416. Schlesinger H.: Zur Klinik der Syringomyelie. Neurolog. Centralblatt 1893, Nr. 20.

417. Schlesinger H.: Krankenvorstellung im Verein für Psychiatrie und Nervenkrankheiten. Wr. klin. Wochschr. 1894. Offic. Protokoll.

418. Schlesinger H.: Discussion zur Krankenvorstellung Singer's im Wiener medicinischen Club, Mai 1894. Wiener medicin. Presse 1894. Offic. Protokoll.

419. Schmaus Hans: Die Compressionsmyelitis bei Caries der Wirbelsäule (Fall III). Wiesbaden 1889.

420. Schmidt Adolf: Doppelseitige Accessoriuslähmung bei Syringomyelie. Deutsche medic, Wochenschrift 1892, Nr. 26.

421. Schmidt Max: Beitrag zur Casuistik der Syringomyelie. Inaug. Dissert. München 1894.

422. Schmidt et Baraban: Un cas de Syringomyélie. Revue médicale de l'Est 1888.

423. Schmitt et Baraban: Note sur un cas de Syringomyélie. Mém. soc. de médecine de Nancy 1890.

424. v. Schrötter: Vorlesungen über Krankheiten des Kehlkopfes, 2. Auflage. Die Capitel über die nervösen Larynxaffectionen.

425. Schüle H.: Deutsche Arch. für klin. Medic. Bd. 20

426. Schüppel O.: Ueber Hydromyelus. Arch. für Heilkd. Bd. V., 1865.

447. Schüppel O.: Ueber Rückenmarksgliom Bd. VIII, 1867.

428. Schüppel O.: Ein Fall von allgemeiner Anästhesie. Bd. XV., 1874.

429. Schultze Fr.: Beitrag zur Lehre von den Rückenmarkstumoren. Arch. für Psych. Bd. 8.

430. Schultze: Ueber Spalt-, Höhlen- und Gliombildung im Rückenmarke und der Medulla oblongata. Virch. Arch. Bd. 87.

431. Schultze: Weiterer Beitrag zur Lehre von der centralen Gliose des Rückenmarkes mit Syringomyelie. Virch. Arch. Bd. 102.

432. Schultze: Klinisches und anatomisches über Syringomyelie. Zeitschr. für klin. Medic. Bd. 13.

433. Schultze: Zur Kenntnis der Lepra. D. Arch. f. klin. Med. Bd. 43.

434. Schultze: Ueber Friedreich'sche Krankheit. Deutsche Zeitschr. f. Nervenheilkd. Bd. 6.

435. Schultze: Vorstellung eines Kranken mit Syringomyelie. Niederrhein. Gesellsch. f. Natur- und Heilkunde in Bonn. Deutsche medic. Wochschr. 1893, Nr. 46.

436. Seebohm: Ueber einen Fall von Tumor der Medulla spinalis mit Syringomyelie. Strassburger Dissert. 1889.

437. Seeligmüller: Ueber Syringomyelie. Münchener medic. Wochschr. 1891.

438. Senac (cit. bei Olivier d'Angers).

439. Shaw J. C.: Syringomyelia. New-York medical Journ. 1890.

440. Silberkuhl: Ein diffuses Gliosarcom des Rückenmarkes. Inaug.-Diss. Greifswald 1892.

441. Silcock A. O.: A case of syringomyelia. Pathol. society of London. British medic. Journ. 1888.

442. G. Singer: Ueber Spontangangraen und Simulation bei Hysterie. Wr. medic. Presse 1893.

443 G. Singer: Ein Fall von Morvan'scher Krankheit. Wr. medic. Club. Wiener medic. Presse 1894. Mai.

444. J. Singer: Zwei Fälle von Syringomyelie. Jahresber. des poliklin. Institut. der deutsch. Univers. Prag. Prager medic. Wochschr. 1891, Nr. 45.

445. Sinkler: Syringomyelia. Internat. Clinic. Philadelphia 1893, 3. p. 130—149.

446. Sinkler: Discuss. zum Vortrage Mc Connels. Philadelph. neurol. Society. The journ of nerv and ment. diseas. 1894 April.

447. Simon Th.: Beiträge zur Pathologie und pathologischen Anatomie des Centralnervensystems. Arch. f. Psychiatr. Bd. V.

448. Sokoloff: Zwei Fälle von Gliom des centralen Nervensystems. D. Arch. f. klin. Med. Bd. 41.

449. Sokoloff: Ueber Veränderungen der Gelenke bei Syringomyelie. Petersburger medicin. Wochenschr. 1891.

450. Sokoloff: Die Erkrankungen der Gelenke bei Gliomatose des Rückenmarkes. Deutsche Zeitschr. f. Chirurgie 1892, Bd. 34.

451. Sonnenburg: Ein Fall von Erkrankung des Schultergelenkes bei Gliomatose des Rückenmarks. Berl. klin. Wochschr. 1893, Nr. 43.

452. Souques: Etudes des syndromes hystériques simulateurs etc. Paris 1891.

453. Souques: Un cas de Syringomyélie (type Morvan). Nouvelle Iconogr. de la Salpêtrière 1891, 4. Année.

454. Souques: Un nouveau cas de Syringomyélie, type Morvan. Nouvelle Iconographie de la Salpêtrière 1892, Bd. V.

455. Souza Martins: Un cas de Syringomyélie, revelant de la lèpre. La semaine médicale 1894, Nr. 20. Congrès intern. à Rome.

456. Speville de: Maladie de Morvan. Thèse de Paris 1888.

457. van Spanje: Een geval von Syringomyelie (Type Morvan). Weckblatt van het Nederl. Tijdekr. f. Geneesk. 1893, A I. Nr. 18.

458. Stadelmann E.: Beiträge zur Pathologie und patholog. Anatomie des Rückenmarkserkrankungen. D. Arch. f. klin. Medic. Bd. 33.

459. Standhartner: Ein Fall von centraler Gliomatose des Rückenmarkes. Jahresber. des allgem. Krankenhauses in Wien vom Jahre 1891.

460 Starr Allen: Syringomyelia, its pathology and clinical features. American Journal of the medical sciences. 1888.

461. Starr A.: Localanesthesia and other symptoms produced by the lesion of the spinal cord. Philadelph. neurologic. society. The journ. of nerv. and ment. diseas. 1894 June.

462 Starr A.: Discussion zum Vortrage Dana's. New-York neurological society. The journ. of nerv. and ment. diseas. 1894 Januar.

463. Steel: A case of myelitis simulating Haematomyelia. The Lancet 1893, 23. Januar.

464. Steffen W: Spina bifida, Hydromyelie etc. Jahrb. f. Kinderheilkunde. Leipzig 1890.

465. Stein: Krankenvorstellung; 65. Versammlg. deutsch. Naturf. und Aerzte zu Nürnberg. Neurolog. Centralbl. 1893, Nr. 19.

466. Stembo: Ein Fall fortschreitenden Muskelschwundes syringomyel. Ursprunges. St. Petersburger medicin. Wochenschrift 1892, Nr. 35.

467. Sternberg: Die Sehnenreflexe. Wien. Deuticke 1894.

468. Sterne: On syringomyelia. Indiana M. J. Indianopolis 1893—1894, p. 187—195.

469. Steudener: Beiträge zur Pathologie der Lepra mutilans. Erlangen 1867.

470. Stilling: Neue Untersuchungen über den Bau des Rückenmarkes. Kassel 1859.

471. Strümpell A.: Beiträge zur Pathologie des Rückenmarkes. Arch. f. Psychiatr. 1880.

472 Strümpell A.: Zur Casuistik der apoplektischen Bulbaerlähmungen D. Arch. f. klin. Medic. 1881.

473. Steno: Centralglioma of the spinal cord. St. Thomas Hospit. Rep. 1885. London 1886.

474. Tambourer: Ges. der Neuropathol. und Irrenärzte in Moskau. Sitzung vom 20. März 1892. Neurolog. Centralblatt 1892, p. 493.

475. Tanzi Eugenio: Rivista sperimentale di freniatria e di medicina. Vol. XVI, Fasc. IV, 1890.

476. Taylor F.· Gumma of dura mater and syringomyelia. British medic. Journ. 1883.

477. Taylor F.: Case of syringomyelia with necropsy. The Lancet 1893 Januar.

478. Thibierge G.: Les altérations cutanées de la syringomyélie. Annales de dermat. et. syphilis 1890.

479. Thorburn William: Spinal localisation as indicated by spinal injuries. Brain and British medic. Journ. 1888

480. Tornow: Zur Diagnostik der Syringomyelie. Inaug.-Dissert. Berlin 1893.

481. Turner Charlewood: Syringomyelia with dilatation of the lateral ventricels of the brain. Transact. Pathol. Society. London 1887—1888.

482. Upson H. S.: A case of syringomyelia. New-York medic. Journal 1889.

483. La Vecchia: La siringomielia e il morbo di Morvan. Lavori di congr. di med. int. 1892. Milano, p. 198—211.

484. Vergely: De la dissociation syringomyélique de la sensibilité chez les diabétiques. Gaz. hebd. de médecine et de chirurgie 1893, Nr. 32.

485. Verhoogen: La syringomyélie. Journal de médecine, de chirurg. et de Pharmakol. 1893, Nr. 22.

486. Verhoogen et Vandervelde: La syringomyélie, maladie familiale. Journ. de médecine, de chirurg et de Pharmakol, 1894.

487. Vierordt O.. Zeitschr. f. Biologie Bd. XII.
488. Vinalis Francisco: Caso notable di siringomielia. El progreso medico-farmac. 1893.
489. Virchow R.: Die Betheiligung des Rückenmarkes an der Spina bifida und Hydromyelie. Virch. Arch. Bd. XXVII.
490. Volkmann R.: Beitrag zur Lehre vom Gliom etc. Deutsch. Arch. f. klin. Medic. Bd. 42.
491. Vought Walter: Syringomyelia and allied diseases. New-York medic. Journ. 1891. November.
492. Vought Walter: A case of Syringomyelia. New-York medic. Journ. 1892 Januar.
493. Vucetic: Seltenere Formen von Tabes. Inaug.-Dissert. Zürich 1893 (Auf Tafel I Figur 4 nach der Abbildung Hydromyelie; im Texte hierüber nichts).
494. Vulpian: Sclérose corticale de la moëlle. Arch. d. physiol. Bd. II.
495. Weigert: Zur pathologischen Histologie des Neurogliafasergerüstes. Centralbl. f. allgem. Pathologie und patholog. Anatom. 1890, Nr. 1.
496 Weintraud: Zwei Fälle von Syringomyelie mit Posticuslähmung. Deutsche Zeitschr. f. Nervenheilkd. Bd. 5, H. 6.
497. H. Weiss: Ein Fall von Morvan'scher Krankheit. Wr. medic. Doctoren-collegium 1893.
498. Westphal: Ueber einen Fall von Tumor und über Höhlen im Rückenmarke. Arch. f. Psych. Bd. 5.
499. Westphal: A contribution to the study of syringomyelia (Hydromyelia) Brain 1883.
500. Wipham T.: Tumour (Glioma) of the spinal cord and medull. oblong. Transact. of the patholog. Society of London 1881.
501. White Hale: On the exact sensory defect, produced by a localised lesion of the spinal cord. Brain 1893.
502. Wichmann Ralf: Geschwulst- und Höhlenbildung im Rückenmarke mit neuen Beiträgen zur Lehre von der Syringomyelie. Stuttgart 1887.
503 Zambaco et G. Thibièrge: Lèpre anesthésique et syringomyélie. Gazette hebdomad. 1891, Nr. 2.
504. Zambaco: Les lepreux de la Bretagne. Paris. Masson 1892.
505. Zambaco: Maladie de Morvan. La semaine médicale 1893.
506. Zerrath: Ein Fall von Sacraltumor mit Spina bifida, Hydromyelie etc. Königsberg 1887.
507. Ziegler: Lehrbuch der patholog. Anatomie.
508. Ziehl Franz: Zur Casuistik der partiellen Empfindungslähmung peripheren Ursprungs. Deutsche medic. Wochenschr. 1889, Nr. 17.

Nachtrag.

(Bei der Zusammenstellung der Literatur übersehene oder erst während des Druckes erschienene Arbeiten.)

509. Berbez: Essai du diagnostic d'une affection independante du tabes avec arthropathie du coude gauche. France médic. 1885 Nr. 97.

510. Bikeles: Ein Fall von Hämatomyelie, Krankendemonstrat. im Wr. medic. Club. Wr. medic. Presse 1893. Officiell. Protokoll.

511. Burr: Discussion zum Vortrage Lloyd's. The journ. of nerv. and ment. diseas. March 1894.

512 Chabanne: Contribution à l'étude de l'hémiatrophie de la langue. Thèse de Bordeaux Obs. XV.

513. Dana: A case of gliomatosis of the spinal cord. The Journ of nerv. and ment. diseas. 1894. September.

514. Dercum: Discuss. zum Vortrage Lloyd's. The Journ of nerv. and ment. dis. 1894 March.

515. Dercum: Discuss. zum Vortrage Lloyd's. The journ. of nerv. and ment. diseas. 1849 June.

516. Heinrich Fischer: Zur Casuistik und Diagnose der Syringomyelie. Inaug.-Dissert. Leipzig 1894.

517. Gottstein: Lehrbuch der Krankheiten des Kehlkopfes 4. Aufl., p. 422.

518. Klemm P.: Ueber die Arthritis deformans bei Tabes und Syringomyelie. Deutsche Zeitschr f. Chirurgie, Bd 39, H. 3 und 4.

519. Curschmann: Klinische Abbildungen. Tafel 17—23. Berlin. Springer 1894.

520. Ehlers: Un voyage chez les lépreux d'Islande. La semaine médicale. 1894. Nr. 65.

521. Jacquet et de Saint Germain: Lésions cavitaires de la moëlle dans un cas de sclerodermie. Société française de dermat. et syphiligr. 22. Avril 1892.

522. Pervès: Contribution à l'étude comparée de la Syringomyélie et de la maladie de Morvan. Thèse de Bordeaux 1891.

523 Rieder: Fall von Morvan'scher Krankheit. Aerztl. Verein zu Hamburg. Deutsche med Wochenschrift 1894, Nr. 20.

524. Senator: Ein Fall von sogenannter amyotrophischer Lateralsklerose. Deutsche med. Wochenschrift 1894, Nr. 20.

525. Wharton Sinkler: Exhibition of specimens from cases of syringomyelia. Transactions of Philadelphia. 1893

526. M. Wolff: Ein Fall von sogenannter amyotrophischer Lateralsklerose. Zeitschrift für klinische Medicin. Bd. 25.

Erklärung der Abbildungen.

Figur 1. Bildung von Papillen in der die Höhle begrenzenden Wand. Die Papillen sind aus einem sehr feinen Faserwerke zusammengesetzt. Karmin-Präparat. Vergrösserung Reichert Ocular 3, Object 4.

Figur 2. Ein in das Rückenmark einstrahlendes Gefäss wird von Papillen bildenden Bindegewebszügen begleitet. Das Gefäss ist thrombosirt, das Lumen fadenförmig. Färbung mit Karmin-Alaun-Haematoxylin. Vergrösserung Reichert Ocular 2, Object. 3.

Figur 3. Gruppe von Gefässen in einem Rückenmarke, in welchem wahrscheinlich in Folge der Gefässerkrankung ein Hohlraum entstanden ist. Die Adventitia ist durchwegs sehr verdickt (sowohl an den Querschnitten, als auch an dem längs getroffenen Gefässe zu sehen). Um die Mehrzahl der Gefässe herum eine Ablagerung einer gleichmässigen hyalinen Masse und deutlicher Faserschwund im Bereiche der Exsudation. Karmin-Präparat. Vergrösserung: Reichert. Ocular 3, Object. 4.

Figur 4. Schnitt aus dem untern Cervicalmarke. Mehrfacher Centralcanal. Ein abnorm grosser Centralcanal (nach unten zu gelegen) vollkommen geschlossen, in seiner Umgebung Zellproliferation. Der nach oben zu gelegene Canal wird durch eine mächtige Wucherung von Cylinder-Epithel in zwei getrennte Canäle gespalten. Erweiterung der Gefässe. Färbung nach Weigert-Pal, Nachfärbung mit Cochenille-Carmin. Vergrösserung: Reichert. Ocular 4, Objectiv 4.

K. und k. Hofbuchdruckerei Karl Prochaska in Teschen.

J.Wenzl ad.nat.del et.lith. Lith.Anst.v.A.Berger Wien,VIII.

Verlag von Franz Deuticke in Leipzig und Wien.

COLUMBIA UNIVERSITY LIBRARIES

This book is due on the date indicated below, or at the expiration of a definite period after the date of borrowing, as provided by the library rules or by special arrangement with the Librarian in charge.

DATE BORROWED	DATE DUE	DATE BORROWED	DATE DUE
C 3(955)100MEE			

12886548
CUL CONVERSION LABEL
0412886548
HEALTH SCIENCES LIBRARY

STOREROOM

STORE ROOM
RC 385
Sch 3
1895